

Manejo de perforación esofágica tardía, secundario a cirugía de columna cervical anterior



Iván Calvo Vázquez^{a,}, Selene Artemisa Santander Flores^a,
Paloma González Villegas^a, Baudelio Rodríguez Rodríguez^b,
Raúl Escamilla Roque^a, Ricardo Palacios Merino^a*

Resumen

Introducción: La cirugía anterior de columna cervical es un procedimiento de rutina para la fijación de fracturas vertebrales inestables, las indicaciones para estabilización de las vértebras son osteomielitis, tumores espinales y trauma.

Objetivo: Informar sobre una de las complicaciones poco frecuentes y potencialmente peligrosas de la fijación de columna cervical por vía anterior.

Pacientes y métodos: CASO 1: Paciente del sexo masculino de 41 años de edad que sufrió un accidente automovilístico. La tomografía reportó fractura del arco anterior de C1 y fractura de apófisis espinosa de C5-C6. Fue intervenido quirúrgicamente, y se le colocó osteosíntesis con placa. Un mes después presentó perforación esofágica, por lo que fue reintervenido, se le retiró la osteosíntesis, se le realizó un drenaje y se le colocó sistema VAC. Fue dado de alta por evolucionar adecuadamente. CASO 2: Paciente mujer de 53 años de edad, que inició su padecimiento un mes antes, con

dolor cervicodorsal. Se le realizó una resonancia magnética en la que se encontró hernia discal C4-C5, C5-C6; se realizó artroplastia con prótesis en C4-C5. Cinco meses después, presentó migración del implante protésico; fue intervenida para retirar la prótesis, y presentó perforación esofágica. Fue reintervenida, se realizó el lavado de herida quirúrgica y se le colocó sistema VAC. Evolucionó de forma satisfactoria, por lo que egresó por mejoría.

Resultados: La perforación cervical posterior a cirugía anterior de columna cervical es una complicación poco frecuente, y es indispensable su reconocimiento y diagnóstico temprano.

Conclusiones: La perforación esofágica posterior a la fijación anterior de columna cervical es una complicación muy rara, con una incidencia de 0.25%, cuya mortalidad es elevada de no ser diagnosticada de manera temprana.

Palabras clave: Esófago, perforación, sistema VAC, columna cervical.

Management of a late esophageal perforation secondary to an anterior cervical spine surgery

Abstract

Introduction: The anterior cervical spine surgery is a routine procedure for the fixation of unstable vertebral fractures; the indications for stabilization of the vertebrae are osteomyelitis, spinal tumors and trauma.

^aDepartamento de Cirugía General. Hospital Central Norte. PEMEX. Ciudad de México, México.

^bDepartamento de Radiología e Imagen. Hospital de especialidades del Centro Médico Nacional Siglo XXI. Ciudad de México, México.

*Correspondencia: Iván Calvo Vázquez.

Correo electrónico: dr.ivancv_unam@hotmail.com

Recibido: 05-septiembre 2018. Aceptado: 08-octubre-2018.

Objective: To inform about one of the rare and potentially dangerous complications of the cervical spine fixation by anterior approach.

Patients and methods: CASE 1: A 41 year-old male patient who had a car accident. The tomography shows a fracture of the anterior arch of C1 and a spinous process fracture of C5-C6. He underwent surgery, and osteosynthesis with plate fixation was placed. A month later he presented esophageal perforation, and underwent surgery again. Osteosynthesis was removed, drainage was performed and a VAC system was placed. He was discharged by adequate evolution. CASE

2: A 53 year-old female patient, began her condition a month earlier with cervicodorsal pain. A magnetic resonance was performed finding disc herniation C4-C5, C5-C6. An arthroplasty with prosthesis in C4-C5 was performed. Five months later, she presented migration of the prosthetic implant and underwent surgery again to remove the prosthesis, presenting esophageal perforation. The surgical wound was washed and a VAC system was placed with satisfactory evolution.

Results: A cervical perforation after an anterior cervical spine surgery is a rare complication; an early diagnosis is crucial.

Key words: Esophageal perforation, VAC system, cervical spine.

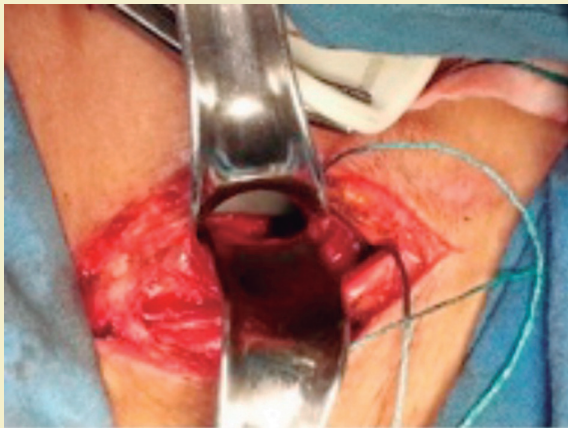


Figura 1. Caso 1. Detección de la perforación esofágica transquirúrgica.

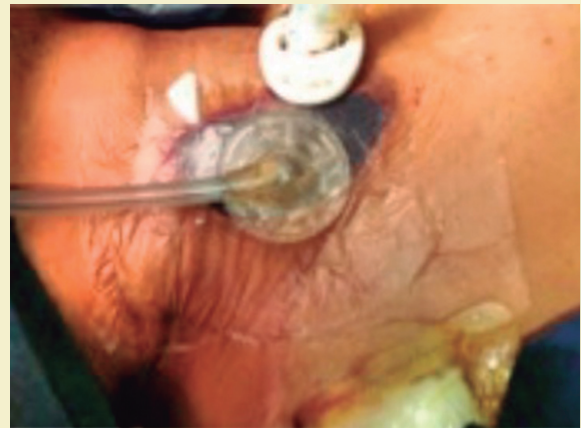

Figura 3. Caso 1. Colocación de sistema VAC al término de la cirugía.

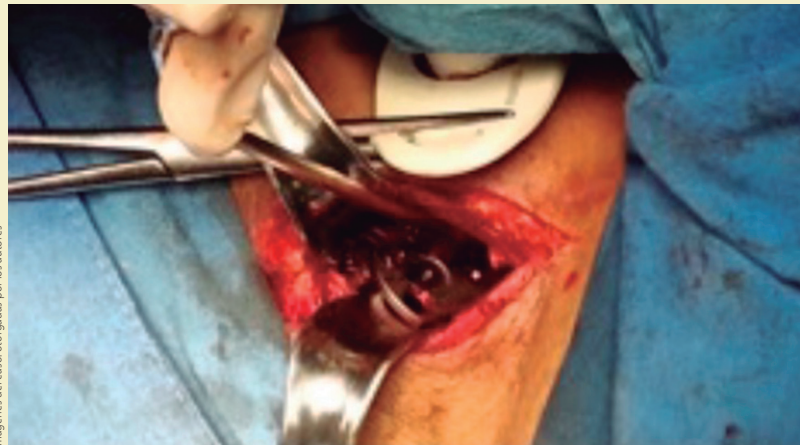

Figura 2. Caso 1. Retiro de prótesis vertebral.

Imágenes del caso otorgadas por los autores

ANTECEDENTES

El abordaje anterior de columna cervical es un procedimiento de rutina para la fijación de fracturas vertebrales inestables; es un procedimiento eficaz para lograr una tasa de fusión de hasta 98%, lo que da como resultado la movilización temprana y la reducción de complicaciones relacionadas con el injerto¹. Las principales indicaciones de este tipo de abordaje para estabilización de las vértebras son osteomielitis, tumores espinales y trauma.

Los abordajes actuales son seguros y muy eficaces para permitir la fusión ósea. La estrecha relación entre la columna cervical y el esófago favorece la posibilidad de lesionar al esófago durante la migración de la prótesis².

La perforación esofágica es una complicación poco frecuente; las causas comunes que pueden ocurrir después de la cirugía de columna cervical anterior son: tornillos, placas o injertos óseos, o traumatismo quirúrgico directo, y estos suelen presentarse horas o días después del procedimiento. La perforación que se presenta meses o años después de la cirugía, por lo general se asocia con un aumento de la fricción con el dispositivo implantado, en estos casos se reportan disfagia o sangrado gastrointestinal, pero la presentación clínica es variable y puede incluir el enfisema subcutáneo y odinofagia². Se mencionan tratamientos que van desde la gestión conservadora a la intervención quirúrgica³.

PACIENTES Y MÉTODOS

Caso 1

Paciente del sexo masculino de 41 años de edad, sin antecedentes de importancia para su padecimiento actual. Sufrió un accidente automovilístico y se le trasladó al servicio de urgencias, con dolor cervical y parestias de mano izquierda. En la exploración se encontró neurológicamente íntegro, reflejos pupilares presentes, sin datos de compromiso medular aparente, con parestias de C6 y C7 de brazo izquierdo, conservando la fuerza y tono musculares. Se realizó tomografía con reporte de fractura del arco anterior de C1, fractura de apófisis espinosa de C5-C6 con espacios interespinosos cerrados, fractura de cuerpo anterior de T1.

Se manejó con tratamiento médico y quirúrgi-

La perforación esofágica es una complicación poco frecuente después de una cirugía y puede ser causada por tornillos, placas o injertos óseos, o traumatismo quirúrgico directo, y estos suelen presentarse horas o días después del procedimiento. La perforación que se presenta meses o años después de la cirugía, por lo general se asocia con un aumento de la fricción con el dispositivo implantado, en estos casos se reportan disfagia o sangrado gastrointestinal, pero la presentación clínica es variable y puede incluir el enfisema subcutáneo y odinofagia.

co, en el que se realizó descompresión medular de C6, C7, T1, reducción de luxofractura C7-T1, descompresión central y bilateral C7-T1, aplicación de artrodesis y hueso autólogo de láminas espinosas; en el segundo tiempo quirúrgico se realizó corporectomía C7, disectomía C6-C7, C7-T1, descompresión anterior, toma y aplicación de injerto óseo autólogo de cresta iliaca derecha en bloque, osteosíntesis con placa cervical Stella, tornillo autoterrajante, para una mejor fijación cervical de 360°. Durante su postoperatorio cursó con adecuada mejoría, toleró la dieta sin complicaciones agudas, y egresó por mejoría.

Un mes después del evento quirúrgico, presentó datos de sangrado de tubo digestivo alto, con melena, anemia crónica, por lo que se realizó endoscopia alta en la que se encontró: erosiones, ulceraciones y perforación esofágica a nivel de cricoides, de 1 cm de diámetro, material de osteosíntesis de columna cervical con migración a esófago proximal. Por lo cual se le reintervino y se encontró: perforación esofágica posterior de 2-3 cm (**figura 1**); se retiró sistema de osteosíntesis (**figura 2**) y se realizó drenaje y colocación de sistema VAC (*vacuum assisted closure*) (**figura 3**). Después de la operación se le trató con antibióticos y alimentación enteral por sonda nasogástrica, se mantuvo asintomático, con cierre de herida, tolerancia de la vía oral, por lo que se le egresó por mejoría.

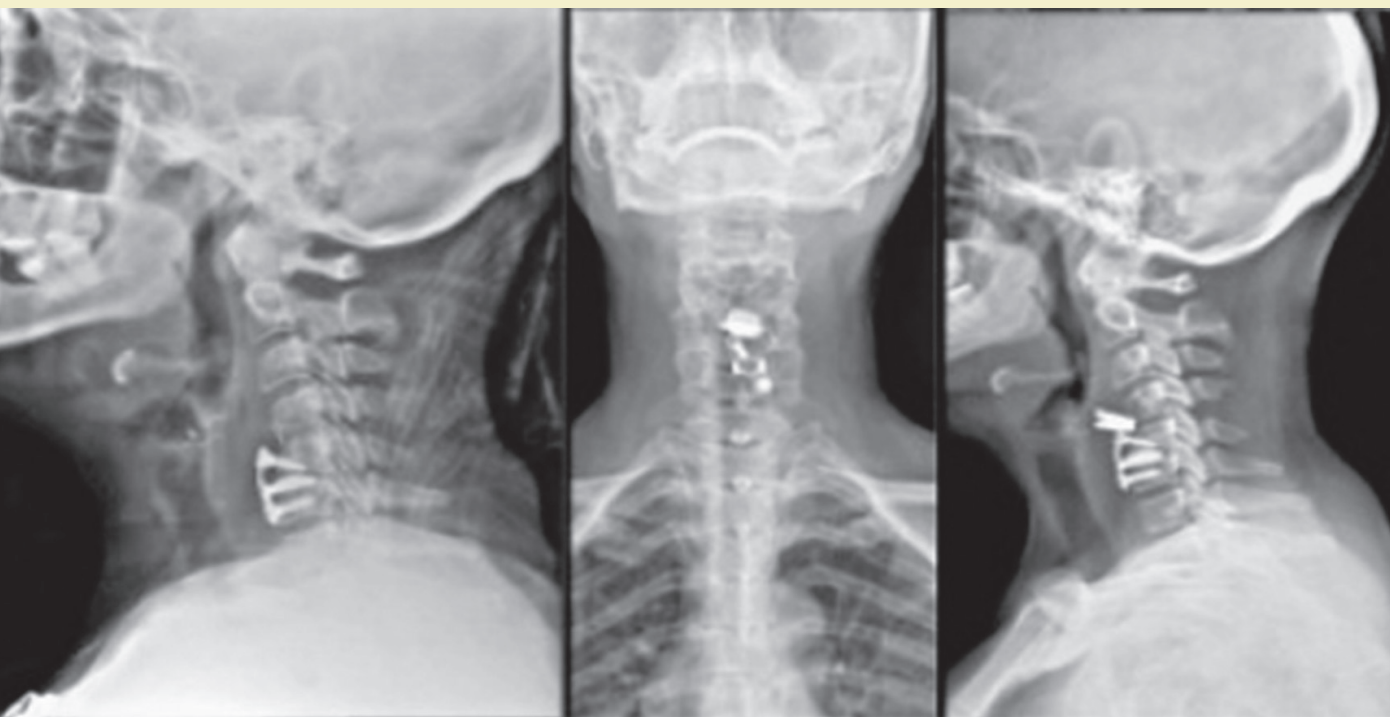


Figura 4. Caso 2. Migración de la placa; imagen izquierda muestra placa in situ y las imágenes derechas muestran su migración.

Caso 2

Mujer de 53 años de edad, con antecedente de hipotiroidismo de 10 años de diagnóstico en tratamiento con levotiroxina (100 mcg cada 24 h). Inició su padecimiento un mes antes con dolor cervicodorsal, acompañado de cefalea occipital, sin más sintomatología asociada. Se realizó resonancia magnética de columna cervical en la que reportó: hernia discal C4-C5, C5-C6, por lo que fue intervenida quirúrgicamente por vía anterior. Se realizó disectomía C4-C5, C5-C-6, colocación de implantes subaxiales, foraminectomía C6-C7 izquierda, artroplastia con prótesis en C4-C5, cursando con adecuada evolución, se egresó sin complicaciones aparentes.

Cinco meses después, presentó dolor en trapecios con contractura muscular y disminución en los arcos de movilidad; se le realizó una radiografía en donde se observó migración del implante protésico hacia la columna anterior (**figura 4**). Fue intervenida quirúrgicamente para retiro de prótesis, revisión

de lecho discal y colocación de caja cervical C4-C5 con aplicación de injerto óseo. Durante su postquirúrgico mediato presentó disfagia a líquidos, se indicó trago de contraste hidrosoluble en donde se observó fuga a nivel de región quirúrgica. Se realizó endoscopia alta en la que se encontró: compresión de cuerpo blanquecino, que corresponde a material de osteosíntesis, con edema e hiperemia de la mucosa de la región posterior del esófago, inferior a cricoides. Fue reintervenida para exploración de cuello, y se halló perforación esofágica posterior de 3 cm (**figura 5**); se realizó lavado de herida quirúrgica y colocación de sistema VAC. Se manejó con antibióticos, dieta enteral por sonda nasogástrica con buena evolución, tolerancia de la vía oral y fue egresada a la tercera semana.

RESULTADOS

La fijación anterior de columna cervical es un procedimiento estándar para la fijación de fracturas verte-

brales inestables. Después de la cirugía, la perforación esofágica tiene una incidencia de 0.25%, y esto es por lo general horas después del procedimiento quirúrgico que se realizó, como consecuencia de los tornillos prominentes o a las fricciones entre el esófago y la placa. Después de meses o años de la cirugía es muy rara esta complicación, pero si no se detecta oportunamente es potencialmente mortal.

Es indispensable el reconocimiento y diagnóstico temprano para su tratamiento oportuno. De acuerdo con el momento de la perforación esofágica cervical, puede hacerse el manejo inmediatamente con sutura simple al detectarlo; si se identifica en las primeras horas posoperatorias se debe reintervenir inmediatamente al paciente; y en las tardías con abscesos localizados y sin compromiso de tórax, puede manejarse sólo con drenajes⁴.

DISCUSIÓN

La perforación esofágica es una patología de urgencia que reporta una mortalidad del 10 al 25% cuando el tratamiento se realiza en las primeras 24 horas; de no diagnosticarse de forma temprana, más de 48 h después la mortalidad se incrementa del 40 al 60%^{5,6}. Tiene múltiples etiologías, la causa más frecuente en la actualidad es la perforación secundaria a instrumentación endoscópica diagnóstica con una incidencia de 0.006 a 0.06%, o terapéutica de 0.09 a 2.2%, ambas con endoscopia flexible⁷, seguida de perforación espontánea, los cuerpos extraños y las secundarias a traumatismo⁸.

La perforación del esófago cervical es generalmente menos severa y de tratamiento más fácil que la intratorácica o intrabdominal. Siempre existe el riesgo de propagación de la enfermedad hacia el mediastino a través del espacio retroesofágico; sin embargo, ésta es lenta. La clínica de la perforación a este nivel se caracteriza por dolor cervical, disfagia (24%), disfonía y enfisema subcutáneo 60%^{7,8}. La mayoría de los pacientes con perforación cervical son candidatos a exploración y cierre del defecto o sólo drenaje⁷.

Hay reportes de complicaciones propias de cirugía de columna relacionadas con el abordaje y procedimiento, y se reportan cifras de perforación esofágica de 0.25 a 1%, de las cirugías cervicales

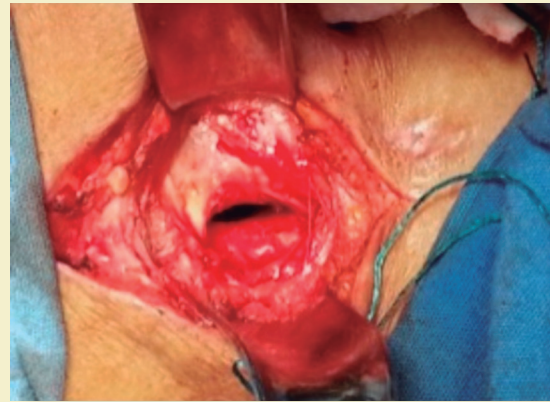


Figura 5. Caso 2. Hallazgo de la perforación esofágica.

anteriores⁹; el 0.25% inmediatamente posterior a la cirugía con una mortalidad del 20-50%².

La fijación cervical anterior con placa es un procedimiento eficaz para lograr una tasa de fusión de hasta 98%, y para dar como resultado la movilización temprana y la reducción de complicaciones relacionadas con el injerto¹.

Las causas de perforación pueden subdividirse en agudas o retardadas. La lesión aguda puede ser causada por iatrogenia durante la aproximación quirúrgica debido a la colocación inadecuada o dislocación de las hojas del retractor. Las lesiones son retrasadas por la compresión crónica o de contacto y posterior necrosis, formación de absceso y perforación debido al desprendimiento del injerto o a la migración de tornillo con o sin placa¹⁰. También se ha reportado de manera esporádica perforación esofágica posterior a migración y dislocación del polimetilmetacrilato (PMMA)³.

La tomografía computarizada es esencial en la investigación de la medida del desplazamiento del tornillo y para explorar cualquier causa patológica; con este estudio también se logra visualizar abscesos en los tejidos y angulación vertebral².

Si el paciente está asintomático y no hay signos de infección, el tratamiento conservador puede considerarse, así como para los pequeños defectos menores de 1 cm; consiste en la eliminación de la alimentación oral con alimentación por sonda¹⁰. La intervención quirúrgica es generalmente necesaria si la infección está presente o el paciente está sin-

Las causas pueden subdividirse en agudas o retardadas. La aguda puede ser por iatrogenia durante cirugía por colocación inadecuada o dislocación de las hojas del retractor. Las retrasadas, por la compresión y posterior necrosis, formación de absceso y perforación por desprendimiento del injerto o a la migración de tornillo.

tomático. Esto implica el control de la infección inicialmente mediante el drenaje de los abscesos, con el cierre de la perforación y la inserción de un drenaje. La fijación anterior se debe quitar y, si no se ha producido la fusión ósea sólida, la columna vertebral debe ser estabilizada con un abordaje posterior². Las complicaciones pueden ir desde un cuadro asintomático con infección local, hasta mediastinitis y la muerte¹¹.

CONCLUSIÓN

La perforación esofágica posterior a la fijación anterior de la columna cervical es una complicación rara con una incidencia de 0.25%. Estas perforaciones pueden clasificarse en agudas o retrasadas. Las causas de lesión aguda pueden ser iatrogénicas durante la cirugía, mientras las lesiones retrasadas se deben a la compresión crónica de la prótesis con el esófago,

con posterior necrosis, formación de abscesos, y por último perforación.

Dado que esta es una complicación con alta mortalidad, si no se diagnostica de manera oportuna, la evolución de una perforación esofágica en un órgano previamente sano puede ser exitosa con manejo conservador⁶, como en el caso de nuestros pacientes, los cuales presentaron una evolución favorable manejados con sistema VAC.

El tratamiento de la perforación esofágica debe de realizarse inmediatamente después del diagnóstico para obtener una sobrevida mayor.

RESPONSABILIDADES ÉTICAS

Protección de personas y animales

Los autores declaran que para esta investigación no se han realizado experimentos en seres humanos ni en animales.

Confidencialidad de los datos

Los autores declaran que han seguido los protocolos de su centro de trabajo sobre la publicación de datos de pacientes.

Derecho a la privacidad y consentimiento informado

Los autores declaran que en este artículo no aparecen datos de pacientes. ●

REFERENCIAS

1. Pompili A, Canitano S, Caroli F. Asymptomatic Esophageal Perforation Caused by Late Screw Migration After Anterior Cervical Plating. *Spine*. 2002;27(23):E499-E502.
2. Leaver N, Colby A, Appleton N. Esophageal perforation caused by screw displacement 16 months following anterior cervical spine fixation. *Case Rep*. 2015;10:207-8.
3. Zdichavsky M, Blauth M, Bosch U. Late esophageal perforation complicating anterior cervical plate fixation in ankylosing spondylitis: a case report and review of the literature. *Arch Orthop Trauma Surg*. 2004;124:349-53.
4. Vrouenraets BC, Been HC, Brouwer R. Esophageal Perforation Associated with Cervical Spine Surgery: Report of Two Cases and Review of the Literature. *Dig Surg*. 2004;21:246-9.
5. Braghetto M, Italo Rodríguez N, Csendes J, Owen B. Perforación esofágica: Experiencia clínica y actualización del tema. *Revista médica de Chile*. 2005;133(10):1233-41.
6. Gupta N, Kaman L. Personal management of 57 consecutive patients with esophageal perforation. *The American Journal of Surgery*. 2004;58-63.
7. Hernández J, Leonher K, Ramírez L, Jiménez A, Moran R, Huerta L. Manejo de perforación esofágica en un centro de concentración. Doce años de experiencia. *Rev Latinoam Cir*. 2014;4(1):26-31.
8. Cárcamo C, López J, Venturelli A. Manejo conservador de la perforación esofágica. *Cuad Cir*. 2005;19:39-46.
9. Tamara N, Casas G, Fajardo R, Anaya S. Tratamiento de las lesiones traumáticas inestables. *Rev Mex Ortop Trauma*. 2000;53-61.
10. Seong Jung Kim, Chang II Ju, Dong MIN. Delayed Esophageal Perforation after cervical spine plating. *Korean J Spine*. 2013;10(3):174-6.
11. García R, Colet S, Teixidor P, Alamar A, Cladellas J, Hostalot Panisello C, et al. Complicaciones del abordaje anterior en la patología de la columna cervical. *Neurocirugía*. 2007;18(3):209-20.