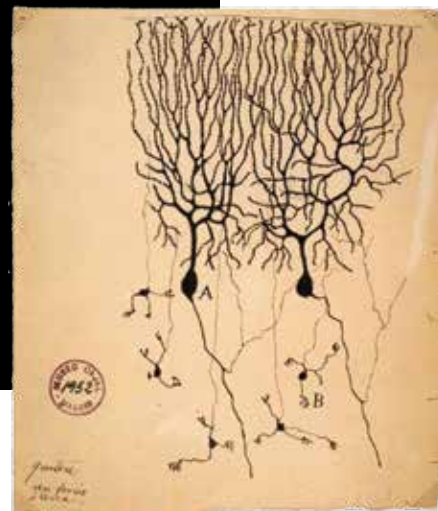


# Las espinas dendríticas, su función y algunas alteraciones

Raida K. Valencia Segura<sup>a</sup>, Laura Colín Barenque<sup>b</sup>,  
Teresa I. Fortoul van der Goes<sup>c</sup>



## Resumen

Las espinas dendríticas constituyen modificaciones de la membrana celular de las dendritas, ricas en actina, cuya morfología se modifica y puede sugerir la presencia de alteraciones en la comunicación neuronal. Las espinas dendríticas cuentan con un aparato espinoso que participa en la regulación del calcio (Ca) intracelular. Reportes recientes mencionan la relación entre el número de espinas y las alteraciones del sueño, estado fisiológico en el que ocurre la consolidación de la memoria. Diversos estudios asocian cambios en su forma y densidad con ciertas patologías. En esta revisión se identifican las características morfológicas de estas y su relación con el desarrollo del sistema nervioso, el sueño y algunas patologías.

**Palabras clave:** *Espinass dendríticas, sueño, neurodegeneración, memoria.*

## Dendritic spines, its function and some alterations

### Abstract

The dendritic spines are dendritic membrane modifications rich in actin, whose morphology changes could suggest modifications in neural communication. These dendritic spines have a spiny-apparatus that regulates the intracellular calcium concentration. Recent reports mention the relationship between the number of spines and certain sleep disorders, the physiologic state in which memory consolidation takes place. Changes in their morphology and density are associated with several pathologies. In this revision we describe the morphological modifications of dendritic spines, their relationship with the development of the nervous system, sleep disorders and some other pathologies.

**Keywords:** *Dendritic spines, sleep, neurodegeneration, memory.*

<sup>a</sup>Pasante, Servicio Social en Investigación. Departamento de Biología Celular y Tisular. Facultad de Medicina. UNAM. Ciudad de México, México.

<sup>b</sup>Laboratorio de Neuromorfología. FES Iztacala. UNAM. Ciudad de México, México.

<sup>c</sup>Departamento de Biología Celular y Tisular. Facultad de Medicina. UNAM, Ciudad de México, México.

Autor de correspondencia: Teresa I. Fortoul

Correo electrónico. fortoul@unam.mx

Recibido: 01-octubre-2017. Aceptado: 01-diciembre-2017.

## INTRODUCCIÓN

La función y la estructura del tejido nervioso siguen siendo un tema relevante de estudio, ya que con las nuevas posibilidades técnicas en imagenología para identificar en el momento que ocurren los cambios estructurales –a la par de las funciones que interesa explorar–, se ha podido entender la relación morfofuncional. Santiago Ramón y Cajal, desde 1888,

**Tabla 1.** Cambios morfológicos en las espinas dendríticas y su relación con diversas entidades nosológicas

Patología	Disminución en la densidad espinosa	Aumento en la DE (como mecanismo de protección)	Menor arborización dendrítica	Alteraciones en forma	Tamaño	
					Pequeño	Grande
Enfermedad de Alzheimer <sup>20</sup>	*		*	*		*
Enfermedad de Parkinson <sup>20</sup>	*		*			
Demencia fronto-temporal <sup>20</sup>	*		*			
Enfermedad de Huntington <sup>20</sup>	* Etapas tardías	* Etapas tempranas	* Etapas tardías			*
Esclerosis lateral amiotrófica <sup>20</sup>	*					
Abuso de alcohol <sup>4</sup>	*					
Uso de drogas estimulantes <sup>23</sup>		*				
Encefalitis esponjiforme <sup>4</sup>	*					
Malnutrición <sup>4</sup>	*					
Síndrome de Down y retardo mental <sup>4</sup>	*			*	*	
Epilepsia <sup>4</sup>	*			*		
Alteraciones metabólicas <sup>25,26</sup>	*		*			
Trastorno de ansiedad y trastorno depresivo mayor <sup>27-31</sup>	*		*			
Esquizofrenia <sup>24</sup>	*				*	
Enfermedad de Pick y de Creutzfeldt Jacob <sup>4</sup>				*		*
Deprivación de sueño <sup>32</sup>	* De forma crónica	* De forma aguda	*			

DE: densidad espinosa.

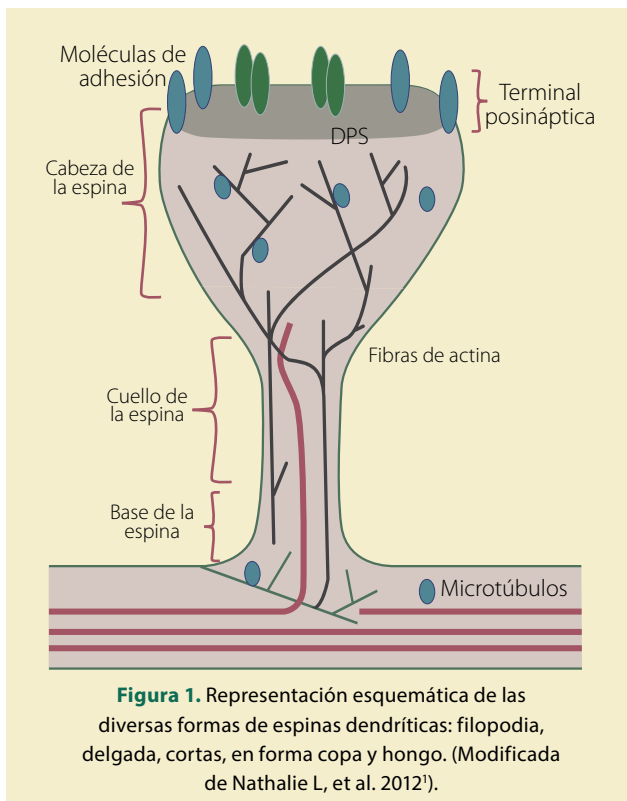
describió el tejido nervioso de diversas especies, con la ayuda de las técnicas de impregnaciones argénticas<sup>1</sup>. Aún ahora, sus dibujos asombran por su detalle y acuciosidad, si recordamos que su herramienta era un microscopio de luz, además de su gran interés por la estructura del sistema nervioso. Además de ilustrar las formas de las diferentes neuronas, también mostró la comunicación entre ellas: la sinapsis; este investigador describió unas estructuras, en las dendritas, a las que llamó espinas dendríticas<sup>1</sup>.

Haremos una breve descripción de la sinapsis y

detallaremos la estructura y función de las espinas dendríticas, estructuras de gran relevancia en la memoria y el aprendizaje; de igual forma abordaremos brevemente algunos de los estados patológicos en donde estas pequeñas estructuras pueden presentar cambios y, como resultado, afectar su función (**tabla 1**).

### LA COMUNICACIÓN ENTRE LAS NEURONAS

Las sinapsis son sitios de comunicación neuronal presentes en todas las estructuras cerebrales. La forma más común de contacto se establece en



**Figura 1.** Representación esquemática de las diversas formas de espinas dendríticas: filopodia, delgada, cortas, en forma copa y hongo. (Modificada de Nathalie L, et al. 2012').

pequeñas estructuras membranosas ricas en actina, que sobresalen de la dendrita, llamadas espinas dendríticas (ED), y su morfología es un poderoso y cuantificable índice de los circuitos cerebrales, ya que las ED, al ser sitios de sinapsis glutamatérgicas, pueden regular la cantidad de sinapsis excitatorias en una determinada región del cerebro<sup>2,3</sup>.

### LAS ESPINAS DENDRÍTICAS

En un inicio, Santiago Ramón y Cajal, quien dio nombre a estas estructuras y las describió como “protuberancias postsinápticas”<sup>1</sup>, realizó sus descripciones basado en el método de impregnación argéntica de Golgi, técnica que aún es de gran utilidad para el estudio del sistema nervioso, ya que ha ayudado a identificar alteraciones morfológicas asociadas a varios desórdenes del sistema nervioso. Con este método se logran distinguir fácilmente las ED con microscopía de campo claro, como protuberancias que surgen de las dendritas<sup>4</sup>. Posteriormente, con el poder de resolución del microscopio electrónico, se confirmó que las espinas dendríticas son es-

tructuras postsinápticas que establecen el contacto sináptico con las terminales del axón y que forman parte de la porción postsináptica de la mayoría de las sinapsis excitatorias, cuya principal función es la compartimentalización e integración de las señales locales<sup>2-5</sup>. De esta, forma al conocer ampliamente su función, el estudio de su ultraestructura, densidad y plasticidad nos permite establecer una correlación entre su morfología y funciones cognitivas como el aprendizaje y la memoria<sup>6,7</sup>.

### LAS DIFERENCIAS EN LA MORFOLOGÍA DE LAS ESPINAS DENDRÍTICAS

La estructura de las espinas dendríticas clásicas consiste en una cabeza conectada con el eje dendrítico por un cuello estrecho; en la cabeza se identifica la densidad postsináptica (PSD) la cual tiene receptores, canales y sistemas de señalización involucrados en la transmisión sináptica así como proteínas involucradas en la plasticidad sináptica<sup>8</sup>. Algunas espinas presentan retículo endoplásmico liso (aparato espinoso) el cual participa en la modulación de la concentración de calcio intracelular<sup>9</sup>. La forma de las espinas dendríticas (ED) es relevante para su función como compartimiento eléctrico o bioquímico de la sinapsis<sup>10</sup>.

Una de las características más llamativas de las espinas dendríticas, especialmente en las neuronas piramidales, es su diversidad morfológica. Se han identificado diversas formas de espinas dendríticas: espinas en forma de *hongo* que tienen una gran cabeza y un cuello delgado; éstas son formas maduras de ED, son ricas en F-actina y G-actina; las *espinas pequeñas* que tienen una cabeza grande pero no tienen cuello perceptible, las *espinas delgadas, tipo filipoideas*, las cuales son protuberancias delgadas, sin cabeza visible, *bifurcadas* y *multiramificadas*<sup>11,12</sup>; se han descrito las espinas en *forma de copa*, que se encuentran durante el desarrollo del sistema nervioso, por lo que son formas inmaduras<sup>13</sup>. La ED delgadas y pequeñas poseen mayor motilidad y suelen ser transitorias que establecen sinapsis débiles; mientras que las espinas grandes y en forma de hongo son más estables y forman sinapsis más fuertes, ya que su densidad postsináptica proporciona mayor superficie de contacto (**figura 1**)<sup>13,14</sup>. Morfológicamente

las espinas pueden adoptar diversas formas, que pueden variar de acuerdo con su grado de madurez (**figuras 2, 3 y 4**)<sup>13</sup>. El desarrollo de tecnologías de microscopía de alta resolución han permitido revelar la heterogeneidad en la morfología de éstas<sup>12</sup>.

Se ha descrito la participación de las espinas dendríticas en diversas funciones, como: incrementar el área receptiva optimizando la interconectividad neuronal mediante el contacto sináptico que se establece con la porción presináptica, también mantienen la potenciación a largo plazo y regulan la dinámica del calcio<sup>4,15</sup>.

Su tamaño y morfología dependen del tipo de neurona y de diversos factores como estado hormonal, manipulación farmacológica actividad sináptica etc.; miden entre 0.5-2 mm de longitud, aunque las espinas de las neuronas piramidales de CA3 del hipocampo pueden medir hasta 6 mm<sup>16</sup>.

### DENSIDAD ESPINOSA

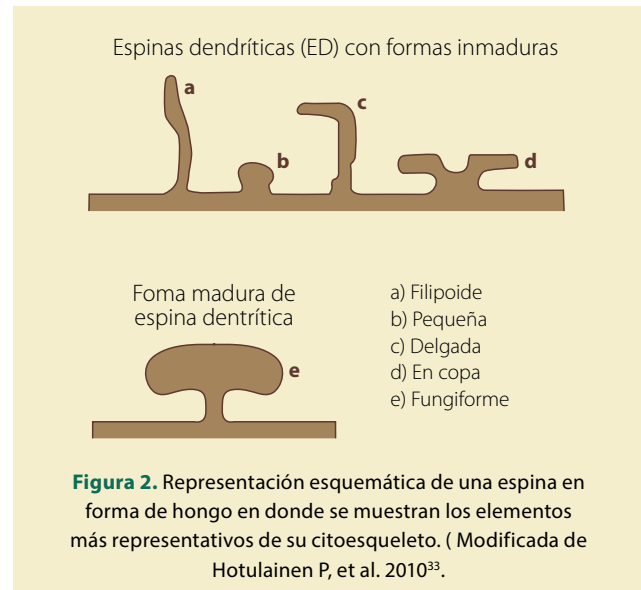
Las ED se distribuyen equitativamente a lo largo del árbol dendrítico; sin embargo, en las neuronas piramidales neocorticales se encuentran ausentes en la porción inicial de la dendrita apical y su densidad aumenta de forma exponencial conforme aumenta la distancia desde el soma.

La densidad espinosa (DE) varía de neurona a neurona, la estimación exacta puede realizarse mediante la técnica de Golgi, técnicas de fluorescencia, microscopía confocal o con microscopía de reconstrucción óptica. Independientemente de su tamaño, se estiman de 2 a 4 espinas por micrómetro en una dendrita madura de una neurona piramidal de CA-1 del hipocampo, neuronas granulosas del hipocampo, mientras que en las células de Purkinje se encuentra un número de espinas mayor a 10 por micrómetro<sup>17,18</sup>.

### ESPINAS DENDRÍTICAS Y SU RELACIÓN CON ALGUNAS PATOLOGÍAS DEL SISTEMA NERVIOSO CENTRAL

Las alteraciones patológicas de las espinas dendríticas se pueden clasificar en 2 categorías: las que afectan su distribución y aquellas que afectan su morfología<sup>4</sup>.

Los cambios en la distribución incluyen: incre-



mento o decremento en la DE, así como espinas en localización ectópica. Las alteraciones en la morfología incluyen: disminución del tamaño, cambio de forma, hipertrofia del aparato espinoso, incremento de la densidad del citoplasma, aumento del volumen y formación de sinapsis aberrantes<sup>4</sup>.

Existen diferentes condiciones que conducen a un decremento en el número de espinas dendríticas debido a la agenesia de éstas, como sucede en el retraso mental, malnutrición, intoxicaciones, abuso de alcohol, epilepsia, encefalitis espongiiforme y enfermedades neurodegenerativas, entre otras<sup>4</sup>.

La disminución en el número de espinas dendríticas puede ser causada por la pérdida neuronal y por la pérdida de axones que realizan sinapsis con las ED y, como consecuencia, se retraen al sufrir deaferentación, como se observa en muchas formas de retraso mental, infecciones prenatales, malnutrición, exposición a toxinas, epilepsia, encefalitis por priones y varios tipos de enfermedades neurodegenerativas<sup>4</sup>. Sin embargo, la pérdida de ED no siempre guarda relación con la pérdida axonal. La pérdida de ED que ocurre en días posteriores a la deaferentación, frecuentemente va seguida de un brote reactivo de nuevas aferencias con una recuperación parcial del número de ED, y si estas nuevas aferencias también son destruidas, la recuperación es menor<sup>4,19,20</sup>.

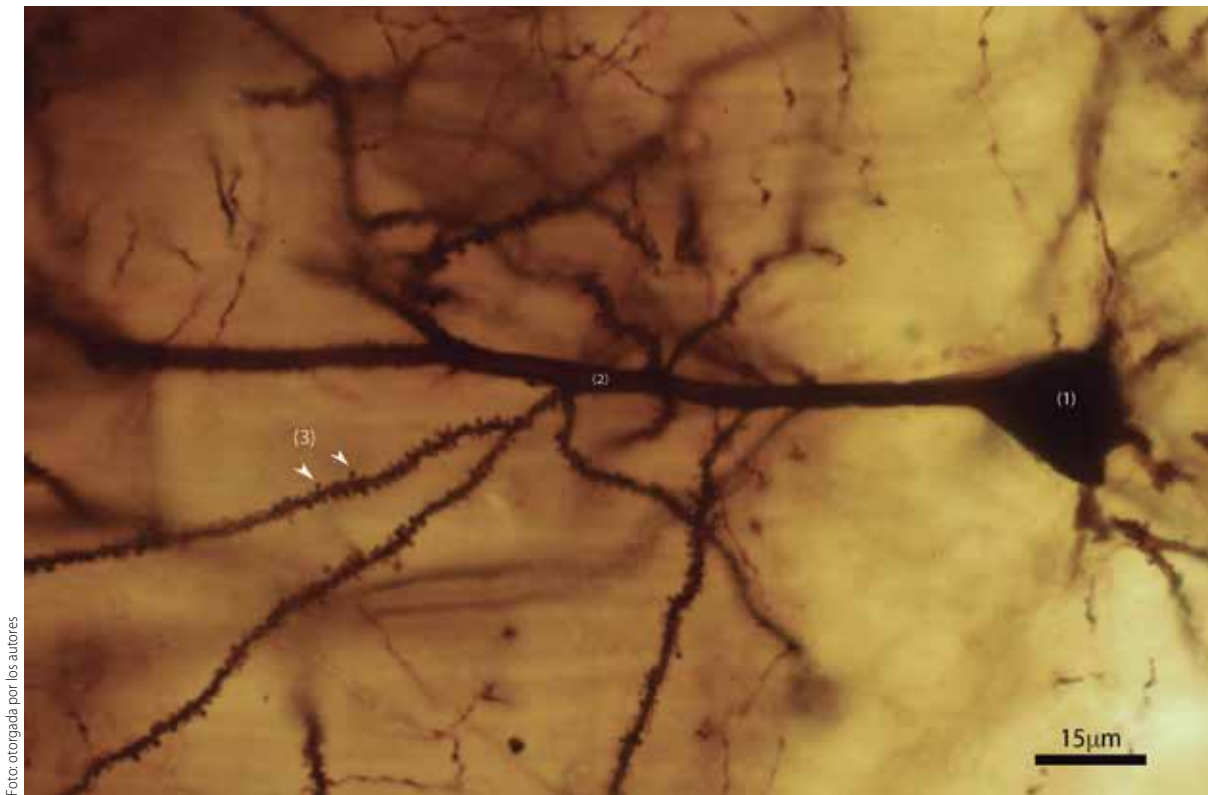


Foto otorgada por los autores

**Figura 3.** Micrografía en campo claro de espinas dendríticas en una neurona piramidal de hipocampo CA1 procesada con técnica de Golgi 100x, en donde se muestran diferentes partes de la neurona: 1) cuerpo neuronal, 2) dendrita apical y 3) espinas dendríticas en una dendrita terciaria.

El incremento en el número de espinas se presenta de forma normal durante el desarrollo del sistema nervioso, donde después de un exceso de sinapsis y de ED, ocurre una poda de estas hasta llegar a la DE habitual. La interrupción de esta poda puede explicar el incremento de la DE en patologías que interfieran con la madurez del sistema nervioso<sup>21</sup>. Sin embargo, también ocurre un exceso de ED en la formación reticular, el núcleo vagal y ventrolateral de la médula espinal de niños con síndrome de muerte súbita infantil<sup>22</sup>, aparentemente relacionado con el fracaso en la falta de eliminación de las sinapsis durante el desarrollo, y a su vez relacionado con la falla cardiorrespiratoria que se presenta en esta patología<sup>22</sup>.

Otro ejemplo de aumento en la DE de forma patológica es en el uso de drogas psicoestimulantes, el cual conduce a un incremento en la DE<sup>23</sup>; sin embargo, se desconoce el mecanismo por lo que

ocurre esto, en algunos casos, la atrofia de las dendritas es tan severa que las pocas existentes pueden mostrar mayor número de ED para compensar esta pérdida<sup>4</sup>.

La densidad y tamaño de las ED se pueden reducir en la corteza prefrontal de pacientes con esquizofrenia, con desorden bipolar y en la corteza motora de niños con síndrome de Down<sup>24</sup>.

Las alteraciones en la morfología de las espinas dendríticas se presenta en muchas formas de retraso mental, a menudo se ven espinas largas, tortuosas, con protuberancias y con una cabeza mal definida, morfología similar a la que tienen las espinas durante el desarrollo, debido a la deafferentación, ya que ésta produce distorsión de las ED.

Otra alteración de la morfología de las ED es la formación de varicosidades acompañada de pérdida de ED que aparecen como consecuencia del daño neuronal que se observa en la excitotoxicidad cau-




Foto: otorgada por los autores

**Figura 4.** Micrografía en campo claro de espinas dendríticas de una neurona piramidal de hipocampo CA1 procesada con técnica de Golgi, en donde se muestran diferentes tipos de espinas: a) en forma de hongo, b) de cuello corto y c) delgada.

sada por anoxia o isquemia y en casos de epilepsia y en enfermedades neurodegenerativas como la enfermedad de Huntington, Alzheimer, enfermedad de Pick y de Creutzfeldt-Jakob<sup>20</sup>.

De igual forma, alteraciones metabólicas como estados de hiperglucemia y el síndrome metabólico se han propuesto como factores de riesgo importantes para el desarrollo de demencias como la enfermedad de Alzheimer.

En modelos animales se ha demostrado que existe una asociación entre alteraciones en la regulación de la glucosa y alteraciones en la memoria y el aprendizaje; estas alteraciones podrían ser explicadas a través de modificaciones en las dendritas del hipocampo, en el que se puede observar una menor arborización dendrítica y pérdida de ED observadas en modelos animales de síndrome metabólico, diabetes mellitus y consumo de bebidas azucaradas<sup>25,26</sup>.

### ALTERACIONES EN LAS ED EN EL TRASTORNO DE ANSIEDAD Y EL TRASTORNO DEPRESIVO MAYOR

El hipocampo es una estructura muy sensible al estrés y también altamente involucrada con la interacción con el medio y la asociación de los estímulos que son potencialmente dañinos. En el hipocampo el estrés crónico genera retracción de las ED y disminución en la arborización de las dendritas, especialmente en la región CA3, aunque este fenómeno también se observa de manera similar en CA1 y en el giro dentado.

Asimismo el estrés crónico provoca pérdida de ED<sup>27</sup>. En estudios postmortem en humanos que han experimentado un gran distrés psicológico se han observado cambios estructurales regresivos. Dentro de los mecanismos mediante los cuales el estrés crónico puede provocar cambios estructurales en las ED se propone que un aumento en los



Dentro de los mecanismos mediante los que el estrés crónico puede provocar cambios estructurales en las ED se propone que un aumento en los niveles de glucocorticoides induce atrofia en el hipocampo; asimismo, el aumento en los niveles de glutamato, que actúa a través de los receptores NMDA aumentando el tono serotoninérgico e inhibe a las sinapsis inhibitorias por alteración de las interneuronas inhibitorias y GABA.

niveles de glucocorticoides, los cuales se elevan en respuesta a situaciones de estrés, induce atrofia en el hipocampo; asimismo, el aumento en los niveles de glutamato, que actúa a través de los receptores NMDA aumentando el tono serotoninérgico (excitatorio) e inhibe a las sinapsis inhibitorias por alteración de las interneuronas inhibitorias y ácido gamma-aminobutírico (GABA)<sup>28</sup>. Otras neurotrofinas como el factor neurotrófico derivado de cerebro (BNF), la hormona liberadora de corticotropina (CRH), el activador de plasminógeno de proteasa extracelular (tPA) y la glicoproteína transmembrana M6a, son factores que intervienen en alteraciones de la plasticidad de las ED en situaciones de estrés crónico<sup>29</sup>.

Los trastornos de ansiedad se caracterizan por presentar temor excesivo en respuesta a situaciones que no representan un daño o peligro potencial; su prevalencia en la población general es de hasta 30%. Los síntomas más comunes que caracterizan a este trastorno son: alteración cognitiva, aprehensión, pobre capacidad de concentración y depresión del afecto; diversas regiones del cerebro actúan en conjunto para mediar los síntomas de la ansiedad, tanto normales como anormales; sin embargo, algunas tienen mayor relevancia, como son el hipocampo, la región prefrontal y la amígdala. Las neuronas de estas regiones presentan una alta capacidad plástica y presentan transformaciones importantes que dependen de la actividad, ya que se presentan cambios morfológicos en las ED que responden a un ambiente dañino, como son el cambio de la forma y el aumento de longitud de la densidad sináptica

y de receptores AMPA (receptor glutamatergico, del ácido a-amino-3-hidroxi-5metilo-4-isoxazol-propiónico), por lo que las espinas dendríticas son componentes cruciales que inducen, en el largo plazo, cambios en la función sináptica, plasticidad y patrones de conectividad ante situaciones de estrés, como un mecanismo de adaptación a situaciones que generan ansiedad. Estos mecanismos podrían verse afectados en condiciones donde la ansiedad sea patológica<sup>30</sup>.

El trastorno depresivo mayor es una enfermedad con elevada prevalencia que causa grandes pérdidas tanto materiales como humanas. En modelos animales de depresión se han observado cambios estructurales en las dendritas, como es la disminución en la arborización dendrítica y la disminución de la DE en el hipocampo y corteza prefrontal; por otra parte se aprecia una mayor DE en la amígdala y el núcleo accumbens basolateral; estas alteraciones en la conectividad de las sinapsis podrían explicar los síntomas conductuales de la depresión. De igual manera existe evidencia de que el tratamiento anti-depresivo crónico puede evitar o revertir las alteraciones que ocurren en las sinapsis espinodendríticas provocadas por el estrés<sup>31</sup>.

## ENFERMEDADES NEURODEGENERATIVAS Y ESPINAS DENDRÍTICAS

En las enfermedades neurodegenerativas se ha observado muerte neuronal, acumulación anormal de proteínas y evidente alteración en las espinas dendríticas, como en la enfermedad de Alzheimer (EA), la cual es la principal causa de demencia en personas de edad avanzada<sup>4</sup>, el avance en los estudios de neuroimagen podría ser una herramienta para la detección temprana de esta enfermedad, ya que se ha encontrado que las alteraciones fisiopatológicas comienzan décadas antes de que ocurran las manifestaciones clínicas. La degeneración dendrítica y la pérdida de ED en EA se han descrito principalmente en la corteza perirrinal, endorrinal, en hipocampo, así como en la corteza auditiva, y en los casos tempranos de EA se ha reportado una reducción significativa de la arborización dendrítica, así como de las espinas dendríticas en la corteza visual y auditiva lo que se relaciona con la presencia

de depósitos de  $\beta$  amiloide y con el deterioro gradual de la percepción visual y auditiva de las personas con EA<sup>20</sup>.

De 30 a 50% de los sujetos de edad avanzada que padecen EA nunca muestran manifestaciones clínicas en su vida, por lo que se han propuesto mecanismos de resiliencia cognitiva en personas con esta entidad patológica. La pérdida de la sinapsis neuronal muestra una correlación más fuerte con el deterioro cognitivo que los marcadores patológicos clásicos de EA, por lo que la remodelación sináptica podría ser un factor que contribuye a la resiliencia cognitiva para proteger a los individuos con EA.

Estudios recientes postmortem en personas con EA han mostrado que la DE es menor en personas con EA clínicamente evidente y que además muestran menos espinas en forma de hongo y delgadas en comparación con los controles, y que es similar entre sujetos control y sujetos que albergan EA pero no tienen manifestaciones clínicas y que en éstos la extensión de las espinas es mayor comparada con controles y con EA manifiesta. Por lo que estas observaciones proporcionan evidencia celular que respalda la hipótesis de que la plasticidad de las espinas dendríticas proporciona un mecanismo de resiliencia cognitiva que protege a las personas con EA de desarrollar demencia<sup>20</sup>.

Las demencias frontotemporales (DFT) son un grupo de trastornos caracterizados clínicamente por presentar síntomas conductuales como: cambios de personalidad y conducta social desordenada o disfunción en el lenguaje. Este tipo de demencia pertenece a un grupo de desórdenes conocidos como taupatías, las cuales resultan de una mutación en la proteína *tau*; esta proteína está fisiológicamente localizada dentro de los axones donde forma parte del citoesqueleto, y su partrón de fosforilación determina el sitio de localización de ésta; si se hiperfosforila, estos patrones de localización forman agregados fibrilares, los cuales tienen efectos neurotóxicos. En modelos animales de taupatías el número de espinas dendríticas en las neuronas piramidales de la corteza cerebral y del hipocampo está significativamente reducido<sup>20</sup>.

La enfermedad de Huntington, es una enfermedad hereditaria autosómica dominante, caracteri-

La prevalencia de los trastornos de ansiedad en la población es de hasta 30%. Las espinas dendríticas son componentes cruciales que inducen, en el largo plazo, cambios en la función sináptica, plasticidad y patrones de conectividad ante situaciones de estrés, como un mecanismo de adaptación a situaciones que generan ansiedad. Estos mecanismos podrían verse afectados en condiciones donde la ansiedad sea patológica.

zada clínicamente por movimientos involuntarios, incoordinados, rigidez y alteraciones posturales, que puede estar acompañada de síntomas afectivos, cognitivos y conductuales. Dichas alteraciones se presentan como consecuencia de la pérdida de neuronas estriatales de proyección. En etapas tempranas del desarrollo de la enfermedad se ha observado un aumento en la arborización dendrítica así como una mayor DE y espinas de mayor tamaño, y en etapas avanzadas se observa disrupción en las arborizaciones dendríticas, edema de las ED y disminución de la DE<sup>20</sup>.

La esclerosis lateral amiotrófica (ELA) afecta principalmente a las neuronas motoras tanto de la corteza motora como de la médula espinal. Lo que conduce clínicamente a presentar rigidez muscular y debilidad progresiva que puede estar acompañada de cambios cognitivos sutiles o demencia. La demencia asociada a ELA es la tercera enfermedad neurodegenerativa más común después de Alzheimer y Parkinson. Esta forma de demencia puede presentar una acumulación de inclusiones de ubiquitina, ubiquilina2 y p62 dentro de las ED. En modelos animales de esta enfermedad se ha observado disminución de la DE y deterioro de la plasticidad sináptica<sup>20</sup>.

La enfermedad de Parkinson (EP) está caracterizada por la degeneración gradual de las neuronas dopaminérgicas de la sustancia nigra, y acumulación intraneuronal de  $\alpha$ -sinucleína. Es el trastorno neurodegenerativo más frecuente después de la EA. Se caracteriza por presentar alteraciones motoras como temblor de reposo, acinesia e hipertonia<sup>20</sup>. En



Una de las funciones del sueño es la consolidación de lo aprendido durante el día. La privación crónica del sueño es un factor de riesgo para una amplia variedad de trastornos psiquiátricos, ya que el sueño es esencial en la regulación de la plasticidad cerebral. La privación aguda del sueño puede incrementar la DE en el hipocampo en CA1, posiblemente como un mecanismo de protección al daño; sin embargo, la exposición repetida a este tipo de estrés conducirá a una menor DE en esta región, y estos cambios en la DE inducidos por la privación del sueño interfieren en la consolidación de la memoria.

estudios posmortem en personas con EP en donde se analiza la DE en neuronas estriatales del caudado y putamen en comparación con personas de la misma edad pero sin la enfermedad, se observa una reducción de la DE del 27% en ambos núcleos. Además, la cantidad de arborizaciones dendríticas, así como la longitud de las dendritas en ambos núcleos es menor en personas con EP<sup>20</sup>.

### TRASTORNOS DEL SUEÑO Y SU REPERCUSIÓN EN LAS ESPINAS DENDRÍTICAS

Una de las funciones del sueño es la consolidación de lo aprendido durante el día, lo que ocurre en 2 etapas: de inicio sucede la consolidación sináptica y después la de los sistemas por los que ocurre la consolidación.

La privación crónica del sueño se ha identificado como un factor de riesgo para una amplia variedad de trastornos psiquiátricos, ya que el sueño juega un papel esencial en la regulación de la plasticidad cerebral. En un estudio en ratones donde se evaluó la DE posterior a la privación de sueño por 24 h, se reportó que la privación incrementa el número de espinas en la corteza prefrontal y lo disminuye en la región CA1 del hipocampo, lo que tiene relevancia en el procesamiento de información y de la memoria. Se ha observado en otros estudios

que el porcentaje de pérdida de ED es de hasta 30% en una privación del sueño de 5 h, y se acompaña de disminución en la longitud de las dendritas, lo que podría reducir el área sináptica y alterar la eficacia sináptica en el hipocampo. Estos cambios pueden revertirse con 3 h de sueño reparador. Es de importancia señalar que la privación aguda del sueño puede incrementar la DE en el hipocampo en CA1 posiblemente como un mecanismo de protección al daño; sin embargo, la exposición repetida a este tipo de estrés conducirá a una menor DE en esta región. Se ha demostrado que estos cambios en la DE inducidos por la privación del sueño interfieren en la consolidación de la memoria<sup>32</sup>.

Por otra parte, durante la etapa del sueño profundo REM, se ha observado en modelos animales que existe una poda de las sinapsis excesivas posterior al aprendizaje motor y solo se mantienen aquellas espinas de reciente formación, lo que facilita la incorporación de éstas a los circuitos sinápticos preexistentes. Lo que sugiere que durante esta etapa del sueño es donde se lleva a cabo la consolidación de la memoria, la cual podría verse afectada durante la privación de sueño en algunos trastornos<sup>32</sup>.

### CONCLUSIÓN

Desde el reconocimiento y descripción de las ED por Santiago Ramón y Cajal como posibles sitios de contacto sináptico, estas especializaciones dendríticas han cobrado gran relevancia con el advenimiento de las nuevas tecnologías que nos permiten estudiar con precisión su forma, dinámica y ultraestructura, y así reconocerlas –desde hace algunas décadas– como sitios de contacto sináptico e integradoras de señales neuronales. Su alteración en forma, cantidad y tamaño se relaciona estrechamente con el detrimento cognitivo, de la memoria y el aprendizaje, tanto en modelos animales como en estudios posmortem de personas que padecen ciertas patologías capaces de modificarlas. ●

### REFERENCIAS

1. Nathalie L. Rochefort, Arthur Konnerth. Dendritic spines: from structure to in vivo function. *EMBO reports*. 2012; 8:699-708.
2. Miermans CA, Kusters RP, Hoogenraad CC, Storm C. Biophysical model of the role of actin remodeling on den-

- dritic spine morphology. *PLoS One*. 2017;12(2):e0170113. doi:10.1371
3. Pirita Hotulainen, Casper C. Hoogenraad. 2010. Actin in dendritic spines: connecting dynamics to function. *J Cell Biol*. 2010;189(4):619-29.
  4. Fiala JC, Spacek J, Harris KM. Dendritic spine pathology: cause or consequence of neurological disorders? *Brain Research Reviews*. 2002.Vol 39, Issue 1. pp. 29-54.
  5. R. Yuste, Majewska A, Holthoff K. From form to function: calcium compartmentalization in dendritic spines. *Nat Neurosci*. 2000;3(7):653-9.
  6. Heck N, Benavides-Piccione R. Dendritic Spines: From Shape to Function. 2015. Cap 08 ISSN 1664-8714. Doi: 10.3389.
  7. Kasai H, Fukuda M, Watanabe S, Hayashi-Takagi A, Noguchi J. Structural dynamics of dendritic spines in memory and cognition. *Trends in Neurosciences*. 2010;33:121-9.
  8. Kennedy MB. Signal-processing machines at the postsynaptic density. *Science*. 2000;290:750-54.
  9. Nimchinsky EA, et al. Estructura y función de las espinas dendríticas. *Annu Rev Physiol*. 2002;64:313-53. doi: 10.1146.
  10. Tsay D, Yuste R. On the electrical function of dendritic spines. *Trends Neurosci*. 2004;27:77-83.
  11. Berry KP, Nedivi E. Spine Dynamics: Are They All the Same? *Neuron*;96:43-55.
  12. Gipson CD, Olive MF. Structural and functional plasticity of dendritic spines – root or result of behavior? *Genes, Brain and Behavior*. 2017;16:101-17.
  13. Parnass Z, Tashiro A, Yuste R. Analysis of spine morphological plasticity in developing hippocampal pyramidal neurons. *Hippocampus*. 2000;10(5):561-8.
  14. Newpher TM, Ehlers MD. Spine microdominios para la señalización post-sináptica y la plasticidad. *Trends Cell Biol*. 2009;19:218-27.
  15. Sala C, Segal M. Dendritic spines: The locus of structural and functional plasticity. *Physiol Rev*. 2014;94:141-88.
  16. Maiti P, Manna J, Ilavazhagan G, Rossignol J, Gary L, Dunbar GL. Molecular regulation of dendritic spine dynamics and their potential impact on synaptic plasticity and neurological diseases. *Neuroscience and Biobehavioral Reviews*. 2015; 59:208-37.
  17. Harris KM, Jensen FE, Tsao B. Three-dimensional structure of dendritic spines and synapses in rat hippocampus (CA1) at postnatal day 15 and adult ages: implications for the maturation of synaptic physiology and long-term potentiation. *J Neurosci*. 1992.12:2685-705.
  18. Harris KM, Stevens JK. Dendritic spines of rat cerebellar Purkinje cells: serial electron microscopy with reference to their biophysical characteristics. *J Neurosci*. 1988;8:4455-69.
  19. Sunanda M.S. Rao, Raju T.R. Effect of chronic restraint stress on dendritic spines and excrescences of hippocampal CA3 neurons: a quantitative study. *Brain Res*. 1995; 694:312-7.
  20. Herms J, Dorostkar MM. Dendritic Spine Pathology in Neurodegenerative Diseases. *Annu Rev Pathol*. 2016;11: 221-50.
  21. Woolley CS, Gould E, Frankfurt M, McEwen BS. Naturally occurring fluctuation in dendritic spine density on adult hippocampal pyramidal neurons. *J Neurosci*. 1990; 10:4035-9.
  22. Takashima S, Mito T, Yamanouchi H. Developmental brain stem pathology in sudden infant death syndrome. *Acta Pediatr*. 1994;36:317-20.
  23. Robinson TE, Gorny G, Mitton E, Kolb B. Cocaine Self-Administration Alters the Morphology of Dendrites and Dendritic Spines in the Nucleus Accumbens and Neocortex. *Synapse*. 2001;39:257-66.
  24. Konopaske GT, Lange N, Coyle JT. Prefrontal cortical dendritic spine pathology in schizophrenia and bipolar disorder. *JAMA Psychiatry*. 2014;71:1323-31.
  25. Valencia-Segura R, *et al.* Cambios en la densidad Espinosa en hipocampo CA1 en un modelo murino de exposición a vanadio y consumo de bebidas azucaradas. XXXIX Congreso Nacional de Farmacología 2017, Facultad de Medicina. UNAM.
  26. Treviño S, Vázquez-Roque RA, López-López G, Perez-Cruz C, Moran C, Handal-Silva A, et al. Metabolic syndrome causes recognition impairments and reduced hippocampal neuronal plasticity in rats. *Journal of chemical neuroanatomy*. 2017;82:65-75.
  27. Sandi C, Davies HA, Cordero MI, Rodriguez JJ, Popov VI, Stewart MG. Rapid reversal of stress induced loss of synapses in CA3 of rat hippocampus following water maze training. *Eur J Neurosci*. 2003;17:2447-56.
  28. Christian KM, Miracle AD, Wellman CL, Nakazawa K. Chronic stress-induced hippocampal dendritic retraction requires CA3 NMDA receptors. *Neuroscience*. 2011;174: 26-36.
  29. Pawlak R, Rao BS, Melchor JP, Chattarji S, McEwen B, Strickland S. Tissue plasminogen activator and plasminogen mediate stress-induced decline of neuronal and cognitive functions in the mouse hippocampus. *Proc Natl Acad Sci USA*. 2005;102:18201-6.
  30. Canteras NS, Resstel LB, Bertoglio LJ, Carobrez Ade P, Guimarães FS. Neuroanatomy of anxiety. *Curr Top Behav Neurosci*. 2010;2:77-96.
  31. Duman RS, Aghajanian GK. Synaptic Dysfunction in Depression: Potential therapeutic targets. *Science*. 2012;338: 68-72.
  32. Raven F, Van der Zee EA, Meerlo P, Havekes R. The role of sleep in regulating structural plasticity and synaptic strength: Implications for memory and cognitive function. *Sleep Medicine Reviews*. 2017;1-9. doi: 10.1016/j.smr.2017.05.002.
  33. Hotulainen P, Casper C. Hoogenraad. Actin in dendritic spines: connecting dynamics to function. *J Cell Biol*. 2010;189(4):619-29.