

Análisis crítico de casos clínicos

Limitación funcional por consolidación viciosa secundaria a fractura articular de radio distal

José Antonio Rosiles Exkius^a, Luis Fernando Vázquez Espinosa^b,
Jorge Alfonso Pérez Castro y Vázquez^b

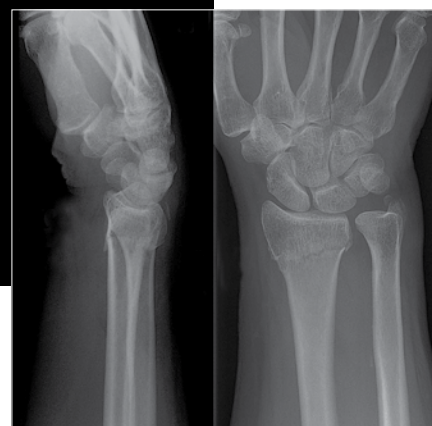

Foto: Archivo

OBJETIVO

Presentar un caso controversial que permita aclarar los criterios diagnósticos, terapéuticos, preventivos y rehabilitatorios de manera oportuna en este tipo de fracturas.

MOTIVO DE LA QUEJA

Paciente varón tratado en el servicio de Traumatología y Ortopedia, quien refiere cursar con secuelas funcionales secundarias al mal manejo médico quirúrgico al que fue sometido.

CASO CLÍNICO

Hombre de 50 años de edad, con sobrepeso, fumador, quien en septiembre del 2007 al subir a una escalera, sufrió una caída de aproximadamente 4 metros de altura; acudió a Urgencias de Traumatología por dolor en el codo izquierdo y la muñeca derecha; se le diagnosticó fractura de codo en la cúpula radial izquierda y fractura metafisiaria distal del radio derecho a 2 cm de la articulación radiocarpiana, intraarticular, desplazada y multifragmentada. La fractura del radio izquierdo se inmovilizó *in situ* y la fractura del radio derecho se trató con reducción cerrada satisfactoria y colocación de yeso; al siguiente día fue necesario aflojar el aparato de yeso a consecuencia de compromiso neurovascular distal, posteriormente cursó con mejoría sintomática. Una vez retirado el aparato de yeso fue enviado a terapia de rehabilitación, sin obtener mejoría al-

^aDirección General de Arbitraje. CONAMED. Ciudad de México, México.

^bSubcomisión Médica. CONAMED. Ciudad de México, México.

guna. En el mes de noviembre, el paciente presentó limitación importante en los arcos de movilidad en la muñeca derecha y se recomendó la realización de una osteosíntesis; en ese momento presentó datos de síndrome del túnel del carpo postraumático.

Cuatro meses después del accidente se realizó la cirugía de osteosíntesis con el objeto de corregir la consolidación viciosa distal del radio, bajo anestesia general, con abordaje dorsal, liberación de tendones extensores, localizando el foco de fractura, donde se realizó osteoclasis, se reseco tejido fibroso; se tomó un injerto de la cresta iliaca y se colocaron 2 clavillos de Kirschner, se cerró por planos y se indicó férula de reposo. Presentó una adecuada evolución clínica, óptima reducción y colocación de implantes.

Posteriormente, se observó el aflojamiento de un clavillo y se procedió su retiro y a colocar una férula, lo que generó que se desplazara la fractura y alteración en el proceso de consolidación. En el transcurso del mes, acudió al servicio de urgencias por presentar dolor intenso cerca del foco de fractura, se manejó pero no hubo evolución favorable, motivo por el que ingresó al quirófano con diagnóstico de fractura mal consolidada distal de radio derecho; se efectuó una refractura, se colocaron fijadores externos, con toma de injerto óseo de cresta iliaca, el cual se instaló en el área de fractura; se reportó como un procedimiento sin complicaciones y en la radiografía de control se apreció reducción satisfactoria.

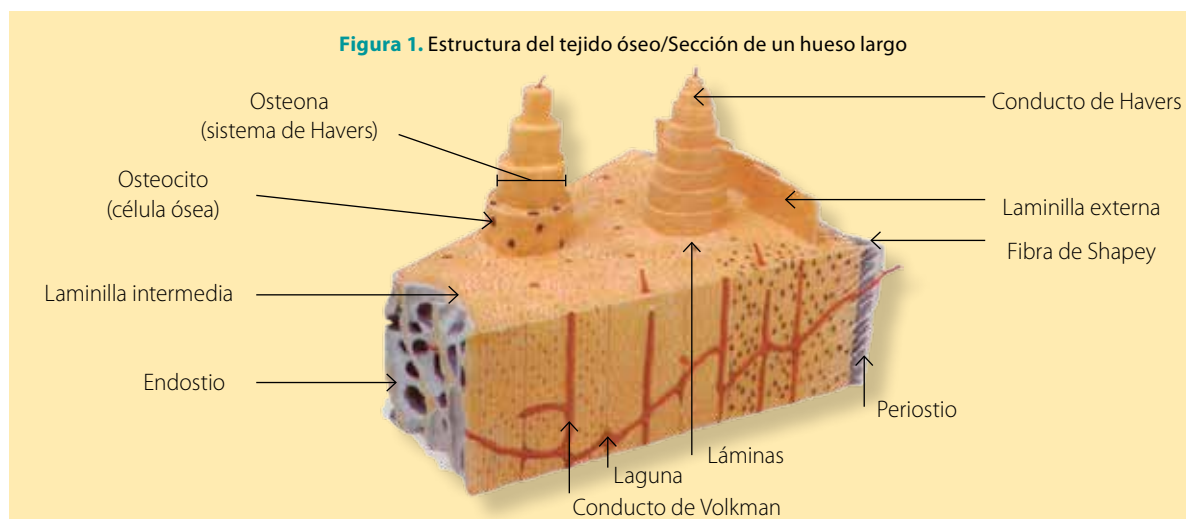
Posteriormente volvió a presentar aflojamiento de un clavo, por lo que se programó para una nueva osteosíntesis, ahora con colocación de placa en T, más una nueva toma de injerto tricortical de cresta iliaca para distanciar el radio; se reportó una lesión del nervio fémorocutáneo derecho posquirúrgico. En los estudios de imagen de control se describió pseudoartrosis de radio distal derecho, por lo que en enero del 2008 se programó nuevamente para osteosíntesis; sin embargo, fue diferida en 2 ocasiones por dificultades con el jefe de servicio. Finalmente se realizó y se resacaron 3 centímetros distales del cúbito (Darrach), se redujo la fractura y se instaló una placa en T de 6 orificios, colocando abundante injerto óseo, sin complicaciones y se colocó férula en U. En placa de rayos X de control, se observó

El tejido óseo es el único tejido del organismo con capacidades regenerativas, lo que le permite reconstruirse después de un traumatismo. En él participan diversas células, entre las que podemos mencionar aquellas con propiedades osteoprogenitoras, que se pueden diferenciar en osteógenas o condrógenas. Otras células que se ubican en este entorno son: los osteoblastos, capaces de producir la sustancia intercelular orgánica u "osteóide"; los osteocitos, que quedan dentro de la matriz ósea calcificada en sus lagunas, y finalmente los osteoclastos, que erosionan el tejido óseo para remodelarlo o extraer calcio cuando el organismo lo requiera.

osteosíntesis migrada, lesión ósea ya consolidada en varo, con datos de artrosis radiocarpal y lesión del nervio musculo-cutáneo derecho debido al injerto. Fue programado para retiro de placa en T, y una vez retirada, se describieron arcos de movimiento limitados y dolorosos e incongruencia de la articulación radiocarpal.

ANÁLISIS TEÓRICO

Como punto de partida, debemos considerar que el tejido óseo se encuentra altamente vascularizado e innervado, lo que lo posiciona como el único tejido del organismo con capacidades regenerativas, y le permite una reconstrucción integral posterior a un traumatismo. En este medio participan diversas células, entre las cuales podemos mencionar aquellas con propiedades osteoprogenitoras (presentan una potencialidad dependiente de oxígeno). Éstas se pueden diferenciar en osteógenas o condrógenas. Por otro lado, otras células que se ubican en este entorno son: los osteoblastos, que son capaces de producir la sustancia intercelular orgánica u "osteóide"; los osteocitos, que son aquellos que quedan dentro de la matriz ósea calcificada en sus lagunas, y finalmente los osteoclastos, que tienen la tarea de erosionar el tejido óseo para remodelarlo o extraer



calcio en aquellas condiciones en las que el organismo lo requiera.

Hay 2 tipos de tejido óseo, aquel que es considerado primario o inmaduro y un segundo grupo de hueso considerado secundario o maduro, de éste último se desprenden 2 formas: el de tipo esponjoso o trabecular y el denso o compacto, cada uno con características específicas, tanto en su estructura, como en su función (**figura 1**).

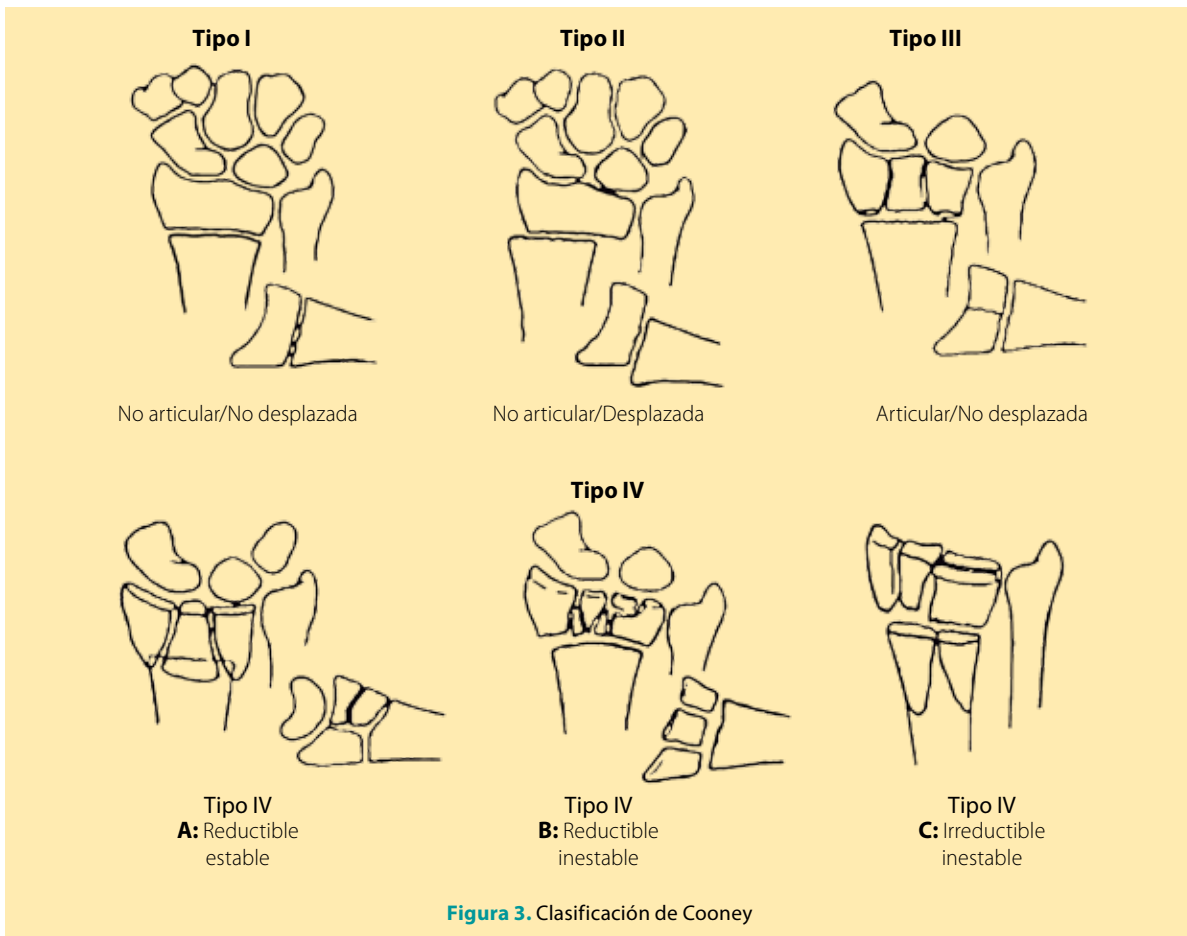
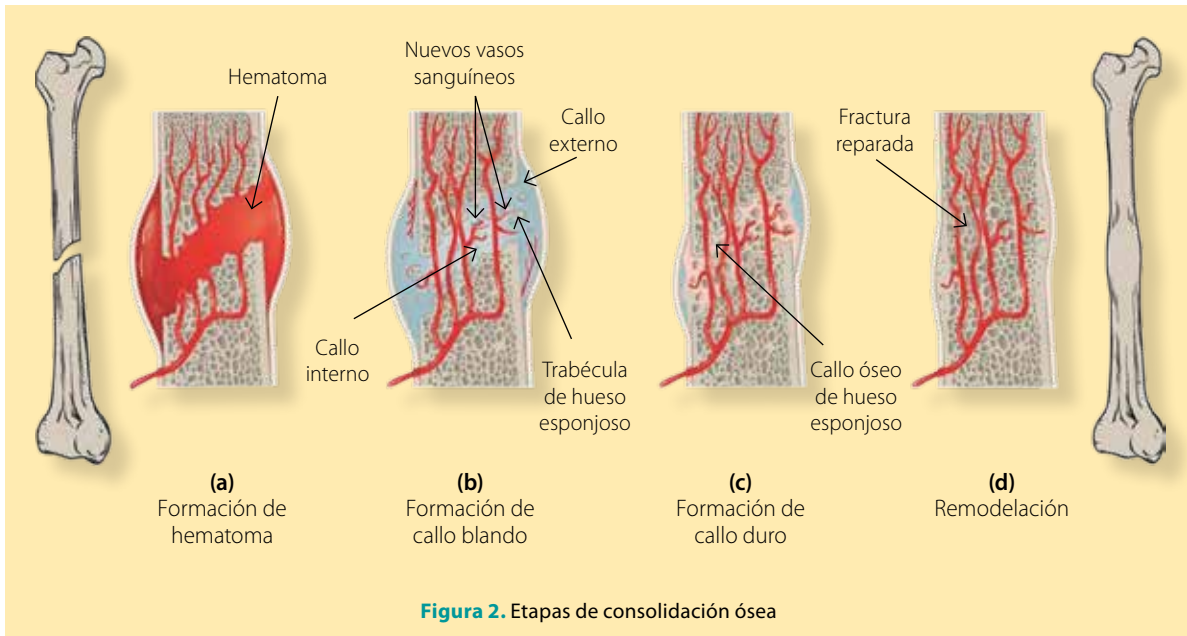
Aclarado lo anterior, una fractura se define como la solución de continuidad del tejido óseo en cualquier segmento corporal de manera parcial o total, teniendo como elementos significativos la calidad ósea y la energía del impacto, secundario a un traumatismo. En el proceso de cicatrización ósea posterior a una fractura, las células y moléculas aparecen en el sitio de lesión, generando una respuesta inflamatoria, activación del complemento y ruptura de vasos sanguíneos, pasando por 4 etapas fisiológicas que inician con la formación del hematoma, generación de callo blando que progresa a un callo duro, hasta concluir la remodelación ósea. El tiempo de consolidación ósea es variable de acuerdo al hueso y factores propios del huésped (**figura 2**).

Es trascendental conocer los factores que favorecen este proceso; por ejemplo, pacientes jóvenes con un adecuado estado nutricional, buena irrigación sanguínea en el sitio de lesión, ausencia de infección y toxicomanías, índice de masa corporal < 30, no portador de enfermedades crónicas, ni patologías locales, energía de la fractura, entre otros.

En relación con la fractura distal de radio derecho que se describió en el caso clínico, se considera que son lesiones frecuentes, con una prevalencia del 15 al 20% del total de las fracturas tratadas en los servicios de urgencias¹. En este grupo de lesiones encontramos aquellas de fácil manejo consideradas como simples, y las complejas multifragmentadas de difícil abordaje, como la que desarrolló el paciente al momento de caer. En pacientes mayores de 60 años de edad se considera el segundo tipo de fractura más frecuente, después de la fractura de cadera.

En general, este tipo de fracturas son el resultado de una caída sobre la mano en extensión tal y como lo fue en este caso, la oblicuidad del impacto determina su característica más importante: el desplazamiento dorsal y radial del fragmento distal del radio; en este contexto, el paciente cursó con un desplazamiento dorsal con una angulación de 28 grados, siendo este último un elemento indicador de abordaje quirúrgico de manera urgente, aunado a la multifragmentación y desplazamiento; sin embargo, no se realizó ningún procedimiento quirúrgico oportunamente, aunque se trataba de una fractura compleja e inestable.

Siguiendo esta línea podemos considerar la intensidad del traumatismo, estadiándolo en traumatismos de baja y alta energía, siendo el de bajo impacto producido por la caída en bipedestación o menos y en algunas situaciones se encuentra relacionada con la presencia de osteoporosis; por otro lado, el traumatismo de alta energía será aquel que



se desencadena por una caída de una altura mayor a la bipedestación, accidentes de tráfico o durante la realización de actividades recreativa^{s2}.

Existen diversos tipos de clasificaciones para las fracturas, sin embargo, se estableció la clasificación universal para fracturas de radio según Cooney³ (**figura 3**).

En la valoración inicial es indispensable considerar la edad, mano dominante, ocupación, nivel de actividad física y estado general del paciente. Sin embargo, es de suma importancia tener en cuenta si el paciente tiene osteoporosis o lesiones relacionadas con el trabajo⁴. Existen factores pronósticos determinantes; por ejemplo, si la fractura es abierta o cerrada, si existe o no compromiso neurovascular, algún grado de desplazamiento de los fragmentos o si es o no intraarticular. De igual manera es importante definir el mecanismo de la lesión y sus posibles asociaciones con otras lesiones subsecuentes, lo cual es directamente proporcional a la intensidad y severidad del trauma.

Con lo anterior se puede considerar que se trataba de un paciente de 50 años, de mano dominante derecha, con sobrepeso, tabaquismo positivo, que presentó una fractura intraarticular y compromiso neurovascular distal posterior a la inmovilización, con desplazamiento de los fragmentos, al cual no se le dio el tratamiento idóneo acorde con la literatura establecida en relación con la severidad de la lesión en muñeca derecha.

Durante el estudio del paciente es necesario solicitar radiografías antero-posterior y lateral para la valoración, y puede ser de utilidad una proyección oblicua (45° en supinación y pronación), sobre todo para evaluar las carillas articulares escafoidea y semilunar o fracturas intraarticulares. La realización de mediciones suele ser una herramienta auxiliar en el diagnóstico, se considerarán el ángulo de inclinación radial, la longitud radial en proyección anteroposterior, y el ángulo radial en proyección lateral. En cuanto a la proyección oblicua se puede identificar si existe escalón articular radio-cubital distal o vacío articular⁵.

Cabe destacar que se presentaron deficiencias en relación con el seguimiento radiológico que se le otorgó al paciente, ya que debió haberse tomado

una placa de rayos x dentro de los primeros 30 días posteriores a la fractura, dadas las características de la lesión y cuadro clínico; sin embargo, se solicitaron los estudios imagenológicos de control 4 meses después del accidente y en citas subsecuentes no se documentó la valoración radiológica, ni la confrontación de imágenes posteriores.

El uso de la tomografía axial computarizada (TAC) permite apreciar la magnitud del defecto óseo articular, principalmente útil en fracturas intraarticulares complejas; mientras que la resonancia magnética se puede reservar para estudiar las lesiones ligamentarias intercarpianas y rupturas del fibrocartílago triangular asociadas. En este caso no se llevó a cabo ninguno de estos estudios, ya que en raras ocasiones se solicitan de manera inicial.

Es importante señalar los objetivos terapéuticos para tratar una fractura de radio distal, entre ellos destacan la reducción articular, así como, la restauración de los ejes metafisoeipifisarios del radio y las relaciones angulares radio carpo y radio cúbito, con lo que se obtiene un resultado anatómico dentro de los límites aceptables. Uno de los puntos indispensables en el manejo terapéutico es determinar si la fractura requiere manejo quirúrgico o se puede tratar de forma conservadora, en relación con las características que presente la fractura y los criterios de inestabilidad. Derivado de esto, se considera que el manejo de la fractura izquierda, fue adecuado; por el contrario, es evidente la falta de criterio clínico, diagnóstico y la indicación de tratamiento oportuno en el manejo de la fractura radial derecha, al inicio del padecimiento.

El tratamiento conservador estará indicado en fracturas estables, intra o extraarticulares, no desplazadas, iniciando por la reducción cerrada con maniobras externas, colocación de yeso en desviación cubital y flexión de muñeca (considerar manejo anestésico para la manipulación) y vigilar la reducción a los 3, 7 y 12 días. En caso de observar pérdida de la reducción durante la revisión a las 2 semanas o antes, evaluar remanipulación o considerar manejo quirúrgico correctivo⁵. Aquellas fracturas intraarticulares en las que no se consigue una reducción cerrada correcta, como lo fue con este paciente, requerirán de tratamiento quirúrgico correctivo.

Los criterios para realizar el abordaje quirúrgico son: que el paciente presente un ángulo dorsal mayor a 20 grados, inestabilidad, conminución de más del 50% de la cortical dorsal, fracturas asociadas en el cúbito, intraarticulares, presencia de desplazamiento o acortamiento de radio mayor de 4 mm, fracturas del complejo radiocarpiano, conminución metafisiaria de trazo simple o complejo, entre otros. La presencia de 3 o más de las características son indicadoras de cirugía; en este caso clínico se presentaron 5 de los criterios para la realización de osteosíntesis inicial y sin embargo, esto no se cumplió.

Dentro del manejo quirúrgico, se suele recurrir al uso de fijación de placas, fijadores externos y clavos percutáneos, sobre todo en fracturas inestables, intraarticulares o aquellas que son irreductibles por medios cerrados, entre otros criterios. El abordaje quirúrgico permite la exposición de toda la parte distal del radio, lo que facilita una reducción anatómica y el mantenimiento de la alineación de los diferentes segmentos que componen la fractura. Los procedimientos quirúrgicos posteriores como la osteoclasia radial, uso de fijadores externos y osteosíntesis con placa en T que se realizaron en el paciente, se consideran idóneos en la literatura médica; lamentablemente, durante la ejecución no hubo total apego a los principios técnicos, lo que incidió desfavorablemente en la evolución del paciente. Es importante mencionar que una inmovilización insuficiente, que no limitó los movimientos de pronosupinación de la extremidad afectada es el origen del aflojamiento de clavillos o placas, y que en este caso fue un elemento que influyó en el fracaso al tratamiento.

Los signos radiológicos que pueden indicar el posible fracaso del tratamiento ortopédico con férula o yeso tras una reducción cerrada son⁶:

- Multifragmentación mayor del 50% de la altura del radio en el plano sagital.
- Multifragmentación metafisiaria palmar.
- Desviación angular dorsal inicial igual a 20°.
- Desplazamiento inicial (traslación del fragmento) mayor de 1 cm.
- Acortamiento inicial por encima de 5 mm.

Tabla 1. Complicaciones en las fracturas distales de radio

Complicación	Porcentaje
Lesión ligamentaria	98%
Artrosis	7-65%
Pérdida de la movilidad	0-31%
Aflojamiento, ruptura de implante, etc.	1.4-14%
Lesiones nerviosas (radial/cubital/mediano)	0-17%
Osteomielitis	4-9%
Contractura de Dupuytren	2-9%
Síndrome doloroso	0-8%
Mala unión	5%
Lesiones tendinosas	5%
Pseudoartrosis	0.7-4%
Retardo en la consolidación	0.7-4%
Cicatriz queloides	3%
No reconocidas	2%

- Afectación intraarticular.
- Fractura del cúbito asociada.
- Importante grado de osteoporosis.

En este caso, el paciente presentó multifragmentación metafisiaria, desviación angular mayor a 20°, desplazamiento y afectación intraarticular, por lo que presentaba diversos signos indicadores de probable fracaso al tratamiento con la inmovilización inicial de la extremidad superior derecha y que no fueron tomados en cuenta.

La **tabla 1** señala complicaciones que podemos encontrar en las fracturas distales de radio⁵, de las cuales se apreciaron 6 en este caso, que son: pérdida de la movilidad, aflojamientos, lesiones nerviosas, síndrome doloroso, pseudoartrosis y retardo en la consolidación. Sin embargo, el déficit o inobservancia de medidas de seguridad, tales como: la inmovilidad óptima, incorrecta elección de material de osteosíntesis y un abordaje posterior ante una lesión anterior, le quitan el carácter de riesgo inherente.

Hoy en día los injertos óseos se usan prácticamente en todos los aspectos de la cirugía ortopédica reconstructiva, abarcando desde el manejo de fracturas hasta complejas técnicas de rescate de extremidades en cirugía tumoral; tienen una doble función: mecánica y biológica de acuerdo con el resultado clínico que se busque. Los injertos tienen

En el desarrollo de la consolidación viciosa extraarticular es importante la baja estimación del defecto esponjoso en la metáfisis o la gravedad de la multifragmentación, lo que condiciona desplazamientos secundarios. Existen otros factores a tomar en cuenta: la presencia de daño con o sin pérdida de tejidos blandos, pérdida ósea, infecciones, retiro temprano del medio inmovilizador, trastornos estructurales del hueso. Una mala técnica de reducción e inmovilización impedirá la formación del callo y genera secuelas funcionales importantes.

diferentes propiedades que son la osteogénesis y la osteoinducción, siendo esta última el proceso por el cual las células madre son reclutadas en la zona receptora y a su alrededor para diferenciarse en condroblastos u osteoblastos.

Dentro de los criterios de referencia al servicio de Rehabilitación se debe considerar si el paciente recibió un programa de ejercicios no supervisado, que la fractura se encuentre consolidada, compromiso vascular de la extremidad, limitación en actividades de la vida diaria y datos clínicos de síndrome doloroso regional. En el proceso rehabilitatorio, las fracturas serán sometidas a la movilización activa de hombro y dedos, elevación de brazo; se pueden mezclar medios físicos, electroterapia, mecanoterapia y terapia ocupacional. Ahora bien, si se encuentra el paciente en estancia intrahospitalaria, se puede ofertar crioterapia, electroterapia y movilización activa, para posteriormente seguir un programa de rehabilitación de manera ambulatoria^{1,7}.

Finalmente, podemos decir que los principios básicos del manejo de tejidos, el estudio minucioso ante la sospecha de fracturas complejas, un diagnóstico oportuno y certero, la adecuada técnica de alineación del segmento óseo, una fijación estable, considerar los factores de riesgo propios del paciente, llevar a cabo un seguimiento estrecho clínico y radiológico, así como una técnica quirúrgica propicia y el envío pertinente al servicio de Rehabilitación, serán la clave del éxito en este tipo de pacientes.

REFORZAMIENTO

El desarrollo de una consolidación viciosa

Uno de los elementos de suma importancia en el desarrollo de consolidación viciosa extraarticular es la baja estimación del defecto esponjoso en la metáfisis o la gravedad de la multifragmentación, lo que condiciona desplazamientos secundarios, los cuales, en este paciente, se redujeron adecuadamente de manera inicial. Sin embargo, es necesario considerar que existen otros factores involucrados en el proceso de consolidación que se deben tomar en cuenta, como la presencia de daño con o sin pérdida de tejidos blandos, pérdida ósea, infecciones, retiro temprano del medio inmovilizador, trastornos estructurales propios del hueso. Una mala técnica de reducción e inmovilización impedirá la formación del callo y genera secuelas funcionales importantes⁸. La falla para restaurar la congruencia articular radiocarpal o radiocubital produce consolidación viciosa, lo que es en numerosas ocasiones responsabilidad del médico tratante, del mismo paciente o de la gravedad de la pérdida ósea durante el accidente.

Complicaciones causadas por la toma de injerto óseo de cresta iliaca

Hoy en día el injerto óseo autólogo representa el estándar de oro en la aplicación de este procedimiento, puede ser de hueso esponjoso y cortical vascularizado o no, tienen el beneficio de poseer una histocompatibilidad total y ningún riesgo de transmisión de enfermedades⁹. Sin embargo, durante la toma puede existir el desarrollo de complicaciones, como lo son la presencia de hematomas, generar lesiones arteriales, nerviosas, infecciones y el desarrollo de marcha glútea. Es fundamental considerar que 7 nervios pueden llegar a lesionarse al realizar este procedimiento sobre el ilion; uno de ellos es el nervio ciático, cluneal superior, glúteo superior, fémorocutáneo, abdominogenital mayor y menor, y el crural. En condiciones normales el nervio fémorocutáneo corre por delante y por debajo de la espina iliaca anterosuperior, por el contrario, hasta en 10% de los casos existe una anatomía anormal, en donde cruza por la parte anterior de la cresta iliaca, a 2 centímetros en relación lateral con la espina iliaca anterior y superior, es en estos casos en donde



hay mayor exposición a una lesión cuando se toma un injerto de la parte superior de la cresta iliaca.

Elementos a considerar en el abordaje quirúrgico ofrecido al paciente

Las indicaciones para realizar osteosíntesis son la presencia de fracturas desplazadas, no reductibles, inestables, aquellas del complejo radiocarpiano, ángulo dorsal $> 20^\circ$, compromiso articular mayor de 2 mm en brecha o escalón, conminución metafisaria simple o compleja, dorsal o volar.

Se estima que de 34 a 40% de todas las lesiones o fracturas distales de radio requieren tratamiento quirúrgico, cuyo objetivo es conseguir una reducción anatómica precisa y una fijación estable con la menor lesión de ligamentos de soporte y manteniendo una buena vascularidad de los fragmentos. Para la colocación de fijadores externos se recomienda un abordaje mínimo, utilizando tornillos de Schanz, con lo que se evita lesionar la rama sensorial del nervio radial; es de suma importancia no sobredis-tender la articulación, ya que esto puede asociarse a contracturas y tensión tendinosa, lo que resulta

en rigidez posoperatoria. Para considerar intervenciones quirúrgicas secundarias, se tomó en cuenta la afección funcional de la muñeca, severidad del dolor, defectos propios del hueso y hallazgos radiográficos. La osteotomía está indicada para corregir deformidades secundarias a tratamiento no quirúrgico asociadas a impactación y desviación dorsal radial.

La fractura de radio distal y su manejo terapéutico

Una fractura de radio distal es aquella que se localiza a menos de 2.5 cm de la articulación radio-carpiana.

Los objetivos terapéuticos del manejo conservador para fracturas de radio distal, son la reducción articular y restauración del eje, en términos generales aquí entran las fracturas no desplazadas y la gran mayoría de fracturas de tipo Colles.

Aquellas fracturas que son de alta energía, con desplazamiento volar, intraarticulares marginales o demasiado inestables, se tratarán de forma quirúrgica.

Se propone llevar a cabo una vigilancia estrecha, una vez reducida la fractura de radio, ya que se deben evitar desplazamientos, colapsos y por consiguiente, la alteración funcional por un mal proceso de consolidación.

Una mala técnica de reducción de la fractura con pérdida de la inclinación de la superficie palmar, altera la biomecánica de la muñeca, lo que permite un colapso del carpo, que finaliza en inestabilidad del carpo medial o en su caso, si existe pérdida de la angulación hacia el cúbito, se puede desencadenar una desviación e incremento del ángulo escafoideo-lunar.

La consolidación viciosa en este tipo de lesiones, frecuentemente conduce a: debilidad, deformidad, rigidez y una articulación dolorosa, condicionando dificultades funcionales que repercuten en la vida diaria de los pacientes. Sin embargo, en este caso dadas las consolidaciones viciosas articulares, dolor e inestabilidad severa, está indicado someter al paciente a artroplastia o artrodesis como manejo de rescate.

En pacientes con fracturas de epífisis inferior del radio, que presentan pérdida del patrón trabecular, defecto óseo o colapso, la aplicación de injertos óseos pueden mejorar los resultados anatómicos estructurales del hueso.

Recomendaciones generales

En aquellos pacientes adultos mayores que presenten fracturas distales de radio, se recomienda realizar una densitometría ósea para brindar manejo específico ante un cuadro de osteoporosis.

El protocolo de estudio de pacientes con probable fractura de radio, requiere solicitar radiografías simples en proyección anteroposterior, lateral y oblicua. El no realizar controles radiológicos y controles clínicos periódicos, pueden ser algunas de las causas de los malos resultados obtenidos con el tratamiento conservador.

La posición de inmovilización del radio, debe proporcionar un buen soporte dorsal para prevenir el colapso y evitar la excesiva flexión palmar de la muñeca.

En los pacientes con riesgo de desarrollar complicaciones secundarias a la fractura, deberá consi-

derarse incorporar un programa de rehabilitación aplicado por personal capacitado y ejercicios en su domicilio.

Las fracturas desplazadas pueden provocar inicialmente una neuropatía compresiva del nervio mediano; si la reducción cerrada es satisfactoria, se deberá mantener en observación durante 48 horas, ya que en caso de que persistan los síntomas, será necesario realizar la descompresión del túnel del carpo, así como estabilizarla óptimamente y de la forma menos invasiva.

En las consultas de seguimiento se deberá contemplar la presencia de hematomas, manejo del dolor, presencia de edema, vigilar el estado neurocirculatorio distal y la prevención de infecciones. Una vez que el paciente es dado de alta, se citará en 4 semanas para valorar la consolidación, y su envío a rehabilitación con la finalidad de que gane movilidad, fuerza y disminuir la inflamación.

Recomendaciones por nivel de atención

Primer nivel

La valoración funcional del miembro afectado es esencial para la toma de decisiones diagnósticas y terapéuticas, así como para valorar la evolución y efectividad de los tratamientos. Las lesiones complejas que comprometan los sistemas de las cápsulas tegumentarias, neurovascular, osteomuscular o tendinosos, deben ser referidas al servicio de traumatología y ortopedia para que se les brinde un manejo específico.

Segundo nivel

Cuando el paciente con fractura de antebrazo amerite manejo quirúrgico con colocación de fijadores externos tendrá que ser enviado al servicio de rehabilitación hospitalaria para su valoración e inicio de terapia. Es importante educar al paciente sobre su responsabilidad antes de la cirugía y hacer hincapié en que el trabajo tiene que ser en equipo para obtener los mayores beneficios.

Tercer nivel

Una vez que el paciente ha sido egresado, deberá continuar terapia en unidad de medicina física y rehabilitación.



CONCLUSIONES CONAMED PARA LA RESOLUCIÓN DEL DICTAMEN

Se consideró que la complicación que presentó el paciente en la extremidad superior derecha, recibió una atención apegada a la literatura médica actual; sin embargo, se apreció incumplimiento en el diagnóstico y tratamiento oportuno de las alteraciones óseas relacionadas con el proceso de consolidación viciosa; así como, en el seguimiento clínico radiográfico que requería el paciente.

Se estableció como un riesgo inherente el desarrollo de secuelas sensitivas en la extremidad inferior por la toma del injerto de cresta iliaca, concluyendo que se observaron alteraciones derivadas de mala práctica en los procedimientos quirúrgicos y falta de oportunidad del tratamiento correcto, favoreciendo una limitación funcional y desviación anatómica de la mano. ●

Con la intención de aumentar la interactividad entre el autor y el lector, ponemos a sus órdenes el correo revista.publicaciondecasos@gmail.com para cualquier duda o comentario.

REFERENCIAS

1. Guía de Práctica Clínica. Rehabilitación de fracturas distales de radio. México; 2013. IMSS. Disponible en: <http://www.imss.gob.mx/sites/all/statics/guiasclinicas/636GRR.pdf>
2. García Lira F. Aspectos epidemiológicos y mecanismos de lesión de las fracturas de muñeca. Ortho-tips. 2011;7(1):6-13.
3. Serrano de la Cruz Fernández M. Fracturas distales de radio. Clasificación. Tratamiento conservador. Revista Española de Cirugía Osteoarticular. 2008;46(236):141-54.
4. Leung F, Kwan K, Fang C. Distal radius fracture: current concepts and management. The British Editorial Society of Bone and Joint Surgery. 2013:1-5.
5. Guía de Práctica Clínica. Diagnóstico y tratamiento de fractura cerrada de la epífisis inferior del radio en adultos mayores. México; 2011. Cenetec. Disponible en: <https://goo.gl/4K781x>
6. Farías Cisneros E, Gil Orbezo F, Trueba Davalillo C, Jaspardo Reynoso R. Resultado funcional en fracturas del radio distal. Comparación entre gravedad de la fractura, tratamiento de elección y parámetros radiológicos iniciales. Acta Ortopédica Mexicana. 2010;24(4):220:9.
7. Aybar Montoya A. Complicaciones de las fracturas. Cirugía: II cirugía ortopédica y traumatología. Lima-Peru; 2000. p. 87-98.
8. Guía de Práctica Clínica. Diagnóstico y Tratamiento de Fracturas de Antebrazo. México; 2008. Cenetec. Disponible en: <https://goo.gl/2Z2WvC>
9. Zárate-Kalfópulos B, Reyes-Sánchez A. Injertos óseos en cirugía ortopédica. Cir Ciruj. 2006;74(3):217:22.