

Lesión renal rápidamente progresiva como presentación de necrosis tubular aguda de origen incierto en un maratonista

Diagnóstico diferencial no siempre sencillo

Rogelio Edgar Castillo Ramírez^a, Gonzalo Anuar Montalvo Domínguez^b, Lizbeth Enríquez Román^b, Norma Ofelia Uribe Uribe^c, Luis Eduardo Morales-Buenrostro^d



Resumen

El síndrome de deterioro rápidamente progresivo de la función renal, corresponde a una forma de lesión renal aguda que cursa con un decremento acelerado y progresivo de la tasa de filtrado glomerular en horas a días o semanas. Una vez descartadas las causas prerrenales, es necesario establecer el diagnóstico diferencial con causas glomerulares, vasculares renales (trombosis), obstructivas, nefritis intersticial y necrosis tubular aguda. Se presenta un caso de deterioro rápidamente progresivo de la función renal, que fue manejado con esteroide intravenoso y plasma fresco congelado, por la probabilidad diagnóstica de microangiopatía trombótica, nefritis intersticial y glomerulonefritis rápidamente progresiva (GNRP). Posteriormente, se confirmó el diagnóstico de necrosis tubular aguda mediante biopsia renal, sin haber tenido algún antecedente evidente que sugiriera la presencia y etiología de dicha entidad.

Palabras clave: Lesión renal, necrosis tubular, esteroides.

^aJefe de residentes. Departamento de Medicina Interna. Fundación Clínica Médica Sur. Ciudad de México, México.

^bResidente de cuarto año. Especialidad en Medicina Interna. Fundación Clínica Médica Sur. Ciudad de México, México.

^cDepartamento de Patología. Instituto Nacional de Ciencias Médicas y Nutrición Salvador Zubirán. Ciudad de México, México.

^dDepartamento de Nefrología y Metabolismo Mineral. Instituto Nacional de Ciencias Médicas y Nutrición Salvador Zubirán. Ciudad de México, México.

Correspondencia: Rogelio Edgar Castillo Ramírez.

Correo electrónico: ednet18@hotmail.com

Recibido: 02-febrero-2017. Aceptado: 12-abril-2017.

Rapidly progressive renal injury as a manifestation of acute tubular necrosis with an uncertain origin in a marathonist: A differential diagnosis is not always simple

Abstract

The rapidly progressive renal failure syndrome corresponds to an acute kidney injury that causes an accelerated decrease of the glomerular filtration rate in hours to days or weeks. After pre-renal causes were dismissed, a differential diagnosis with glomerular causes, vascular causes (thrombosis), obstructive causes, interstitial nephritis and acute tubular necrosis must be established. We describe the case of a rapidly progressive decline of the renal function that was managed with intravenous steroids and freshly frozen plasma due to the diagnostic probability of thrombotic microangiopathy, interstitial nephritis and rapidly progressive glomerulonephritis. Subsequently, an acute tubular necrosis was confirmed by a renal biopsy without any previous clinical evidence suggesting a clear presence or etiology of this entity.

Key words: *Renal injury, tubular necrosis, steroids.*

INTRODUCCIÓN

El síndrome de deterioro rápidamente progresivo de la función renal, corresponde a una forma de lesión renal aguda que cursa con un decremento acelerado y progresivo de la tasa de filtrado glomerular (TFG) en horas a días o semanas. Una de sus causas clásicamente descritas es la patología glomerular mediada o no por inmunocomplejos, la cual es denominada glomerulonefritis rápidamente progresiva (GNRP), de la que se han descrito 3 tipos: el tipo 1, consecuencia de la formación de anticuerpos contra la membrana basal glomerular; el tipo 2, mediado por el depósito glomerular de complejos antígeno-anticuerpo; y el tipo 3, también denominado glomerulonefritis paucimune, por la ausencia de inmunocomplejos y un mecanismo de lesión mediado por anticuerpos anticitoplasma de neutrófilos (ANCA)¹.

Es importante destacar que las causas glomerulares no son las únicas responsables de la lesión renal aguda intrínseca; es necesario establecer el diagnóstico diferencial con causas vasculares renales (trombosis), obstructivas, nefritis intersticial y necrosis tubular aguda (NTA)². Posterior a una

cuidadosa anamnesis y exploración física completa, los estudios de imagen, pruebas inmunológicas (Coombs, complemento y anticuerpos), examen general de orina, sedimento e índices urinarios suelen ser suficientes para establecer una causa de la lesión renal en la gran mayoría de los casos; sin embargo, la presentación clínica y por laboratorio puede llegar a ser tan heterogénea y poco específica, que puede ser mandatoria la realización de una biopsia renal para esclarecer o confirmar el diagnóstico y otorgar el tratamiento adecuado.

Se presenta un caso de deterioro rápidamente progresivo de la función renal, el cual por la probabilidad diagnóstica de microangiopatía trombótica (MAT), nefritis intersticial y GNRP, fue manejado con esteroide intravenoso y la administración de plasma fresco congelado. Posteriormente se confirmó NTA mediante biopsia renal, sin haber tenido alguna evidencia clínica previa o por anamnesis que sugiriera con claridad la presencia y etiología de dicha entidad.

CASO CLÍNICO

Hombre de 40 años de edad, previamente sano, maratonista, sin otros antecedentes de importancia, acudió al servicio de urgencias por presentar un cuadro de aproximadamente 72 h de evolución, caracterizado por malestar general, cefalea intermitente holocraneana de intensidad 6/10 sin datos de alarma, náusea e hiporexia. Pocas horas antes de su arribo al servicio, presentó cuadro insidioso de dolor en la fosa renal derecha de tipo opresivo irradiado a hipogastrio, además de un estado nauseoso de nueva aparición sin llegar al vómito. En el servicio de urgencias ingresó alerta, con signos vitales normales, refiriendo únicamente dolor punzante en la fosa renal, por lo que se le administró 1 g intravenoso de paracetamol para control sintomático. Al interrogatorio dirigido negó síntomas urinarios, fiebre, escalofríos, hematuria macroscópica, disminución de volúmenes urinarios, alteraciones del hábito intestinal o alguna otra sintomatología específica. En la exploración física no hubo hallazgos que destacar; no presentó *rash*, ni edema de miembros inferiores. Se solicitaron exámenes de laboratorio generales, examen general de orina y electrolitos

urinarios, que reportaron los resultados mostrados en la **tabla 1**.

Se calculó una fracción de excreción de sodio (FENa) de 0.52% (sugiere etiología prerrenal). El paciente fue valorado por el servicio de nefrología; sin embargo, decidió egresar de forma voluntaria para continuar su estudio de modo ambulatorio.

Al día siguiente, en la consulta de seguimiento, se le reinterrogó en busca de factores de riesgo de lesión prerrenal y renal, pero no se obtuvo información relevante excepto por el antecedente de eliminación de arenillas durante la micción hace varios años (que sugirió la presencia de litiasis renoureteral). A la exploración se encontró bien hidratado, con persistencia del dolor lumbar, Giordano positivo bilateral de predominio izquierdo, por lo que aunado a un nuevo examen general de orina (EGO) con sangre (+) y eritrocituria de 1-3/campo, se solicitó una tomografía axial computarizada (TAC) simple de abdomen y nuevos laboratorios para revaloración al día siguiente. En la TAC solo se reportaron cambios inflamatorios perirrenales bilaterales (estriación de la grasa) sin presencia de quistes, tumores o litos renoureterales. Los nuevos estudios de laboratorio mostraron un incremento importante en cifras de azoados respecto a los de 36 h previas con creatinina (Cr) de 5.93 mg/dL (previa 2.36 mg/dL), nitrógeno ureico (BUN) de 60.2. La relación albúmina/Cr (Alb/Cr) de muestra aislada de orina en 261.13 mg/g. En nuevo EGO destaca la presencia de piocitos hasta 5 por campo y eritrocitos lisados en el sedimento, sin otros cambios significativos respecto al estudio previo. El paciente fue hospitalizado para completar el abordaje de la lesión renal aguda de rápida evolución.

Se iniciaron bolos de 1 g de metilprednisolona cada 24 h por 3 días, se tomó urocultivo y se inició también el manejo antimicrobiano con ertapenem ajustado a la función renal por la presencia de piocitos en el examen general de orina y los cambios inflamatorios de la TAC.

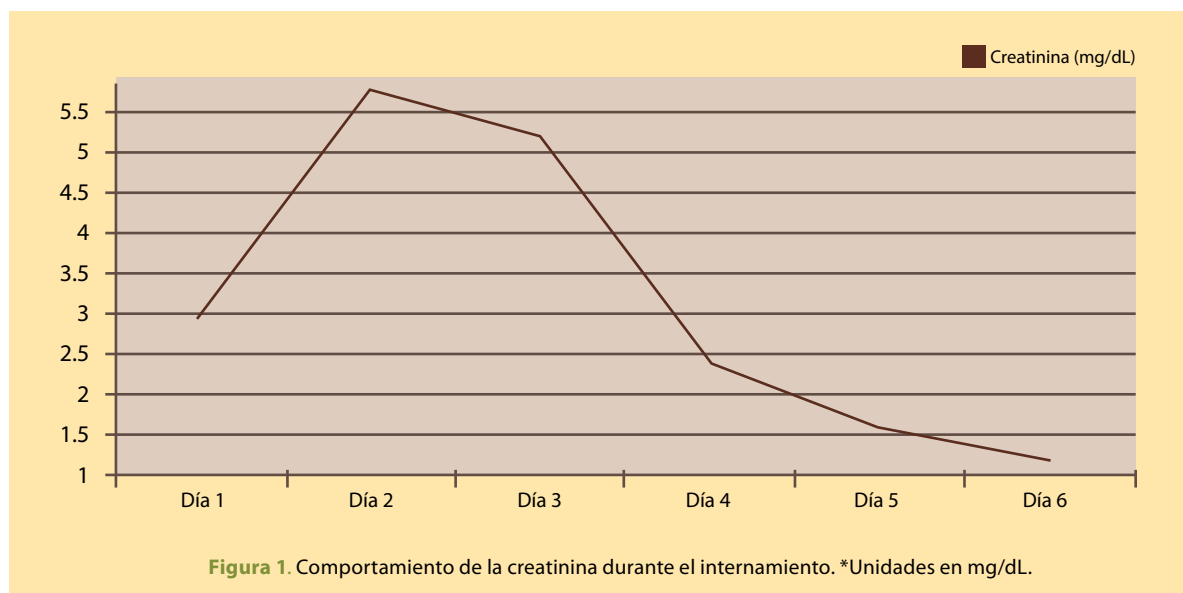
A su ingreso se realizó ultrasonido (USG) Doppler renal, en el cual se descartaron las etiologías vasculares como trombosis arterial o venosa y no se encontraron alteraciones de importancia. Un nuevo FENa resultó en 1% (sugiere etiología renal in-

Las causas glomerulares no son las únicas responsables de la lesión renal aguda intrínseca; es necesario establecer el diagnóstico diferencial con causas vasculares renales, obstructivas, nefritis intersticial y necrosis tubular aguda. Posterior a una cuidadosa anamnesis y exploración física completa, los estudios de imagen, pruebas inmunológicas, examen general de orina, sedimento e índices urinarios suelen ser suficientes para establecer una causa de la lesión renal en la mayoría de los casos.

Tabla 1. Resultados de los exámenes de laboratorio solicitados al ingreso

Biometría hemática	<ul style="list-style-type: none"> • Hb: 16.8 g/dL • Pla: 176×10^3 • Leu: 10.9×10^3
Química sanguínea	<ul style="list-style-type: none"> • Glu: 115 mg/dL • Cr: 2.95 mg/dL • BUN: 29.8 mg/dL
Electrolitos séricos	<ul style="list-style-type: none"> • Na: 135 mEq/L • K: 4.63 mEq/L • Cl: 90 mEq/L
Examen general de orina	<ul style="list-style-type: none"> • Color: Amarillo • Densidad: 1.015 • pH: 6 • Proteínas: (++) • Hb: (+) • Nitritos: negativo
Sedimento urinario	<ul style="list-style-type: none"> • Bacterias: moderadas • Células: escasas • Leucocitos: 0 a 2 • Eritrocitos: 1 a 3 • Cilindros hialinos: escasos
Electrolitos y creatinina urinarios	<ul style="list-style-type: none"> • Na: 16.9 mmol/L • K: 34.33 mmol/L • Cl: 19.4 mmol/L • Cr: 68.5 mmol/L • FENa: 0.5%

BUN: nitrógeno ureico; Cl: cloro Cr: creatinina; FENa: fracción excretada de sodio; Glu: glucosa; Hb: hemoglobina; K: potasio; Leu: leucocitos; Na: sodio; pH: potencial de hidrógeno; Pla: plaquetas.



trínseca), y con base en los resultados negativos de los estudios previos, se dirigió el estudio a causas intrarrenales.

Se consideró MAT como posibilidad, dada la velocidad de progresión y los estudios de ingreso que mostraron hiperbilirrubinemia a expensas de fracción indirecta de 1.41 mg/dL, fracción total de 1.67 mg/dL, deshidrogenasa láctica (DHL) en 380 U/L, y prueba de Coombs negativa; aunque en contra de este diagnóstico se tuvo una biometría hemática normal sin alteración de los niveles de hemoglobina o plaquetas. La haptoglobina se encontró ligeramente elevada a 224 mg/dL (36-195 mg/dL) y la actividad de ADAMST13 en 115%. En el frotis de sangre periférica se observó un esquistocito aislado. Se solicitó evaluación por hematología y en conjunto se decidió iniciar la infusión de plasma fresco congelado cada 8 h hasta descartar este diagnóstico.

La segunda posibilidad más importante era NTI, ya que la albuminuria era de solo 261.13 mg/g y el paciente tenía el antecedente de ingesta de analgésicos, aunque en días previos al padecimiento solo mencionó el consumo de paracetamol. Refirió además la realización de ejercicio intenso en la última semana, que pudiera haber favorecido lesión tubular por mioglobina, sin embargo, en contra de esta última posibilidad se reportó una creatinfos-

fokinas (CPK) de 85 U/L (normal) que no apoyó la existencia de rabdomiólisis.

Finalmente, se consideró GNRP como tercer diagnóstico diferencial por la rápida progresión y los eritrocitos lisados en el EGO, no obstante, el paciente se mantuvo normotenso a pesar del deterioro agudo de la función renal y presentó una proteinuria muy baja que era más compatible con una lesión de tipo tubular. Se solicitaron estudios adicionales como parte del abordaje que reportaron complemento normal, ANCA antiperoxidasa (p-ANCA) y ANCA antiproteínasa-3 (c-ANCA) < 1:20 (negativos), anticardiolipina, anticoagulante lúpico y B2-glucoproteína negativos, anticuerpos anti-DNA doble cadena negativos. Adicionalmente, la serología para hepatitis y virus de la inmunodeficiencia humana (VIH) fueron negativas.

Clínicamente el paciente se mantuvo estable, afebril y con adecuados volúmenes urinarios. Los niveles de azoados comenzaron a disminuir paulatinamente (**figura 1**). Durante las primeras horas de su tercer día de internamiento se realizó biopsia renal percutánea guiada por USG sin complicaciones. A las 24 horas, el reporte histopatológico reportó glomerulos con luces capilares permeables, mesangio y membranas basales de aspecto normal (**figura 2-A**), túbulos con esfacelación focal de células epiteliales y fenómeno de no sustitución (**figura**

2-B). Los vasos de pequeño calibre sin alteraciones. La inmunofluorescencia fue negativa para todos los inmunorreactantes (IgG, IgM, IgA, C1q, C3c, albúmina, fibrinógeno, kappa y lambda).

Con estos hallazgos se estableció el diagnóstico de necrosis tubular aguda en fase de recuperación. Se suspendió la infusión de plasmas y se inició reducción de prednisona hasta suspenderla. El paciente permaneció hospitalizado 24 horas más, la última Cr de control fue de 1.28 mg/dL y BUN de 28 mg/dL. Se decidió su egreso por mejoría. Diez días después de su egreso fue revalorado en consulta externa con Cr de 1.12 mg/dL y se esnonró asintomático.

DISCUSIÓN

Ante un cuadro de rápido deterioro de la función renal, el interrogatorio y la exploración física son los pilares fundamentales para el inicio del abordaje inicial.

En todo paciente que es valorado por primera vez por deterioro de la función renal sin contar con estudios previos, es importante diferenciar lesión aguda de un deterioro crónico de la función renal; el ultrasonido en urgencias es una herramienta básica, ya que un tamaño reducido, pérdida de la relación corteza-médula (< 1:1) o una superficie lobulada, sugieren cronicidad. De acuerdo con los criterios 2012 del grupo Kidney Disease Improving Global Outcomes (KDIGO), la lesión renal aguda (AKI) es definida por aumento absoluto de 0.3 mg/dL sobre el valor basal de creatinina en menos de 48 h, aumento más de 1.5 veces el mismo valor de creatinina basal en menos de 7 días, o una diuresis horaria menor de 0.5 mL/kg por más de 6 horas. Ningún estudio de laboratorio de forma aislada puede diferenciar un proceso agudo de uno crónico. Por otro lado, los estudios de imagen son de utilidad para descartar patología tumoral, quística u obstructiva que condicione dilatación de los sistemas colectores².

Aunque no existe una definición cuantitativa precisa de la lesión rápidamente progresiva, la duplicación de creatinina en la primera evaluación ambulatoria confirmó que se trataba de un trastorno agudo, y con el apoyo de la historia clínica, los estudios de imagen y la evolución del FENA,

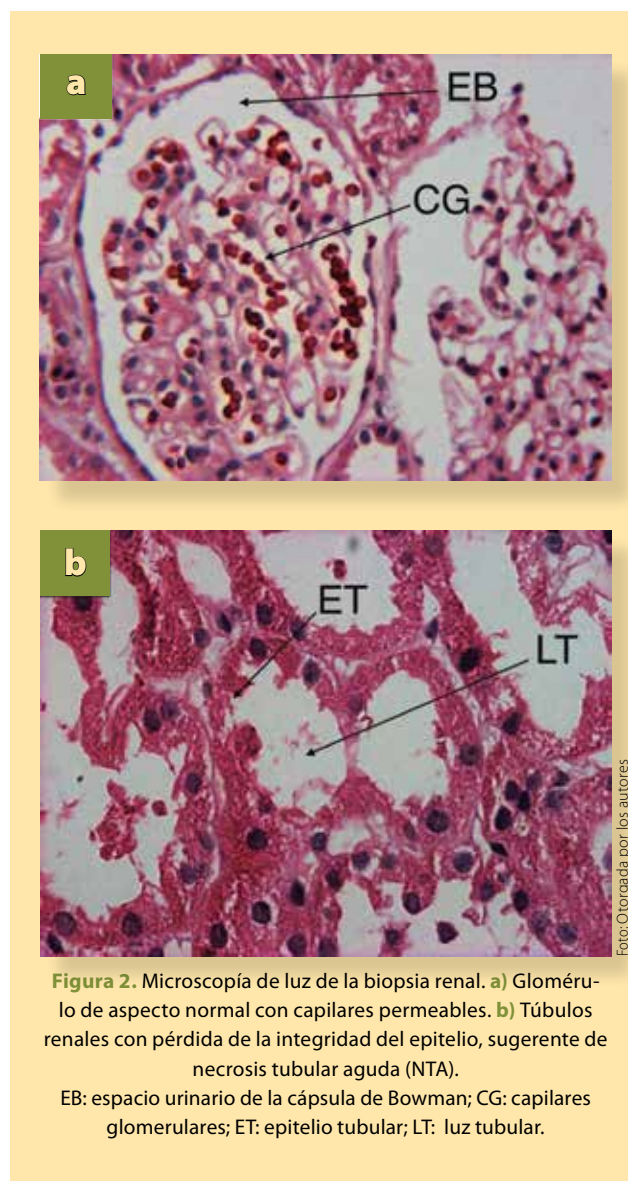


Figura 2. Microscopía de luz de la biopsia renal. **a)** Glomérulo de aspecto normal con capilares permeables. **b)** Túbulos renales con pérdida de la integridad del epitelio, sugeriendo de necrosis tubular aguda (NTA).

EB: espacio urinario de la cápsula de Bowman; CG: capilares glomerulares; ET: epitelio tubular; LT: luz tubular.

se descartaron posteriormente causas prerrenales y posrenales.

De las patologías que pudieran dar un comportamiento rápidamente progresivo como el de este paciente, se consideraron la MAT, nefritis tubulointersticial (NTI) y glomerulonefritis rápidamente progresiva (GMNRP), por lo que era imperativo iniciar inmediatamente medidas terapéuticas sin importar que no se tuviera un diagnóstico definitivo.

La MAT es una entidad poco frecuente, pero con desenlaces catastróficos si no se identifica y

El rápido deterioro de la función renal representa una urgencia, por lo que no se debe esperar a tener un diagnóstico definitivo para iniciar tratamiento. Si bien existen datos de laboratorio que orientan hacia cierto diagnóstico, los índices urinarios, el sedimento y la clínica del paciente por sí mismos no siempre pueden diferenciar una etiología de otra con claridad. La biopsia renal representa el estudio de elección y algunas veces la única opción para determinar el diagnóstico definitivo.

trata rápidamente. Suele manifestarse con anemia hemolítica microangiopática (frotis de sangre periférica con eritrocitos deformados y fragmentados con prueba de Coombs negativa). Las manifestaciones clínicas que acompañan a la microangiopatía trombótica pueden ser variables, pero los pacientes casi siempre presentan anemia hemolítica y trombocitopenia en los estudios de laboratorio de ingreso³. Dentro del espectro de la MAT, el compromiso renal es más común en el síndrome urémico hemolítico (SUH), aunque se han descrito otros síndromes microangiopáticos mediados por complemento que pueden manifestarlo en grado variable⁴.

La segunda posibilidad diagnóstica fue la NTI, que se caracteriza por un infiltrado inflamatorio en el intersticio renal, cuyas causas pueden dividirse en farmacológicas (hasta 75% de los casos), infecciosas o mediadas por mecanismos inmunes (lupus eritematoso sistémico [LES], síndrome de Sjögren o sarcoidosis). El cuadro clínico va desde un paciente totalmente asintomático, hasta pacientes con síntomas vagos e inespecíficos como náusea, vómito, hiporexia y astenia. Rara vez los pacientes desarrollan proteinuria mayor a 1 g en 24 h. La elevación de Cr es mandatoria en la gran mayoría de los casos, y están descritos casos con lesión renal aguda severa que incluso han llegado a requerir terapia sustitutiva renal. La NTI puede presentarse con eosinofilia y eosinofilia, sin embargo su ausencia no excluye el diagnóstico^{5,6}.

Finalmente la GNRP, también llamada extracapilar, se caracteriza por la extravasación de células y

mediadores inflamatorios desde los capilares glomerulares hacia el espacio de Bowman que trae como consecuencia formación de zonas de proliferación conocidas como semilunas. El porcentaje de ocupación por semilunas es directamente proporcional a la rapidez y severidad del cuadro de deterioro renal especialmente grave, cuando éste es igual o superior al 80%^{7, 8}.

Por esta gran diversidad de posibilidades diagnósticas, fue necesario que se realizara una biopsia renal, la que solo reportó datos de NTA, lo cual fue sorprendente ya que no hubo elementos en la historia clínica, ni estudios de laboratorio para sospecharla de primera instancia.

Posterior a los datos aportados por la historia clínica y la exploración física, la diferenciación entre lesión renal prerrenal y renal intrínseca por NTA puede realizarse con el empleo del FENa y otros índices urinarios como la relación BUN/Cr, Na urinario, osmolaridad urinaria y el sedimento, en el cual son característicos los cilindros granulados⁹. Sin embargo, en el caso del FENa tenemos los siguientes inconvenientes¹⁰:

- El FENa puede permanecer menor de 1% cuando se sobrepone la NTA sobre una lesión prerrenal crónica, como es el caso de los pacientes con cirrosis o falla cardíaca. También en los pacientes que hacen una forma isquémica no severa y sin oliguria de NTA.
- Un FENa menor de 1% puede ocurrir en casos que cursen con disminución de la TFG con función tubular intacta, tal como la glomerulonefritis aguda, vasculitis y la nefropatía por contraste.
- En la nefropatía por pigmentos (mioglobina, hemoglobina), es posible encontrar también un FENa menor de 1%, posiblemente debido a la vasoconstricción resultante y a la depleción de volumen que suele acompañarla.

En el caso presentado, no fue evidente una causa directa de la NTA, aunque sí pudo tratarse de una combinación de factores, como son la realización de ejercicio intenso que puede asociarse a deshidratación repetida, además de liberación de mioglobina de manera repetida con el insulto tubular



y la toma esporádica de AINE que pudo favorecer vasoconstricción severa con hipoperfusión, pero totalmente reversible. Aunque se consideró la rabdomiólisis como una posibilidad, los niveles normales de CPK y la evolución del cuadro no apoyaron este diagnóstico.

CONCLUSIONES

El síndrome de deterioro rápidamente progresivo de la función renal puede ser causado por diversas etiologías, entre las que destacan causas obstructivas, glomerulares, túbulo-intersticiales, vasculares y la necrosis tubular aguda. La historia clínica y la exploración física son los pilares para iniciar el abordaje, apoyado de estudios de imagen, laboratorio e índices urinarios para establecer la posible causa. El rápido deterioro de la función renal representa una urgencia, por lo que no se debe esperar a tener un diagnóstico definitivo para iniciar tratamiento; éste debe ser instaurado de acuerdo con la sospecha inicial. Si bien existen datos de laboratorio que orientan hacia cierto diagnóstico, los índices urinarios, el sedimento y la clínica del paciente por sí mismos no siempre pueden diferenciar una etiología de otra con claridad. La biopsia renal representa el estudio de elección y algunas veces la única opción para determinar el diagnóstico definitivo. ●

REFERENCIAS

1. Charles Jennette J. Rapidly progressive crescentic glomerulonephritis. *Kidney International*. 2003;63(3):1164-77.
2. Ostermann M, Joannidis M. Acute kidney injury 2016: diagnosis and diagnostic workup. *Critical Care*. 2016;20:299.
3. George J, Nester C. Syndromes of Thrombotic Microangiopathy. *New England Journal of Medicine*. 2014;371(7):654-66.
4. Picazo García ML, Pérez-Mies B, Esteban Rodríguez I. El riñón como órgano diana en la microangiopatía trombótica. *Revista española de patología*. 2002;35:3.
5. Praga M, González E. Acute interstitial nephritis. *Kidney International*. 2010;77(11):956-61.
6. Muriithi A, Nasr S, Leung N. Utility of Urine Eosinophils in the Diagnosis of Acute Interstitial Nephritis. *Clinical Journal of the American Society of Nephrology*. 2013;8(11):1857-62.
7. Chen M, Yu F, Wang S. Antineutrophil Cytoplasmic Autoantibody-Negative Pauci-immune Crescentic Glomerulonephritis. *Journal of the American Society of Nephrology*. 2007;18(2):599-605.
8. Radhakrishnan J, Cattran D. The KDIGO practice guideline on glomerulonephritis: reading between the guidelines—application to the individual patient. *Kidney International*. 2012;82(8):840-56.
9. Pons B, Lautrette A, Oziel J. Diagnostic accuracy of early urinary index changes in differentiating transient from persistent acute kidney injury in critically ill patients: multicenter cohort study. *Critical Care*. 2013;17(2):R56.
10. Zarich S, Fang LST, Diamond JR. Fractional Excretion of Sodium Exceptions to Its Diagnostic Value. *Archives of Internal Medicine*. 1985;145(1):108-12.