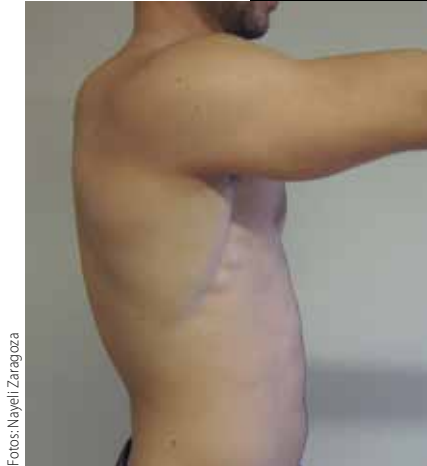

La exploración del tórax: una guía para descifrar sus mensajes

*Renata Báez Saldaña^{a,b}, Sergio Monraz Pérez^{b,c}, Patricia Castillo
González^a, Uriel Rumbo Nava^a, Rogelio García Torrentera^d,
Rebeca Ortiz Siordia^e, Teresa I. Fortoul van der Goes^{b,f}*



Fotos: Nayeli Zaragoza

Resumen

La exploración adecuada del tórax tiene una secuencia que ayuda al clínico a seguir varios pasos e integrar sus hallazgos en síndromes, mismos que lo llevarán con más seguridad hacia el diagnóstico más adecuado. Al cumplirse los 200 años de la invención del estetoscopio por René Laë nec, tomamos esta oportunidad para recordarlo y detallar los pasos de la exploración del tórax. El hecho de contar con más herramientas tecnológicas para el diagnóstico, no le resta importancia a esta etapa tan importante de la relación entre el médico y su paciente, que es la exploración.

Palabras clave: Laë nec, tórax, exploración, estetoscopio.

Thoracic exploration: a guide to decipher their messages

Abstract

Thoracic exploration has a sequence of steps that help the clinician to integrate its findings in syndromes, which will lead the physician to better diagnosis. This year the stethoscope, invented by René Laë nec, turns 200 years old and we use this opportunity to remember him and provide a detailed description of the thoracic exploration. To have access to more sophisticated diagnostic tools should not diminish the relevance of a direct exploration of the patient, which is a very important step in the patient-physician relationship.

Key words: Laë nec, toracic exploration, stethoscope.

^aServicio Clínico 3 Neumología Oncológica. Instituto Nacional de Enfermedades Respiratorias Ismael Cosío Villegas. Ciudad de México.

^bDivisión de Posgrado. Facultad de Medicina. Universidad Nacional Autónoma de México. Ciudad de México.

^cResidente de Neumología Adultos. Instituto Nacional de Enfermedades Respiratorias Ismael Cosío Villegas. Ciudad de México.

^dDepartamento de Urgencias. Instituto Nacional de Enfermedades Respiratorias Ismael Cosío Villegas. Ciudad de México.

^eDepartamento de Educación Continua. Instituto Nacional de Enfermedades Respiratorias Ismael Cosío Villegas. Ciudad de México.

^fDepartamento de Biología Celular y Tisular. Facultad de Medicina. Universidad Nacional Autónoma de México. Ciudad de México.

Correspondencia: fortoul@unam.mx

Recibido: 25-julio-2016. Aceptado: 19-septiembre-2016.

ANTECEDENTES

Las afecciones del sistema respiratorio es una de las más frecuentes –tanto en la infancia como en la edad adulta– en la solicitud de atención en los servicios médicos. La neumología se inserta en el currículo formal en el tercer año de la licenciatura, y es en ese momento que el estudiante se enfrenta a la exploración y al significado de los datos clínicos que encuentre.

Es interesante recordar que ese emblema médico que es el estetoscopio, se creó como una herramien-

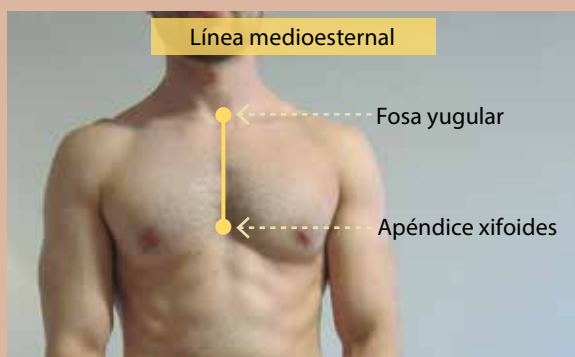


Figura 1. Línea medioesternal

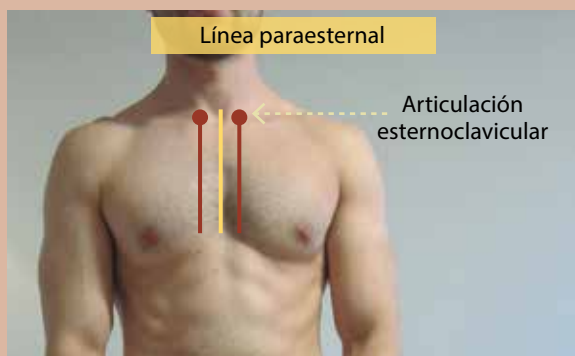


Figura 2. Línea paraesternal

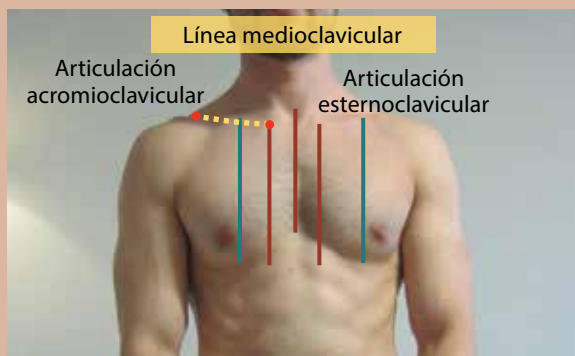


Figura 3. Línea medioclavicular

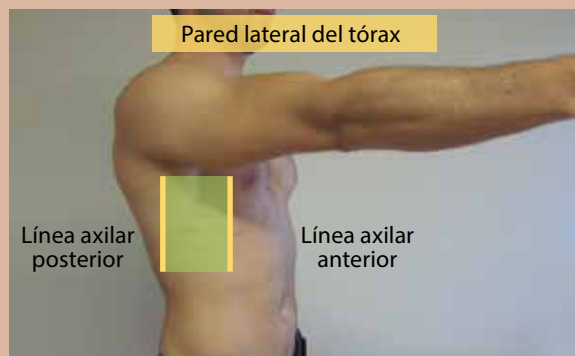


Figura 4. Pared lateral del tórax

El estetoscopio, se creó como una herramienta para la exploración del tórax hace 200 años. Antes de este desarrollo, el médico auscultaba a sus pacientes colocando la oreja en el tórax del enfermo. Esta maniobra tenía algunas desventajas, por ejemplo, en las mujeres obesas los ruidos eran casi inaudibles, y mientras René Laënnec exploraba a una paciente con esas características se le ocurrió enrollar una serie de hojas de papel para formar un cilindro, aplicó un extremo a la zona cardíaca y otra a su oído y vio que no se distorsionaba el sonido.

ta para la exploración del tórax hace ya 200 años. Este desarrollo —sí el estetoscopio fue un desarrollo tecnológico en su época— lo publicó René Laënnec en 1819 en un tratado que causó gran interés en los médicos europeos. Antes de esta herramienta, el médico auscultaba a sus pacientes colocando la oreja directamente en el tórax del enfermo. Esta maniobra tenía algunas desventajas, ya que en las mujeres obesas los ruidos eran casi inaudibles, y explorando a una paciente con esas características se le ocurrió enrollar una serie de hojas de papel, para formar un cilindro, aplicó un extremo a la zona cardíaca y otra a su oído y se dio cuenta de que no había distorsión del sonido. Con esto, Laënnec desarrolló una manera de auscultar indirectamente el corazón y los pulmones¹.

La exploración física del tórax forma parte del proceso de razonamiento clínico durante el proceso de estudio de las enfermedades respiratorias, debido a que permite la generación de hipótesis. Requiere de una sensibilidad especial, que se va adquiriendo con la práctica y, aunque tiene sus limitaciones, no es sustituida por la tecnología. Adicionalmente, sus efectos psicológicos y terapéuticos son innegables, ya que la exploración física mejora la capacidad de comunicación entre el médico y el paciente.

Detectar los diversos signos, les permitirá al estudiante y al médico integrar síndromes que los llevarán a orientar sus diagnósticos, y sobre los cua-

les serán los estudios paraclínicos que le ayudarán a probar sus hipótesis. Como una forma de ayudar al médico para realizar una exploración del tórax ordenada, se describen en primer lugar las líneas y regiones del tórax, y seguimos con las etapas de la exploración física: inspección, palpación, percusión y auscultación²⁻⁵.

LAS LÍNEAS Y REGIONES DEL TÓRAX

De inicio, hay que identificar las líneas y regiones que permiten la localización topográfica de las alteraciones pleuropulmonares, de tal forma que al ubicarlas se hará posible el seguimiento de la secuencia ordenada de la exploración.

Líneas del tórax

Cara anterior del tórax

- *Medioesternal*. Ubicada en la parte media del esternón, desciende a lo largo de su eje, desde la fosa yugular hasta el apéndice xifoides (**figura 1**).
- *Paraesternal*. Inicia en la articulación esternoclavicular y sigue todo el borde esternal derecho e izquierdo (**figura 2**).
- *Medioclavicular*. Desciende a partir de la mitad de la distancia entre las articulaciones esternoclavicular y acromioclavicular (**figura 3**).

Las líneas claviclar, tercera costal y sexta costal, se proyectan en la cara anterior del tórax y siguen el trayecto anatómico correspondiente para cada caso.

La pared lateral del tórax está limitada por las líneas axilar anterior y posterior, y entre ambas posteriores la pared torácica posterior (**figura 4 y 5**).

- *Línea axilar anterior*. Ésta baja verticalmente a partir del punto en el que el borde inferior del músculo pectoral mayor forma un ángulo con la pared lateral del tórax con el brazo horizontal. La parte anterior del tórax está limitada por ambas líneas axilares anteriores (**figura 6**).
- *Línea axilar media*. Es una vertical descendente que parte del vértice de la axila.
- *Línea axilar posterior*. Desciende en dirección vertical desde el borde inferior del músculo gran dorsal, con el brazo en posición horizontal (**figura 7**).

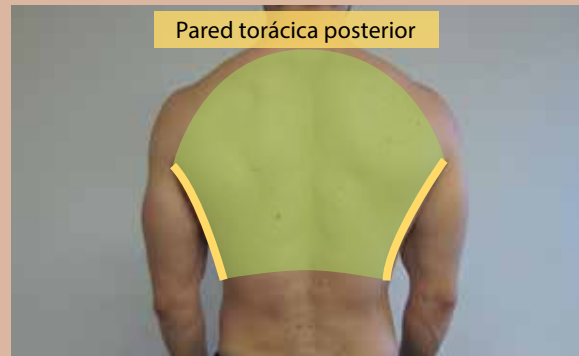

Figura 5. Pared torácica posterior

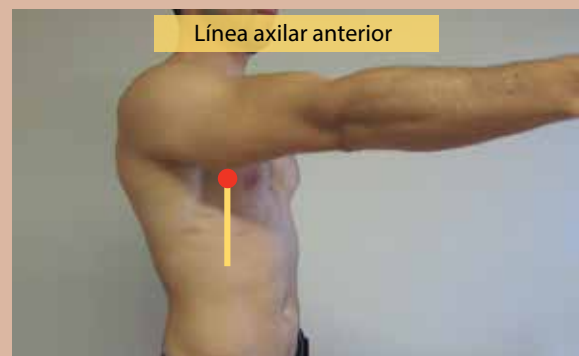

Figura 6. Línea axilar anterior

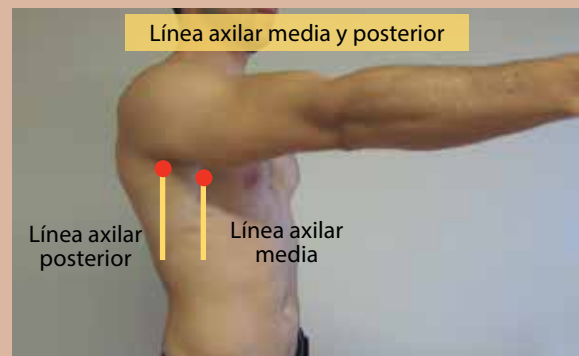


Figura 7. Línea axilar media y línea axilar posterior

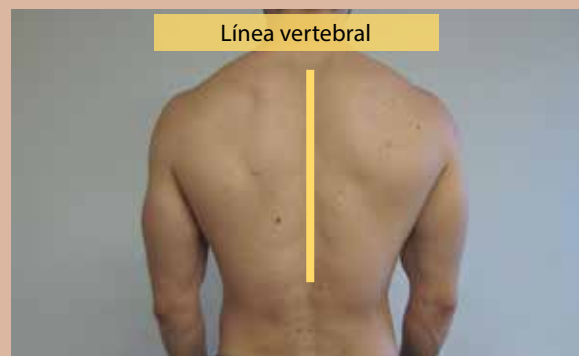

Figura 8. Línea vertebral

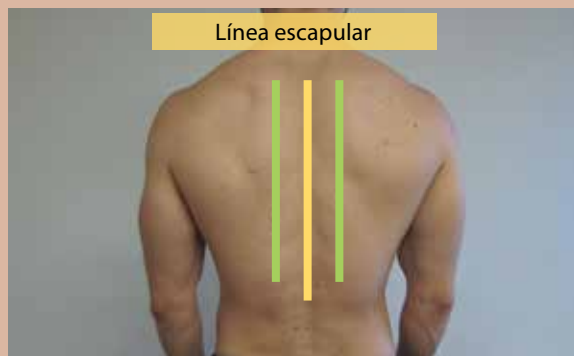

Figura 9. Línea escapular

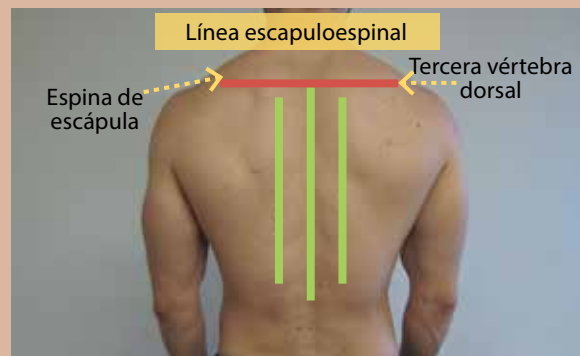


Figura 10. Línea escapuloespinal

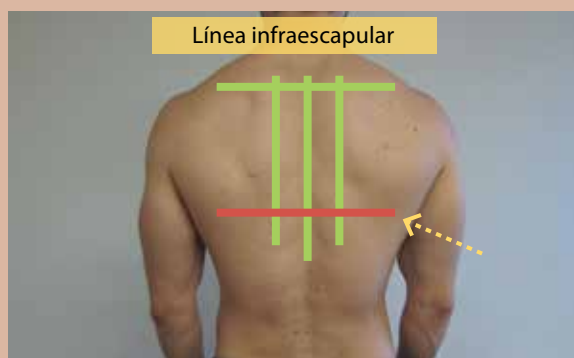


Figura 11. Línea infraescapular

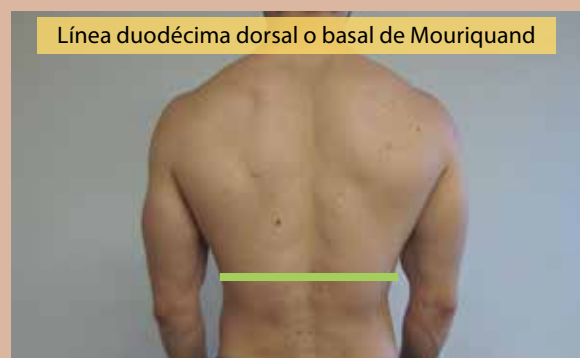

Figura 12. Línea duodécima dorsal o basal de Mouriquand

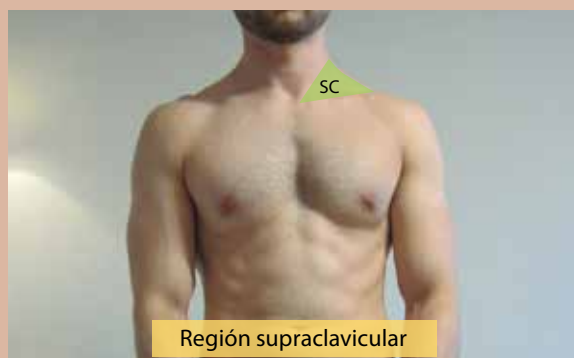

Figura 13. Región supraclavicular

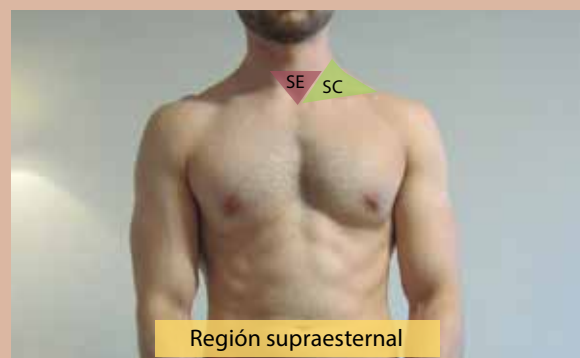

Figura 14. Región supraesternal

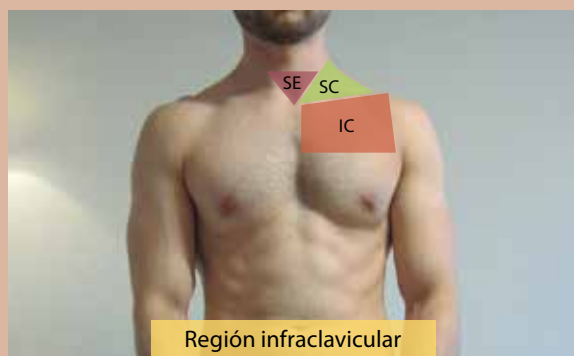


Figura 15. Región infraclavicular

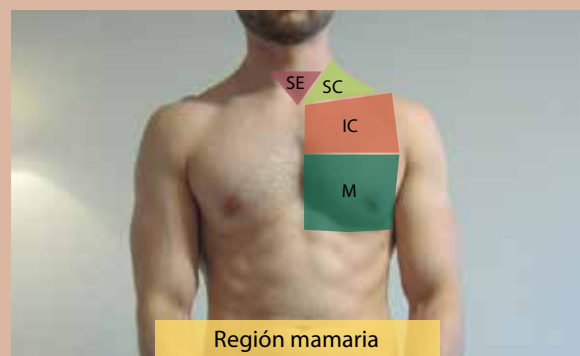


Figura 16. Región mamaria

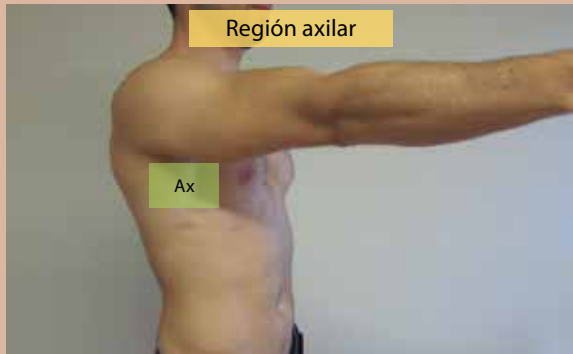


Figura 17. Región axilar

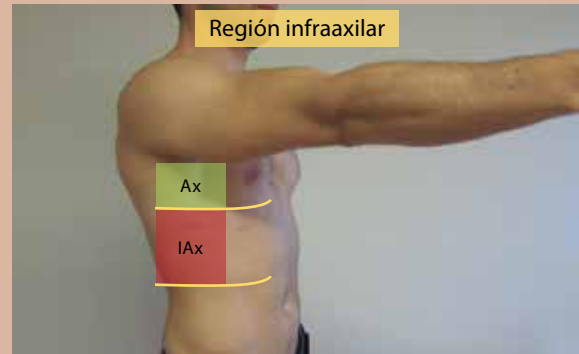


Figura 18. Región infraaxilar

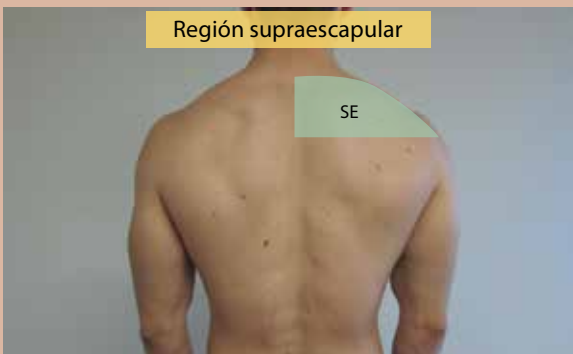

Figura 19. Región supraescapular

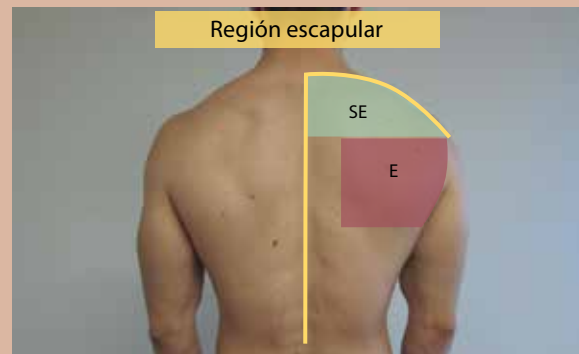


Figura 20. Región escapular

Cara posterior del tórax

- **Línea vertebral.** Es la vertical que sigue el trayecto de las apófisis espinosas de las vértebras (figura 8).
- **Líneas escapulares.** Pasan por el borde interno de cada una de las escápulas, derecha e izquierda (figura 9).
- **Línea escapuloespinal.** Horizontal que sigue la espina de la escápula, señala el cruce de la apófisis espinosa de la tercera vértebra dorsal y constituye el punto de referencia del origen de las cisuras pulmonares (figura 10).
- **Línea infraescapular.** También es una línea horizontal que pasa por la parte inferior de la escápula, pasa entre la VII y VIII apófisis espinosas dorsales (figura 11).
- **Línea duodécima dorsal o basal de Mouriquand.** Corresponde al límite inferior del tórax, la línea se traza con una horizontal a nivel de las duodécimas costillas derecha e izquierda. Esta línea se desplaza dos a tres centímetros durante la inspiración y la espiración (figura 12).

Regiones del tórax

Las regiones están limitadas por las líneas del tórax que hemos descrito previamente y son las siguientes:

Cara anterior del tórax

- **Región supraclavicular.** Esta región está limitada por la clavícula, el borde superior del músculo trapecio y el posterior del esternocleidomastoideo. Esta región corresponde al vértice del pulmón, el cual sobresale de la clavícula 2-4 cm (figura 13).
- **Región supraesternal.** Se limita por la parte superior de la horquilla esternal y el borde anterior de ambos músculos esternocleidomastoideos (figura 14).
- **Región infraclavicular.** Sus límites incluyen al borde inferior de la clavícula, el superior de la tercera costilla, la línea medioesternal y la axilar anterior (figura 15).
- **Región mamaria.** En ella se encuentra la inserción de la glándula mamaria y comprende el borde inferior de la región infraclavicular y por debajo por una horizontal a la altura de la sexta costilla (figura 16).

La exploración física del tórax es parte del proceso de razonamiento clínico durante el proceso de estudio de las enfermedades respiratorias, debido a que permite la generación de hipótesis. Requiere de una sensibilidad especial, que se va adquiriendo con la práctica y, aunque tiene limitaciones, no se sustituye por la tecnología. Sus efectos psicológicos y terapéuticos son innegables, ya que mejora la comunicación entre el médico y el paciente. Detectar los diversos signos, les permitirá al estudiante y al médico integrar síndromes que los llevarán a orientar sus diagnósticos, y sobre los cuales serán los estudios paraclínicos que le ayudarán a probar sus hipótesis.

Cara lateral del tórax

- *Región axilar.* Las líneas axilares anterior y posterior la limitan a los lados; los límites superior e inferior constituyen el hueco axilar y la sexta costilla respectivamente (**figura 17**).
- *Región Infraaxilar.* Se extiende desde el límite inferior de la región axilar y el borde que hacen las costillas falsas (**figura 18**).

Cara posterior del tórax

- *Región supraescapular.* Está limitada por la columna dorsal, la espina de la escápula y el borde superior del hombro (**figura 19**).
- *Escapular.* Se proyecta precisamente sobre la escápula, debido a que es un plano óseo cubierto por grandes masas musculares. Esta región resulta de poca importancia semiológica ya que prácticamente es imposible realizar algún tipo de exploración física (**figura 20**).
- *Región escapulovertebral.* Se localiza entre el borde interno de la escápula y de la tercera a la séptima apófisis espinosa de la columna dorsal (**figura 21**).
- *Región infraescapular.* Se localiza entre la horizontal que pasa por el ángulo de ambas escápulas y la línea duodécima dorsal o basal de Mouriouand (**figura 22**).

ETAPAS EN LA EXPLORACIÓN TORÁCICA

Después de conocer las líneas y regiones del tórax, ya estamos preparados para iniciar el estudio de la exploración física del tórax.

Para realizar esta actividad, el paciente puede estar en posición de pie, sentado o acostado en cama, todo depende del estado general del paciente, sin embargo, si el estado del mismo lo permite, la posición ideal es con el paciente sentado en un banco, con las manos descansando sobre ambas rodillas, el tórax debe estar al descubierto y desde luego siempre cuidando el pudor del paciente (**figura 23**).

El lugar donde se lleve a cabo la exploración, debe estar bien iluminado, con una temperatura ambiente confortable y con el menor ruido posible.

La exploración física del tórax comprende cuatro etapas: inspección, palpación, percusión y auscultación.

Inspección

Consiste en una observación cuidadosa y detallada de la superficie del tórax. Su finalidad es detectar alteraciones de forma, volumen, estado de la superficie y movilidad. La inspección es de dos tipos: estática y dinámica.

Durante la *inspección estática* es posible obtener información del tipo de tórax, deformidades si existen, y alteraciones del estado de la superficie.

El tórax normal es simétrico en forma y volumen y, puede presentar cierta variabilidad que dependerá de la edad y el sexo del sujeto.

El tórax en los primeros años de la vida es de diámetro vertical pequeño y casi cilíndrico y no presenta diferencias de acuerdo al sexo.

En la adolescencia el tórax se alarga y aplan. Ésta es la etapa que marca las diferencias de acuerdo con el sexo y determina finalmente la configuración del tórax del adulto.

En el anciano el tórax cambia de forma, ya que ocurre un aumento del diámetro anteroposterior, cambios en la columna vertebral y en las partes blandas.

En términos generales la forma del tórax es cónica con el vértice dirigido hacia el abdomen y la base al cuello, sin embargo, en la mujer la morfología tiende a ser más cilíndrica.

Recuerde que la forma del tórax en sujetos asténicos es alargado y estrecho, en los pícnicos es corto y globoso y, en el caso de los atléticos es un tórax prominente con estructura ósea robusta.

Las deformidades del tórax se dividen en congénitas y adquiridas. Algunas las mencionamos y caracterizan al primer grupo: tórax acanalado, *Pectus excavatum* o tórax en embudo, tórax piramidal, tórax piriforme.

- *Tórax acanalado*. Presenta un discreto hundimiento longitudinal del esternón
- *Tórax en embudo o pectus excavatum*. Se caracteriza por una depresión en la región esternal.
- *Tórax piramidal*. Prominencia de la parte anteroinferior de la caja torácica a la altura del apéndice xifoides por excesivo desarrollo costal.
- *Tórax piriforme*. Forma de pera invertida con gran saliente anterosuperior.

En el segundo grupo se incluyen las deformidades adquiridas, así tenemos:

- *Tórax raquíptico*. Dado por un aumento del diámetro anteroposterior con disminución de los diámetros transversos, aplanamiento desde la línea medioclavicular hasta la línea axilar posterior, generalmente es un tórax propio de los pacientes con raquitismo.
- *Tórax enfisematoso*. Es voluminoso, cilíndrico con aumento del diámetro anteroposterior y del transversal inferior, se observa en casos de enfisema pulmonar.

Las alteraciones en la forma pueden ser asimétricas, explicadas por la presencia de abombamiento (como es el caso del derrame pleural o del neumotórax hipertensivo), y por retracción unilateral (como puede ser en la condensación pulmonar o en la atelectasia).

Una vez estudiados la forma y el volumen, revisaremos el estado de la superficie, la cual incluye: las características de la piel (como su color), la presencia de nevos, efélides, acné, cicatrices, estrías, vesículas, manchas, quistes, tumores y la red venosa colateral.

Los músculos no deben parecer atróficos, ni es-

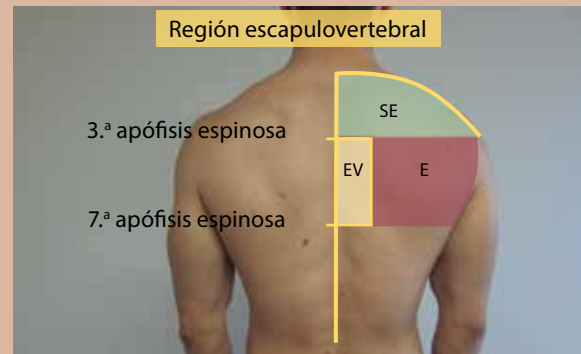


Figura 21. Región escapulovertebral

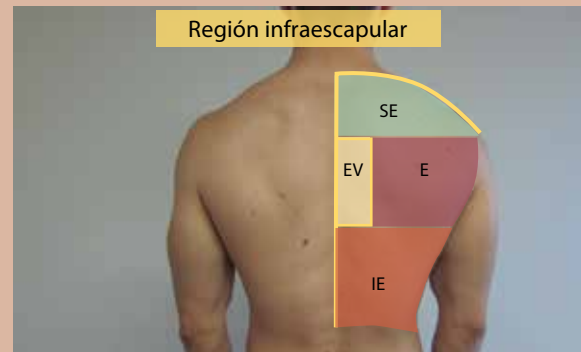


Figura 22. Región infraescapular

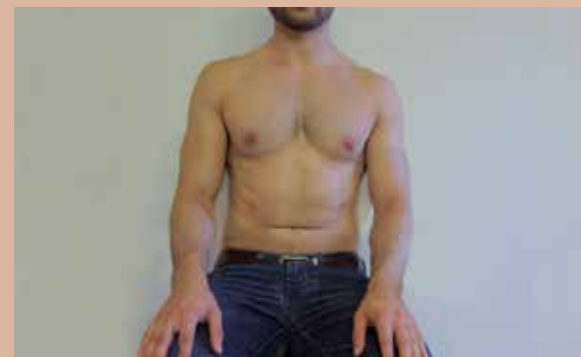

Figura 23. Posición ideal del paciente para la exploración física toracopulmonar

pásticos, la columna no debe presentar desviaciones laterales, posteriores o anteriores.

La inspección dinámica permite evaluar las características de los movimientos respiratorios en lo que se refiere a frecuencia, ritmo, amplitud y simetría.

La respiración normal consiste en movimientos rítmicos sucesivos de expansión del tórax (inspiración) y retracción (expiración).

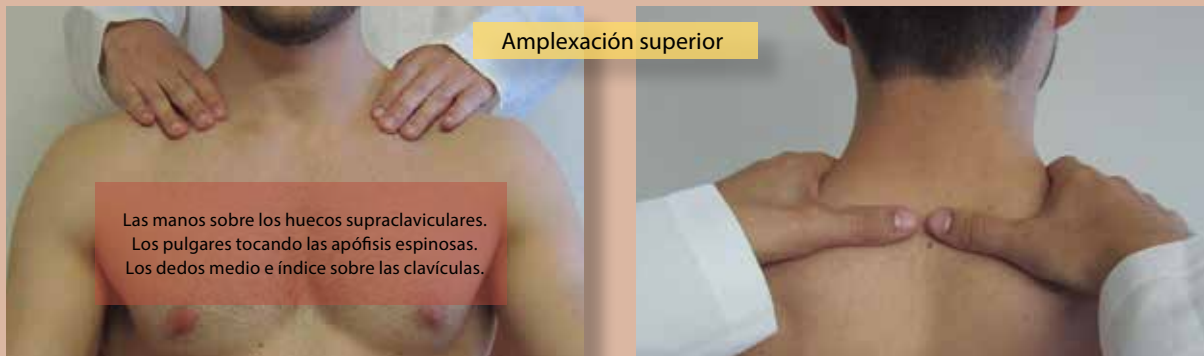

Figura 24. Amplexación superior

En los niños, la respiración es francamente abdominal, en la mujer es costal superior y en el hombre es costal inferior o tóracoabdominal.

Los movimientos respiratorios pueden estar aumentados o disminuidos en número, en intensidad o en ambos aspectos. Estos pueden ser uni o bilaterales, y puede observarse disminución en un hemitórax, con aumento en el otro por función vicariante. He aquí la importancia de observar y comparar un hemitórax en relación con el otro.

Los tipos de respiración anormales puede ser de dos tipos:

- Alteraciones en el número y amplitud de las respiraciones por minuto (frecuencia respiratoria).
- Trastornos del ritmo respiratorio.

Las alteraciones en la frecuencia respiratoria son: batipnea, taquipnea, polipnea y bradipnea.

- *Batipnea*. Respiración caracterizada por un aumento en la amplitud de los movimientos respiratorios sin modificación ostensible de su número.
- *Taquipnea*. se caracteriza por el aumento en la frecuencia respiratoria.
- *Polipnea*. Respiración superficial y rápida.
- *Bradipnea*. Disminución en el número de respiraciones por minuto o frecuencia respiratoria.

Los trastornos del ritmo respiratorio pueden ser: respiración de Cheyne-Stokes (ciclopnea), respira-

ción de Kussmaul (respiración grande), respiración de Biot, respiración alternante, respiración suspirosa, etc.

- *Respiración de Cheyne-Stokes*. Se caracteriza por periodos prolongados de apneas y periodos de actividad; se inician por pequeños movimientos que van aumentando progresivamente para disminuir en la misma forma hasta llegar a la apnea, este tipo de respiración se presenta en traumatismos craneoencefálicos, hemorragia cerebral, coma urémico, meningitis tuberculosa e intoxicación por opiáceos.
- *Respiración de Biot*. Consiste en períodos de apneas con períodos activos de movimientos respiratorios; las meningitis, los tumores y las hemorragias intracraneanas pueden originarla.
- *Respiración de Kussmaul*. Se da por una inspiración profunda y ruidosa seguida por una pausa respiratoria con espiración breve y quejumbrosa seguida de una nueva pausa. Se produce por una estimulación del centro respiratorio por acidosis. Este tipo de respiración se observa en el coma urémico y en el diabético hiperosmolar, no cetoadidótico.
- *Respiración paradójica*. Ocurre en el caso de fracturas costales múltiples o bilaterales; o bien cuando la costilla se fractura en dos sitios diferentes.
- *Tiros intercostales*. Se caracterizan por la depresión de los espacios intercostales durante la inspiración, dada por la presencia de obstrucción intratorácica.

Palpación

Después de la inspección se continúa con la palpación. A través del tacto superficial se confirman las alteraciones en la superficie del tórax y se intenta explicarlas a través de las bases conceptuales anatómicas existentes, así como también se podrían detectar otras anormalidades que escaparon a la inspección.

Su finalidad es corroborar la información obtenida en la inspección y agregar más detalles. Brinda información sobre partes blandas y caja torácica, ganglios del cuello y axilas, movimiento respiratorio, frémitos y vibraciones vocales.

Palpación del cuello

Aunque el cuello es otra región anatómica, su exploración generalmente forma parte de la exploración del tórax, y lo que fundamentalmente se busca es la presencia de ganglios.

En el cuello se encuentran aproximadamente la mitad de los ganglios del organismo; éste es un sitio muy accesible a la evaluación clínica del enfermo, ya que no solo los podemos ver y palpar sino también se puede realizar una biopsia para un estudio histopatológico, y los más accesibles para este estudio son los yugulares superiores y preescalénicos.

Los ganglios pueden crecer como consecuencia de una patología de las vías respiratorias altas y bajas, y en otras ocasiones reflejan una patología a distancia como neoplasias o infecciones.

La palpación es bilateral y simultánea para que sea comparativa. Las características de los ganglios en el caso de ser palpables se describirán con base en su número (mono o poliadenitis), tamaño, consistencia, sensibilidad, movilidad y adherencias.

Palpación de la axila

Los ganglios de la axila se palparán con el brazo homolateral en tres posiciones para conseguir un mejor acceso a los mismos.

Movilidad del tórax

Para el estudio de la movilidad del tórax se utilizan las maniobras de amplexación superior e inferior y amplexión.

Para la amplexación superior se colocan las ma-

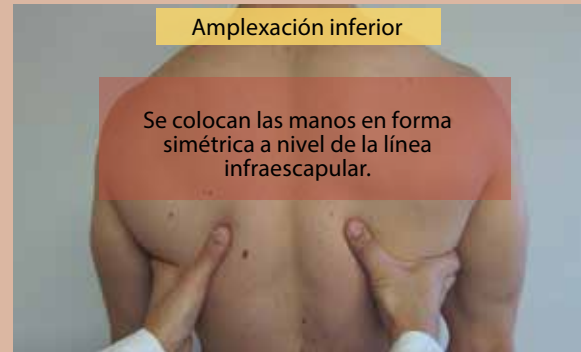


Figura 25. Amplexación inferior

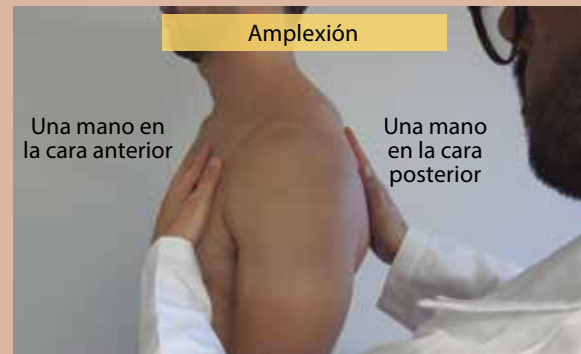

Figura 26. Amplexión

nos sobre ambos huecos supraclaviculares con los pulgares tocando las apófisis espinosas, los dedos medio e índice deberán situarse sobre las clavículas. Las manos del explorador deben de colocarse con suavidad y sin realizar presión para permitir el movimiento libre del tórax (figura 24).

En la amplexación inferior se colocan las manos en forma simétrica a nivel de la línea infraescapular con los pulgares lo más separados de la columna vertebral (figura 25).

La amplexión nos permite precisar la amplitud del movimiento respiratorio en dirección antero-posterior de cada hemitórax, para ello se coloca una mano en la cara anterior y otra en la cara posterior de cada lado, tanto en la parte superior como inferior del tórax como aquí se muestra.

Luego se le pide al paciente que inspire y espire profundo, note que el hemitórax debe expandirse de forma simultánea y con la misma amplitud en ambas fases respiratorias (figura 26).

La transmisión de las vibraciones de las cuerdas vocales durante el habla, a través de los bronquios,

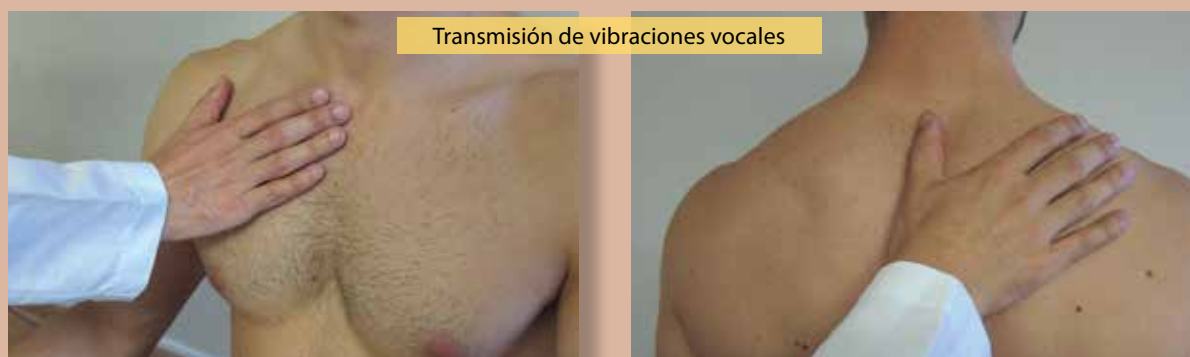

Figura 27. Transmisión de vibraciones vocales

El ruido respiratorio normal que se ausculta está compuesto por dos componentes: el laringotraqueal y el murmullo vesicular. El primero se conoce también como respiración bronquial de Laënnec y es un ruido soplante de tonalidad elevada, que se escucha tanto durante la inspiración como durante la espiración, a nivel de la laringe, la tráquea y el esternón; en la parte posterior se ausculta a lo largo de la columna vertebral y en la parte interna de los espacios escapulovertebrales. El murmullo vesicular se escucha en todos los sitios en los que el tejido pulmonar está en contacto con la pared torácica. Se escucha con mayor claridad en las axilas, debajo de las clavículas y en las regiones infraescapulares como un soplo muy suave y es un ruido inspiratorio continuo.

parénquima pulmonar, pleura y pared torácica produce las vibraciones vocales; éstas se perciben con la sensibilidad táctil de la mano.

La maniobra consiste en que el sujeto repita con voz bien articulada, con intensidad moderada y lentamente una palabra con “U” y “O” como “uno”, prolongando el sonido de la “u” y diciendo “uuuuuuno” (**figura 27**).

En la cara anterior se palparán en la región infraclavicular.

Las características de las vibraciones vocales se explorarán de forma sistemática y siempre comparativa con el lado contralateral, y se realizará en todas las caras del tórax.

En la cara anterior se palparán en la región infraclavicular; mientras que en la cara lateral, en las regiones axilar e infraaxilar y en la cara posterior, en las regiones supraescapular, escapulovertebral y subescapular.

Situaciones clínicas en donde las vibraciones vocales están alteradas pueden ser: en la condensación pulmonar aumentan las vibraciones vocales; mientras que en las lesiones de faringe, la presencia de un cuerpo extraño, una masa tumoral, el tórax senil, el derrame pleural y el neumotórax se palparán disminuidas.

Percusión

Se utiliza la transmisión de una onda sonora y la reflexión de la misma para obtener información no superficial del tórax. Su finalidad es determinar la naturaleza de la alteración y ubicar la profundidad de la lesión. La maniobra consiste en golpear suavemente la superficie del tórax, con el fin de obtener sonidos cuyas características nos permiten reconocer la naturaleza física de la alteración y los límites del pulmón subyacente (**figura 28**).

La percusión es de dos tipos: comparativa, con ella es posible reconocer el sonido normal en una misma región y la percusión topográfica se utiliza para limitar los contornos de los órganos.

Existen diferentes métodos para realizarla, sin

embargo, el que se utiliza para la exploración del tórax es la llamada mediata o digito-digital. Ésta consiste en colocar sobre la superficie del cuerpo a explorar un dedo, ya sea el medio o el índice (dedo plesímetro) y con otro dedo (el percutor) se realizarán los golpes para obtener el sonido. El dedo plesímetro se coloca sobre la superficie y los dedos restantes deben estar levantados y separados de la piel.

Durante la percusión, los movimientos de la mano que percute deben realizarse a nivel de la articulación metacarpofalángica, permaneciendo inmóvil el antebrazo. El golpe debe ser rápido, suave, superficial y de la misma intensidad, el dedo percutor se retira lo más pronto posible una vez obtenido el sonido.

La percusión, igual que la palpación debe ser comparativa y metódica. Se deberá realizar en las caras posterior, anterior y lateral del tórax siguiendo las regiones ya descritas para la palpación y empleando la misma fase respiratoria.

Los sonidos obtenidos a la percusión son de tres tipos: el primero, corresponde al claro pulmonar, el cual se obtiene al percutir el tejido pulmonar normal.

El segundo, corresponde a la matidez, el cual es resultado de percutir sobre el hígado y el corazón, por último, el sonido timpánico el cual se genera al percutir el estómago.

La sonoridad a la percusión puede estar disminuida y como ejemplos de enfermedad tenemos la condensación pulmonar y el derrame pleural; cuando la sonoridad está incrementada debemos descartar la presencia de enfisema y neumotórax.

Auscultación

La auscultación es la última fase de la exploración física del tórax. Ésta se realiza con el estetoscopio, el cual es una herramienta muy útil para estudiar las características del sonido respiratorio y poder clasificarlo en normal y anormal. Se requiere de una habitación con temperatura confortable y aislada del ruido. Al igual que para las otras técnicas de exploración, la auscultación se debe realizar en forma sistemática y comparativa, para ello es necesario recordar las líneas y regiones del tórax. Los ruidos se auscultan en las superficies anterior, lateral y posterior del tórax.

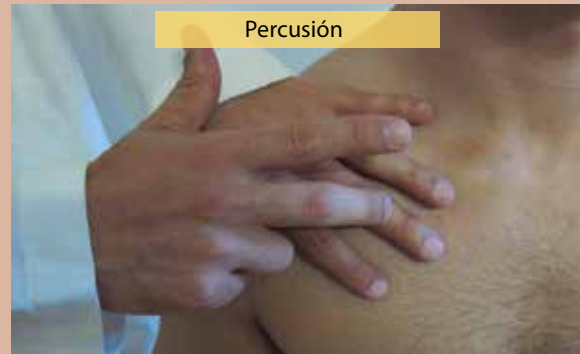

Figura 28. Percusión del tórax.

La secuencia que se debe seguir es la que se indica a continuación: en la cara posterior del tórax comprende diez sitios en los que se incluye a la cara lateral del tórax. La auscultación se inicia en la región supraescapular izquierda y a partir de este punto se sigue una secuencia descendente, por las regiones interescapulares, infraescapulares y axilares, siempre deberá ser comparativa en el mismo nivel de localización, entre el lado derecho e izquierdo. Cuando el ruido es anormal, éste puede estar aumentado, disminuido o ausente en comparación con el lado contralateral al mismo nivel.

La cara anterior del tórax comprende nueve sitios, cuya secuencia es similar a lo descrito anteriormente para la cara posterior. Se inicia en la región supraclavicular derecha, siguiendo las líneas paraesternales, pasando por la línea axilar anterior hasta el sexto-séptimo espacio intercostal (figura 29).

EL RUIDO RESPIRATORIO

El ruido respiratorio *normal* que se ausculta está compuesto por dos componentes: el laringotraqueal (también denominado soplo glótico) y el murmullo vesicular, que se describen a continuación:

El ruido *laringotraqueal* se conoce también como *respiración bronquial de Laënnec* y es un ruido soplate de tonalidad elevada, que se escucha tanto durante la inspiración como durante la espiración, a nivel de la laringe, la tráquea y el esternón; en la parte posterior se ausculta a lo largo de la columna vertebral y en la parte interna de los espacios escapulovertebrales. Este ruido se debe al paso del aire por

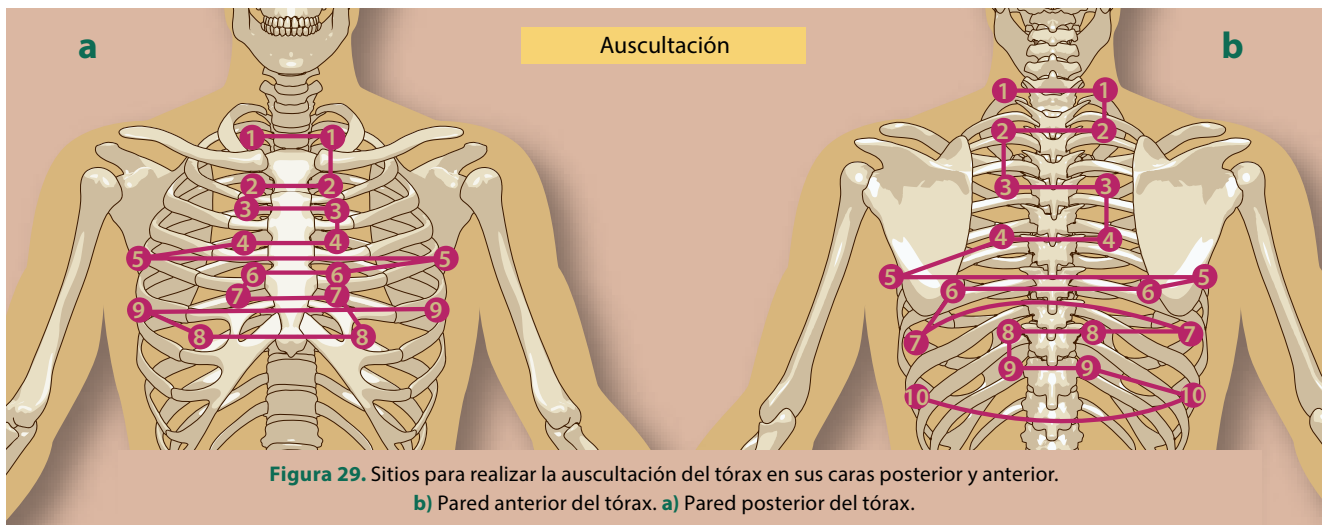


Figura 29. Sitios para realizar la auscultación del tórax en sus caras posterior y anterior.
b) Pared anterior del tórax. a) Pared posterior del tórax.

la hendidura de la glotis. Como las cuerdas vocales están más cerradas durante la espiración, este ruido se escucha con mayor intensidad durante esta etapa del ciclo respiratorio.

El *murmulo vesicular* se escucha en todos los sitios en los que el tejido pulmonar está en contacto con la pared torácica. Se escucha con mayor claridad en las axilas, debajo de las clavículas y en las regiones infraescapulares. Se escucha como un soplo muy suave y es un ruido inspiratorio continuo. Es el resultado de la suma de los ruidos que se producen por la aspiración del aire que distiende millones de alveolos bruscamente. Durante la espiración este ruido es más suave, menos intenso y también continuo y sólo se escucha al principio de la espiración.

Además de clasificar al ruido respiratorio como *normal, aumentado, disminuido o ausente*, también es posible auscultar otro tipo de ruidos agregados anormales, los cuales se producen por la distorsión de la arquitectura broncopulmonar durante el paso del aire a través de la vías respiratorias, nos referimos a los *soplos, estertores o resonancia vocal*, los cuales se describen y definen a continuación:

Soplos

- *Tubario*. Percepción del ruido laringotraqueal en las paredes del tórax. Se escucha en los casos en el que el tejido pulmonar es homogéneo como cuando hay una neumonía, y los bronquios están permeables.

- *Cavitario*. Es una modificación del tubario porque hay una cavidad rodeada de tejido pulmonar condensado. Ocurre porque la cavidad sirve como una cámara de resonancia.
- *Anfórico*. Poco intenso con resonancia metálica. En ocasiones sólo se escucha haciendo al paciente toser, o con respiraciones profundas. Puede auscultarse en casos de neumotórax espontáneo a tensión.
- *Pleurítico*. Es un soplo tubárico modificado, preferentemente espiratorio. Se escucha más claramente en la zona en la que el pulmón está rechazado, entre la columna vertebral y la escápula.

Estertores

Son ruidos anormales que acompañan a los respiratorios normales, a los que pueden modificar. Unos tienen su origen en los bronquios o en el pulmón, y otros en la cavidad pleural. Cada uno tiene un significado semiológico diferente.

- *Traqueal*. Ocurre por la presencia de secreciones en la laringe, tráquea o bronquios gruesos y que el paciente no puede expulsar.
- *Roncantes*. Se pueden producir por la presencia de moco espeso o por la disminución de la luz por la contracción del músculo bronquial y edema de la mucosa. A la palpación pueden acompañarse de la sensación táctil de frémito.
- *Silbantes y piales*. Se presentan por la obstruc-

Tabla1. Síndromes pulmonares y pleurales ^a						
	Condensación	Atelectasia	Cavitario	Rarefacción	Derrame	Neumotórax
Inspección estática	MR ↓	MR ↓	MR ↓	MR ↓ Tórax en tonel	MR ↓	MR ↓
Inspección dinámica	AMP ↓ AMPX ↓	AMP ↓ AMPX ↓ en hemitórax afectado	AMP ↓ AMPX ↓	AMP ↓ AMPX ↓	AMP ↓ AMPX ↓ en hemitórax afectado	AMP ↓ AMPX ↓ en hemitórax afectado
Palpación	MR ↓ TVV ↑	MR ↓ TVV ↓	MR ↓ TVV ↓	MR ↓ TVV ↓	MR ↓ TVV ↓	MR ↓ TVV ↑
Percusión	Mate	Mate o submate	Hiperclaridad localizada	Hipersonoridad	Mate en hemitórax afectado	Hipersonoridad en hemitórax afectado
Auscultación	TVV ↑ RR ↑	TVV ↓ RR ↓	TVV ↓ RR ↓	TVV ↓ RR ↓	TVV ↓ RR ↓ en hemitórax afectado	TVV ↓ RR ↓ en hemitórax afectado
Soplos	Tubario o cavitario				Frote	Anfórico
Estertores	Roncantes			Crepitantes o roncantes		
Pectoriloquia	Áfona				Áfona en el borde del derrame	

AMP: amplexación; AMPX: amplexión; MR: movimientos respiratorios; RR: ruidos respiratorios; TVV: transmisión de las vibraciones vocales; ↑: aumento; ↓: disminución.

^aModificado de Rivero-Serrano O y Navarro-Reynoso F. Neumología. 6ta. Ed. México, Editorial Trillas, 2009.

ción de bronquios de pequeño calibre y se distinguen por su tonalidad aguda.

- *Crepitantes*. Se auscultan al final de la inspiración y son la consecuencia de la distensión de los alvéolos que están llenos de material fibrinoide y leucocitario; este material se despegas de sus paredes. Su sonido es semejante al que se escucha cuando se frota un mechón de cabello cerca del oído.
- *Subcrepitantes*. Se auscultan a lo largo de todo el ciclo respiratorio, se modifican con la tos.
- *Frote pleural*. Se ocasiona por el roce de las hojas pleurales por la presencia de un proceso inflamatorio, habitualmente al final de la inspiración. No se propagan y en donde se escucha mejor en las regiones subescapulares.

Resonancia vocal

Se explora cuando el sujeto habla y repite palabras con muchas consonantes. En el sujeto normal la sensación sonora es poco intensa, confusa, lo que

no permite identificar las sílabas. Ésta se conoce como *broncofonía fisiológica*.

- *Broncofonía*. La voz llega al oído con mayor intensidad y resonancia que en condiciones normales. Se encuentra en zonas de condensación pulmonar.
- *Pectoriloquia*. Se encuentra en las zonas de condensación, pero a diferencia de la broncofonía; en ésta, las palabras se reconocen con claridad. Se le llama áfona, cuando la voz del paciente que cuchichea, se oye con claridad. Esto ocurre en la condensación y en las pleuritis seca.
- *Egofonía*. Modificación de la voz transmitida que se escucha estridente, aguda y con un carácter tembloroso. Es característica de las pleuritis, se escucha en el borde de los derrames.

SÍNDROMES PLEUROPULMONARES

En la clínica se entiende como síndrome al conjunto sistematizado de signos recogidos de la exploración

Síndrome es el conjunto sistematizado de signos recogidos de la exploración física y síntomas de una enfermedad; así los procesos patológicos del pulmón y de la pleura modifican la fisiología normal de las estructuras contenidas en la caja torácica. Los hallazgos identificados durante la inspección, palpación, percusión y auscultación del tórax, permiten obtener signos que se integran en los síndromes pleuropulmonares.

física y síntomas de una enfermedad, es así que los procesos patológicos del pulmón y de la pleura modifican la fisiología normal de las diferentes estructuras contenidas en la caja torácica. Los hallazgos identificados durante la inspección, palpación, percusión y auscultación del tórax, permiten obtener signos que al agruparlos, se integran en los llamados síndromes pleuropulmonares²⁻⁴.

Los síndromes pulmonares que describiremos son: condensación, atelectasia, rarefacción y cavitario, y los pleurales son: el derrame pleural, neumotórax y la combinación de ambos o hidroneumotórax. Se describe cada uno de ellos a continuación (**tabla 1**).

Síndrome de condensación

Es el resultado de cambios físicos que producen llenado del alveolo de algún material distinto al aire como en el caso de infecciones tales como neumonía bacteriana, tuberculosis, o bien tumores.

A la inspección la movilidad del hemitórax afectado se encuentra disminuida por disminución de la elasticidad del pulmón. A la palpación las maniobras de amplexión y amplexación corroboran dicha disminución en la movilidad, y las vibraciones vocales están aumentadas debido a que esa parte del pulmón transmite más vívidamente los sonidos, tal como lo haría un medio sólido. A la percusión la sonoridad está disminuida o abolida y se percute mas bien un sonido mate o submate. A la auscultación, el ruido respiratorio se encuentra aumentado de intensidad, además de que puede escucharse un soplo “tubario” que se parece al sonido producido por el paso del aire al soplar a través de un tubo. Puede haber también fenómenos agregados como estertores.

Síndrome de atelectasia

Se produce cuando se obstruye un bronquio, ya sea por vía intrínseca como un tumor o cuerpo extraño dentro del mismo, o bien por vía extrínseca como una compresión ocasionada por una tumoración que se encuentre fuera de la luz del bronquio. En cualquiera de estas situaciones la consecuencia producida es que el aire que se encuentra dentro de los alveolos es absorbido por la sangre circulante y se produce la atelectasia, lo que conlleva a una disminución del volumen del pulmón afectado, reduciendo así su tamaño y causando retracción de las estructuras que están adyacentes al mismo.

A la inspección los hallazgos deben buscarse desde la exploración del cuello, en la cual, la palpación de la tráquea denotará una retracción de la misma hacia el hemitórax afectado, existe disminución del tamaño de los espacios intercostales del tórax óseo, con disminución del tamaño del hemitórax afectado y de los movimientos del mismo, a la palpación, las maniobras de amplexión y amplexación se encuentran disminuidas, y las vibraciones vocales están disminuidas o ausentes, la percusión será mate o submate y no se auscultan ruidos respiratorios ni la transmisión de la voz ya que el parénquima pulmonar se encuentra colapsado al igual que los bronquios dentro del mismo.

Síndrome cavitario

Es el resultado de la destrucción del parénquima pulmonar con formación de una caverna de paredes gruesas que circunda una zona con ausencia de tejido, misma que se encuentra llena de aire, siempre y cuando no tenga un proceso infeccioso sobreagregado ya sea por hongos o bacterias. Los ejemplos clásicos son las cavernas por tuberculosis, quistes, bulas, neumatoceles o hasta abscesos pulmonares.

A la inspección observamos disminución de los movimientos respiratorios del lado afectado, la palpación muestra las maniobras de amplexión y amplexación disminuidas y las vibraciones vocales también disminuidas. A la percusión encontramos una zona limitada de hiperclaridad. En la auscultación se puede percibir un “soplo anfórico o soplo cavitario”, que es semejante al producido al soplar aire a través de una botella de forma horizontal,

el ruido respiratorio va a estar ausente debido a la ausencia de parénquima pulmonar que lo transmite. Sin embargo, en la periferia de la cavitación se pueden encontrar los mismos datos que en una condensación pulmonar como resultado de la neumonitis que circunda a la cavidad.

Síndrome de rarefacción

Es característico de los pacientes que tienen enfisema pulmonar. La forma del tórax es el llamado *tórax en tonel*. El movimiento respiratorio, las maniobras de amplexión y amplexación, las vibraciones vocales, el ruido respiratorio y la transmisión de la voz se encuentran disminuidos, a la percusión en vez de encontrar claro pulmonar, se percute hiperclaridad generalizada.

Síndrome de derrame pleural

Se presenta cuando el líquido contenido en el espacio entre ambas pleuras incrementa tanto que supera la reabsorción del mismo. Existen 6 mecanismos para que ello suceda y da como resultado que a la inspección el movimiento respiratorio del hemitórax afectado se encuentra disminuido, las maniobras de amplexión y amplexación van a estar disminuidas lo mismo que las vibraciones vocales por debajo del nivel del derrame, se percute mate y a la auscultación el ruido respiratorio se encuentra disminuido o ausente al igual que la transmisión de la voz.

Es importante recordar que en ocasiones la única manera para diferenciar un derrame pleural de una atelectasia es encontrar desplazamiento o retracción de la tráquea hacia el lado afectado ya que ambos síndromes son muy similares.

Síndrome de neumotórax

Presente cuando hay aire en el espacio entre ambas pleuras como resultado de la ruptura de la pleura visceral permitiendo dicha fuga, hecho favorecido por la presión negativa de la cavidad, igualándola con la presión atmosférica, lo que produce colapso pulmonar.

A la exploración física se encuentra disminución del movimiento respiratorio, al igual que las maniobras de amplexión y amplexación. Las vibraciones vocales, la transmisión de la voz y el ruido

respiratorio se encontrarán ausentes, a la percusión encontramos timpanismo en el hemitórax afectado.

Síndrome de hidroneumotórax

Se presenta cuando además de líquido se encuentra aire en la cavidad pleural como resultados de una fistula broncopleural o de forma iatrógena al introducir aire durante la toracocentesis de un derrame pleural.

Se caracteriza por la combinación de ambos síndromes, tanto de neumotórax que se encuentra en la parte superior del hemitórax afectado, como de derrame pleural que se encuentra en la parte inferior del mismo, esto secundario al efecto que produce la gravedad.

CONCLUSIÓN

Después de esta amplia revisión de la exploración del tórax y de los síndromes que se pueden integrar, recordamos a René Laënc y el instrumento que creó para facilitar la auscultación del tórax y del corazón; no solo eso, el estetoscopio es un símbolo del quehacer médico; además, el instrumento que él ideó, sirvió, en su momento, para que su sobrino lo auscultara, y confirmara el diagnóstico de la enfermedad que lo llevó a la muerte, la tuberculosis pulmonar. ●

REFERENCIAS BIBLIOGRÁFICAS

1. Tomos I, Karakatsani A, Manli ED, Papiris SA. Celebrating two centuries from the invention of the Stethoscope: René Théophile Hyacinthe Laënc (1781-1826). *Annals American Thoracic Society* 2016; Articles in Press. Published on 28-July-2016 as 10.1513/AnnalsATS.201605-411PS.
2. Antonio Surós Batlló, Juan Surós Batlló. *Semiología médica y técnica exploratoria*. Elsevier Masson. 8ª. Edición. 2014.
3. Argente H.A. y Álvarez M.E. *Aparato respiratorio, Parte VIII. Semiología Médica. Fisiopatología, Semiología y propedéutica*. Enseñanza basada en el paciente. Buenos Aires, Editorial Médica Panamericana, 2008.
4. Rivero-Serrano O y Navarro-Reynoso F. *Neumología*. 6ta. Ed. México, Editorial Trillas, 2009.
5. Báez-Saldaña R, Monraz-Pérez S, Fortoul-van der Goes T, Castillo-González P, Rumbo-Nava U, García-Torrentera R, Ortiz-Siordia R. Exploración física toracopulmonar. Proyecto tutorial-interactivo. *Neumol Cir Tórax*. 2016 julio-septiembre; 75(3):237-52.