

## Haga su propio diagnóstico

Guadalupe Marlene Pérez Quintana<sup>a</sup>

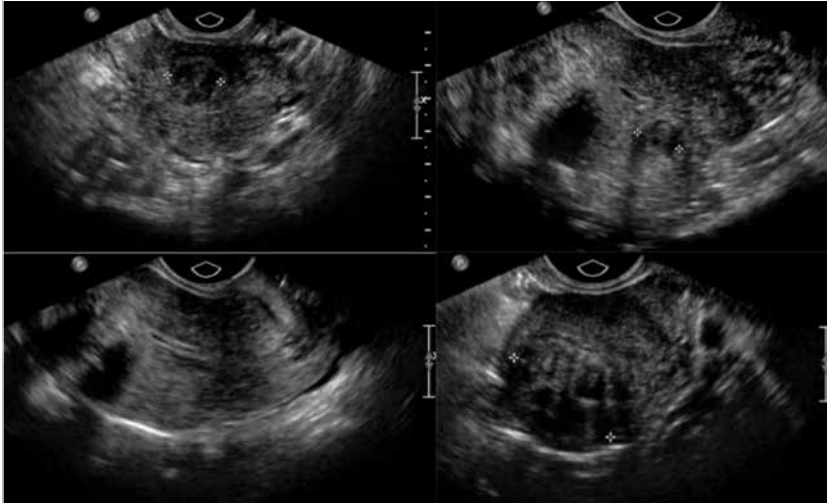


Foto: Autor

Paciente mujer de 38 años con sangrado transvaginal abundante, dolor en hipogastrio, y antecedentes de trastornos menstruales. Se desconoce la fecha de su última menstruación.

### 1. ¿Qué tipo de estudio se observa en las imágenes presentadas?

- Ultrasonido transvaginal.
- Histerosonografía.
- Tomografía computarizada.
- Ultrasonido Doppler pulsado.
- Resonancia magnética.

### 2. ¿Según las imágenes, cuál es su impresión diagnóstica?

- Embarazo ectópico.
- Cáncer de endometrio.
- Pólipos miometriales.
- Miomatosis uterina.
- Adenocarcinoma.

### 3. ¿Cuál de las siguientes sería la complicación más frecuente de esta patología?

- Incremento de partos prematuros.
- Hemorragia transvaginal.
- Melena.
- Síndrome de ovario poliquístico.
- Infección uterina.

### 4. ¿Cómo se clasifica esta patología según la región anatómica afectada?

- Embarazo ectópico tubario, ampular y abdominal.
- Miomas intramurales, subserosos y submucoso.
- Pólipos endometriales y pólipos miometriales.
- Miomas endometriales, miometriales y subserosos.
- Adenocarcinoma miometrial y endometrial.

### 5. ¿A qué edad es más común esta patología?

- de los 18 a los 25 años.
- En la tercera y cuarta década de la vida.
- En la etapa posmenopáusica.
- En la pubertad por el alto pico hormonal.
- De los 75 a los 85 años

### BIBLIOGRAFÍA

- Luo X, Shen Y, Song Wx, Chen PW, Xie XM, Wang XY. Pathologic evaluation of uterine leiomyomias treated with radiofrequency ablation. *Int J Gynaecol Obstet.* 2007;99-913.
- Monleon J, Castillo M, Santoramá A, Vega, Pellicer A. Manejo de los Miomas Intrauterinos. *Servicio de Ginecología y Reproducción. Hospital Universitario la Fe.* 2010:27(4).

<sup>a</sup>Hospital Angeles Pedregal. México, DF.

**Respuestas:**  
1. (a) Ultrasonido transvaginal.  
2. (d) Miomatosis uterina.  
3. (b) Hemorragia transvaginal.  
4. (b) Miomas intramurales, subserosos y submucoso.  
5. (b) En la tercera y cuarta década de la vida.