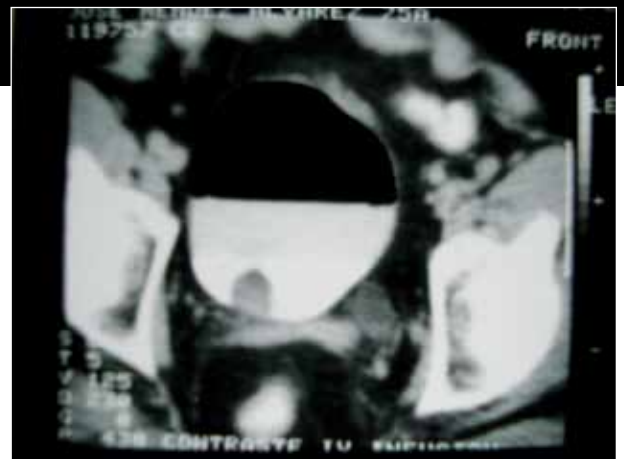
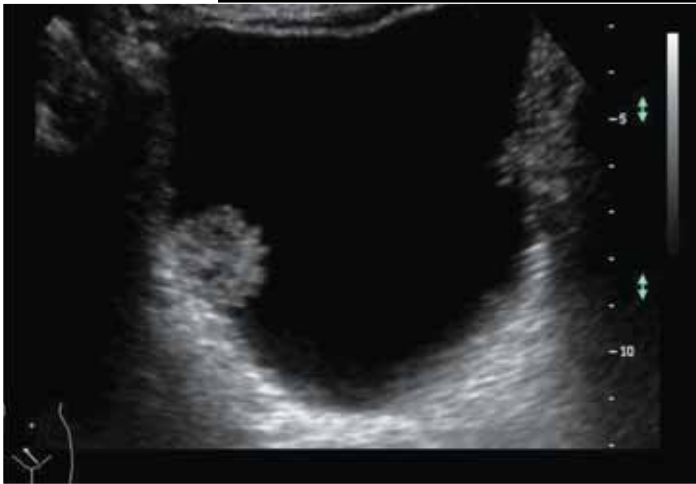

Haga su propio diagnóstico

José Luis Ramírez Arias^a



Paciente varón, obeso, de 62 años de edad con antecedentes de hipertensión arterial, colesterolemia y tabaquismo con hematuria microscópica sin dolor.

1. El estudio de vejiga de la izquierda corresponde a:

- a) Cistografía retrógrada
- b) Cistografía con aire
- c) Ultrasonido
- d) Tomografía computada

2. El estudio de vejiga de la derecha corresponde a:

- a) Cistografía retrógrada
- b) Cistografía con aire
- c) Ultrasonido
- d) Tomografía computada

3. La imagen que se observa en ambos estudios corresponde a:

- a) Pólipo
- b) Litiasis
- c) Cuerpo extraño
- d) Engrosamiento de la pared

4. El diagnóstico probable es:

- a) Cáncer vesical
- b) Litiasis vesical
- c) Cuerpo extraño
- d) Vejiga de esfuerzo focalizado

5. Un factor condicionante del diagnóstico de este paciente es:

- a) Hipertensión arterial
- b) Colesterolemia

- c) Obesidad
- d) Tabaquismo

BIBLIOGRAFÍA

Dyer RB, Chen MY. Classic signs in uro-radiology. Radiographics. 2004;24:s247-s280.

^aJefe del Servicio de Radiología. Hospital "Ángeles del Pedregal". México, DF.

Respuestas
1. c) Ultrasonido
2. d) Tomografía computada
3. a) Pólipo
4. a) Cáncer vesical
5. d) Tabaquismo