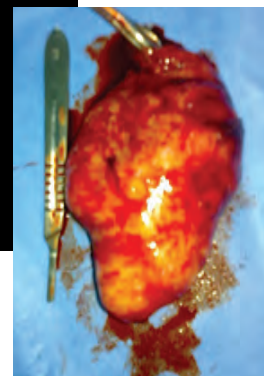


Resección de quiste mesentérico gigante en adulto mayor

Reporte de un caso

Herman Vázquez Guerra, Marco Antonio González Acosta*, Jorge Alberto Arizmendi Baena*, Leopoldo González Castro*, Yoeli Marisa Escandón Espinosa*, Miguel Ángel Cruz Salinas*, Ileana Mondragón Moreno*, José Roberto Vázquez Nieves**



Fotografía otorgada por los autores del artículo

Resumen

Los quistes mesentéricos son poco frecuentes y representan menos de 1 de cada 100,000 ingresos hospitalarios. Fueron descritos por primera vez en 1507, y en 1880 Tillaux fue el primer cirujano que extirpó uno en forma exitosa. El presente reporte de caso se trata de una paciente de 64 años de edad que presentaba un aumento de volumen progresivo a nivel de mesogastrio e hipocondrio izquierdo, acompañado de náusea y dolor punzante intermitente. Contaba con exámenes de laboratorio que incluían marcadores tumorales, los cuales se encontraban dentro de rangos normales. La tomografía axial computada (TAC) de abdomen mostraba una imagen quística de aproximadamente 10 x 10 cm y diagnóstico probable de quiste mesentérico.

Se realizó intervención quirúrgica programada con el diagnóstico preoperatorio de probable quiste mesentérico y se encontró un tumor de 15 x 10 cm dependiente de mesenterio, firmemente adherido la raíz del mismo, que se pudo extirpar sin dificultad. El reporte histopatológico fue de quiste simple de mesenterio. La paciente cursó con bue-

na evolución posquirúrgica; egresó al cuarto día y fue dada de alta del servicio al tercer mes en la consulta externa de cirugía general. Los quistes mesentéricos constituyen patologías raras, y las referencias bibliográficas continúan siendo pocas, es más frecuente en la edad pediátrica y su presentación clínica en adultos generalmente se presenta con dolores abdominales vagos y poco localizados y en ocasiones acompañado de náuseas. El tratamiento definitivo lo constituye generalmente la escisión quirúrgica, con preferencia la enucleación.

Palabras clave: quiste mesentérico, quiste simple.

Abstract

The mesenteric cysts are uncommon and represent less than one case out of 100 000 hospital admissions. The first time they were described was on 1507 and on 1880 Dr. Tillaux was the first surgeon which removed a mesenteric cyst successfully.

The present case report is about a patient of 64 years old that had mesogastric and left quadrant volume mass together with nausea and throbbing along with labs results including tumor markers all being on average normal range. The abdomen CT report of the patient showed a cyst mass of about 10 x 10 cm with probable diagnose of mesenteric

*Cirugía General. Hospital general "Dr. Gonzalo Castañeda", ISSSTE. México. DF.

cyst. The surgery was performed with such preop diagnosis finding a mass of 15x10cm strongly dependent to root mesentery which was able to be removed. The histopatologic report was a simple mesenteric Cyst. The patient followed good postop follow and got off on the fourth day after surgery and getting reviewed at clinic with good outcome. The mesenteric cysts are rare pathologies and the bibliography reviews are few being more often at pediatric time and at adult age being shown with vague abdominal pain, bad located together with nausea. The last treatment is always surgical remove.

Key words: mesenteric cyst, simple cyst.

INTRODUCCIÓN

Los quistes mesentéricos fueron descritos por primera vez en 1507.¹ En 1880 Tillaux fue el primer cirujano que extirpó uno en forma exitosa.² Su frecuencia es de 1 por cada 26,794 a 250 mil admisiones hospitalarias.³ Su etiología aún se desconoce, pero varias teorías han atribuido su aparición a una degeneración de los ganglios linfáticos mesentéricos o tan sólo al efecto de una anomalía congénita.⁴

En los niños los quistes por lo general son congénitos y se originan por el secuestro de vasos linfáticos durante el desarrollo.⁴ Los infantes suelen ser más propensos a presentar síntomas agudos, a diferencia de los adultos, en quienes la sintomatología es más inespecífica: náuseas, dolor, vómitos, masa palpable.⁵

Los quistes mesentéricos, por lo común, son uniloculares y contienen líquido seroso, las características histológicas incluyen un epitelio cuboide o cilíndrico con microvellosidades, y en ocasiones componentes musculares lisos en la pared.⁶

El diagnóstico diferencial comprende quistes ováricos, pancreáticos, renales o esplénicos, junto con hidronefrosis, hidropesía vesicular, intususcepción, abscesos periapendiculares y ascitis tabicada.⁷

En la valoración de quistes mesentéricos se utilizan la tomografía por computadora, el ultrasonido del abdomen y las imágenes de resonancia magnética.⁸ El tratamiento incluye la escisión quirúrgica, de preferencia mediante enucleación.⁷

No es recomendable destaparlos o marsupiali-

Los quistes mesentéricos fueron descritos por primera vez en 1507. En 1880 Tillaux fue el primer cirujano que extirpó uno en forma exitosa.

Los quistes mesentéricos, por lo común, son uniloculares y contienen líquido seroso, las características histológicas incluyen un epitelio cuboide o cilíndrico con microvellosidades, y en ocasiones componentes musculares lisos en la pared.

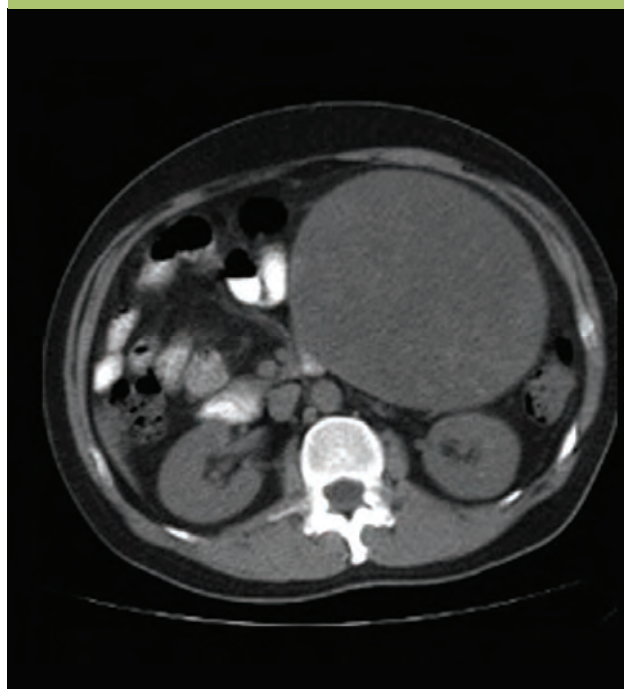


Figura 1. Tomografía axial computada simple de abdomen con imagen sugestiva de quiste mesentérico.

zarlos, ya que los quistes del mesenterio tienen una propensión notoria a recurrir cuando sólo se les drena.⁹ Cuando los quistes simples del mesenterio causan síntomas se extirpan por medios quirúrgicos en forma abierta o laparoscópica.¹⁰

Imagen otorgada por los autores del artículo

Los quistes mesentéricos son patologías raras y las referencias bibliográficas aún continúan siendo pocas, son más frecuentes en edad pediátrica y su presentación clínica en adultos generalmente se presenta con dolores abdominales vagos y poco localizados o sólo con náuseas.

Su etiología aún se desconoce, pero varias teorías han atribuido su aparición a una degeneración de los ganglios linfáticos mesentéricos o tan solo al efecto de una anomalía congénita.

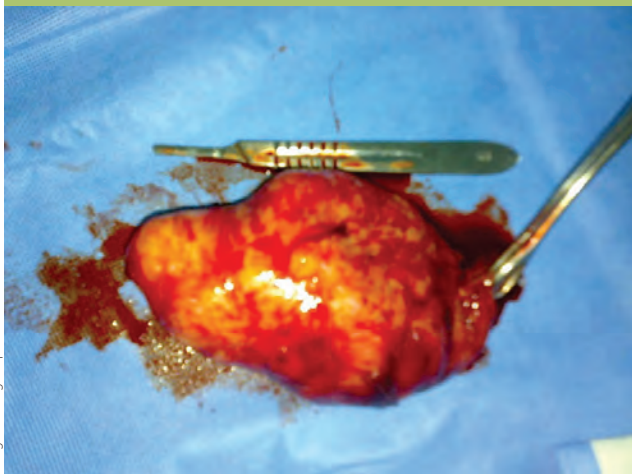


Figura 2. Pieza quirúrgica vista anterior.

A continuación se presenta el caso de una paciente de 64 años de edad a quien se le realizó una escisión quirúrgica de un quiste gigante de mesenterio.

CASO CLÍNICO

Mujer de 64 años de edad que acudió al Servicio de Cirugía General del hospital general “Dr. Gonzalo Castañeda” en el D.F., enviada desde su unidad

médica familiar correspondiente, con datos de aumento de volumen progresivo a nivel del mesogastrio e hipocondrio izquierdo.

Tenía antecedentes quirúrgicos de histerectomía total abdominal secundaria a miomatosis uterina 15 años antes, que ameritó hemotransfusión. Se le interrogó sobre el resto de antecedentes y fueron negados.

Tres meses antes de su valoración en la consulta externa inició su padecimiento actual con aumento progresivo de volumen a nivel de mesogastrio e hipocondrio izquierdo acompañado de dolor punzante, intermitente, de leve a moderada intensidad, e irradiado a región dorsolumbar izquierda. Además cursaba con náusea matinal, sin llegar al vómito. Negó pérdida ponderal o sintomatología constitucional.

En la exploración física presentó abdomen blando, depresible, con dolor a la palpación del mesogastrio e hipocondrio izquierdo, donde se palpaba tumoración de aproximadamente 8 cm.

Los exámenes de laboratorio, biometría hemática, química sanguínea, electrolitos séricos, pruebas de funcionamiento hepático, examen general de orina y tiempos de la coagulación, así como los marcadores tumorales (CA 19-9, CA-125, alfafetoproteína, antígeno carcinoembrionario y fracción beta de gonadotropina coriónica) estuvieron todos dentro de parámetros normales.

La tomografía axial computada (TAC) mostraba una imagen quística de 10 × 10 cm aproximadamente con desplazamiento de grandes vasos, colon transverso y asas de intestino delgado (**figura 1**).

Con los antecedentes previos se decidió efectuar la intervención quirúrgica previo consentimiento informado de la paciente, con diagnóstico preoperatorio de probable quiste de mesenterio.

Bajo anestesia general balanceada y con la paciente en decúbito dorsal se realizó una incisión media suprainfraumbilical hasta la cavidad donde se halló una tumoración de aspecto quístico de 15 × 10 cm en sus ejes mayores (**figuras 2 y 3**) que desplazaba la porción infrarenal de aorta abdominal, adherida parcialmente a la aponeurosis de los músculos paravertebrales y dependiente de la raíz del mesenterio. Se realizó la escisión completa

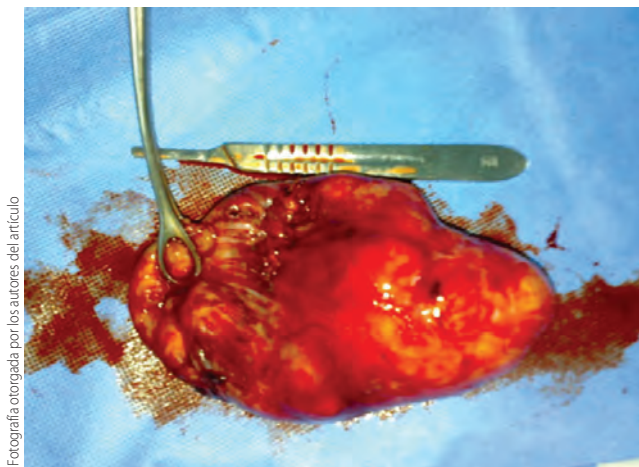


Figura 3. Pieza quirúrgica vista posterior.

del quiste y la ventana mesentérica se afrontó con material absorbible, se revisó el retroperitoneo, el epiplón y el resto de órganos intrabdominales sin encontrar inclusiones tumorales u otras alteraciones, colon en su totalidad e intestino delgado sin compromiso intestinal.

El reporte histopatológico indicó la presencia de un quiste seroso simple de mesenterio.

La evolución clínica posoperatoria fue adecuada y sin complicaciones, la paciente egresó del hospital al cuarto día de la cirugía y se realizó seguimiento posterior en la consulta externa sin evidencia de recidiva y asintomática.

DISCUSIÓN

Los quistes mesentéricos son patologías raras y las referencias bibliográficas aún continúan siendo pocas, son más frecuentes en edad pediátrica y su presentación clínica en adultos generalmente se presenta con dolores abdominales vagos y poco localizados o sólo con náuseas.

Su etiología aún se desconoce, pero varias teorías han atribuido su aparición a una degeneración de los ganglios linfáticos mesentéricos o tan solo al efecto de una anomalía congénita.

El tratamiento definitivo lo constituye generalmente la escisión quirúrgica, preferentemente mediante la enucleación.

La marsupialización, el drenaje interno o la aspiración no son lo óptimo y casi siempre requieren de una segunda intervención por recurrencia. ●

Los quistes mesentéricos son patologías raras y las referencias bibliográficas aún continúan siendo pocas, son más frecuentes en edad pediátrica y su presentación clínica en adultos generalmente se presenta con dolores abdominales vagos y poco localizados o sólo con náuseas.

El tratamiento definitivo lo constituye generalmente la escisión quirúrgica, preferentemente mediante la enucleación.

La marsupialización, el drenaje interno o la aspiración no son lo óptimo y casi siempre requieren de una segunda intervención por recurrencia.

REFERENCIAS BIBLIOGRÁFICAS

1. Braquehage J. Des Kystes du mesentery. Arch Gen. 1892; 170:291.
2. Tillauz PJ. Cyste duu mesentere un home: Ablation par la gastromie: quersion. Revue de Therapeutiques Medico Chirurgicale Paris. 1880;47:479.
3. Liew Sc, Glenn DC, Storey DW. Mesenteric cyst. Aust N Z J Surg. 1994;64:741-4.
4. Kosir MA, Sonnino RE, Gauderer MWL. Pediatric abdominal lymphangiomas: a plea for early recognition. J Ped Surg. 1991;26:1309.
5. Mennecier D, et al. Mesenteric Cystic Lymphangioma. Presse Med. 1999;28(12):629-31.
6. Takiff H, Calabria R, Yin L, Stabile BE. Mesenteric Cyst and intrabdominal cystic lymphangiomas. Arch surg. 1985; 120:1266.
7. Maingot, Oscar J Hines, Stanley W Ashley. operaciones abdominales. 10a edición, tomo 1, cap. 20. p 657.
8. Ros PR, Olmsted WW, et al. Mesenteric and omental cysts: Histologic classification with imaging correlation. Radiology. 164:327,1987.
9. Schwarts, Brucinardi, Robert L Bell, Neal E Seymour, principios de cirugía. 8a edición, Vol. II, cap 34. p.1324.
10. Shamiyeh A, Rieger R, Schrenk P, et al. Role of laparoscopic surgery in treatment of mesenteric cysts. Surg endosc. 1999;13:937.