

# Uso de ASA subaponeurótica de acceso biliar para la dilatación endoscópica percutánea de estenosis de hepaticoyeyunoanastomosis

Ivette Santillán-Lomelí\*, Adolfo Cuendis-Velázquez, Orlando Bada-Yllán, Andrés Felipe Rodríguez-Parra, Roberto Delano-Alonso, José de Jesús Herrera-Esquivel, Mucio Moreno-Portillo, Carlos Valenzuela-Salazar, Jaime Alberto González-Angulo

División de Endoscopia Gastrointestinal, Hospital General Dr. "Manuel Gea González" Ciudad de México, México

## Resumen

La construcción de una hepaticoyeyunoanastomosis es un método quirúrgico de bypass frecuentemente realizado para la resolución de condiciones patológicas de los conductos biliares extrahepáticos, la cual permite el drenaje biliar hacia el intestino delgado. (1,2) Existen varias complicaciones que se pueden presentar asociadas a estas técnicas como son la fuga biliar y fístula biliar (complicaciones tempranas); dentro de las complicaciones a largo plazo de este tipo de anastomosis se encuentra la estenosis, la cual puede llevar a múltiples hospitalizaciones y procedimientos para su resolución. (3,4) Anteriormente el gran problema de las estenosis posteriores a derivaciones biliodigestivas era que ameritaban varias cirugías mayores para su manejo. Por lo cual, la posibilidad de desarrollar un procedimiento que permitiera intervenciones terapéuticas repetidas sin la necesidad de someter al paciente a este tipo de procedimientos mayores ha sido, cada vez más necesario. (5) Este nuevo abordaje que se ha implementado ya en 82 casos de reconstrucción de vía biliar por mínima invasión en nuestro hospital, permitió en los siguientes casos que presentaron estenosis postquirúrgica, una ruta de acceso simple hacia la vía biliar, a través del cual se puede realizar terapéutica endoscópica. Primer caso paciente 27 años con lesión de vía biliar Strasberg E4, se realiza hepaticoyeyunoanastomosis con asa subaponeurótica con formación de neoconfluencia y a los 18 meses postquirúrgicos se detecta ictericia asintomática y dilatación de vía biliar por colangiorresonancia. A través de asa subaponeurótica se realiza dilatación endoscópica con éxito. Sin embargo, a los 20 meses posteriores a la dilatación presenta nuevamente ictericia por lo que se realiza segunda dilatación endoscópica con éxito. Segundo caso paciente de 51 años con diagnóstico de lesión de vía biliar Strasberg E3 se realiza hepaticoyeyunoanastomosis con asa subaponeurótica. Durante su seguimiento postquirúrgico presente ictericia asintomática a los 24 meses y se evidencia dilatación de vía biliar por colangiorresonancia. Se realiza dilatación endoscópica a través de asa subaponeurótica con éxito. Ha permanecido en vigilancia por 36 meses sin recidiva. La técnica de hepaticoyeyunoanastomosis con asa subaponeurótica permite el fácil acceso y por mínima invasión a anastomosis biliodigestiva para su rehabilitación en caso de estenosis.

**Palabras clave:** Dilatación. Endoscopia. Estenosis. Hepaticoyeyunoanastomosis.

## Summary

The construction of an hepaticoyejunostomy is a surgical method of bypass used for the resolution of pathological conditions of the extrahepatic bile ducts, which allows biliary drainage into the small intestine. (1,2) There are several complications

### Autor de correspondencia:

Ivette Santillán-Lomelí  
E-mail: ivette.s.lomeli@gmail.com

Fecha de recepción: 02-08-2019

Fecha de aceptación: 16-08-2019

DOI: 10.24875/END.M19000052

Endoscopia. 2019;31(Supl 2):65-71

www.endoscopia-ameg.com

0188-9893/© 2019. Asociación Mexicana de Endoscopia Gastrointestinal, publicado por Permanyer México SA de CV, todos los derechos reservados.

*that can occur in this technique, such as bile leak and biliary fistula (early complications); one of the long-term complications, is stenosis, which can lead to multiple hospitalizations and major procedures for its resolution. (3,4) Previously, the great problem of stenosis after biliodigestive bypasses was that several major surgeries were needed to manage it. Therefore, it is increasingly necessary to develop new techniques with less morbidity. (5) This new approach has already been implemented in 82 cases of biliary reconstruction, through an access loop direct to the bile duct, through which endoscopic therapy can be performed. First patient case, 27 years old with Strasberg E4 biliary lesion, hepaticojejunostomy was performed with subaponeurotic loop and formation of neoconfluence, 18 months after surgery, asymptomatic jaundice and bile duct dilatation were detected by cholangioresonance. A successful endoscopic dilation was performed through it. However, at 20 months after the dilation it occurs again. It was necessary to perform another endoscopic dilation through the subaponeurotic loop, being a successful treatment after 20 months follow up. Second patient case, a 51 year old patient with Strasberg E3 biliary lesion, we performed hepaticojejunostomy with subaponeurotic loop. During postoperative follow-up, asymptomatic jaundice was documented at 24 months and dilatation of the biliary tract by cholangioresonance was evidenced. An endoscopic dilation was performed through the subaponeurotic loop with success. He has remained under surveillance for 36 months without recurrence. The technique of hepaticojejunostomy with a subaponeurotic loop, allows easy access and minimal invasive procedures to the biliodigestive anastomosis for its rehabilitation in case of stenosis.*

**Key words:** *Dilation. Endoscopy. Stenosis. Hepaticojejunostomy.*

## Introducción

La hepático-yeyuno anastomosis en “Y” de Roux es el procedimiento de elección demostrado por varios estudios para la reconstrucción biliar posterior a una lesión biliar, ya que es segura, con baja morbilidad y resultados durables a largo plazo, sin embargo hay condiciones postoperatorias que aún son inevitables como la litiasis intrahepática, colangitis por reflujo y la estenosis de la anastomosis. La incidencia de estenosis tiene una tasa 6.87% a los 2-13 años de seguimiento y una prevalencia de hasta el 25% y se acompaña de varias complicaciones significativas como: cirrosis biliar, hipertensión portal, falla hepática y colangitis recurrente. (6)

Las opciones de manejo son la instrumentación percutánea a través de radiología intervencionista, a través de enteroscopia y el manejo quirúrgico. (6) En nuestro grupo, con una serie actual de 82 reconstrucciones de lesión biliar por mínima invasión, rutinariamente el asa ciega biliar es pexiada subaponeurótica en región subxifoidea, como una opción más de acceso percutáneo endoscópico para la instrumentación de la hepatico-yeyunostomía en caso necesario.

## Objetivo

Presentar nuestra experiencia con el asa de acceso biliar subaponeurótica como opción de tratamiento para estenosis de una hepático-yeyuno anastomosis en pacientes con antecedente de reconstrucción de vía biliar.

## Material y métodos

Desde 2015 se han intervenido 82 pacientes de reconstrucción de vía biliar por mínima invasión (laparoscópica/robótica), en los cuales, se ha dejado el asa ciega biliar de la hepaticoyeyunoanastomosis pexiada en región subxifoidea de forma subaponeurótica. De estos 82 pacientes quienes han permanecido en vigilancia postquirúrgica hasta el día de hoy, sólo 2 pacientes han presentado complicación de estenosis de la anastomosis realizada. A continuación se presentan los casos en los cuales se accede por vía endoscópica percutánea a través de asa subaponeurótica para el tratamiento de esta complicación.

## Resultados

### Primer caso

Paciente femenino de 27 años sin antecedentes de importancia, Originaria y residente de Hidalgo, con diagnóstico de lesión de vía biliar Strasberg E4 con lesión vascular asociada, fue referida y operada en este hospital en postquirúrgico inmediato realizando el 08.06.2013 derivación biliodigestiva tipo Hepp Couinaud con formación de neoconfluencia; se egresa por buena evolución postquirúrgica. Se presentó a su cita programada de seguimiento de los 18 meses postquirúrgicos con ictericia asintomática, con laboratorios del (18.09.2014): LEUCOCITOS 5.9, hB 12, Hto 12.10, plaquetas 393, gluc 98, BT 5.17, BD 3.42, BI 1.75, ALT 133, AST 109, GGT 474, FA 610, DHL 122. Se decide

realizar colangiorrresonancia la cual reporta dilatación proximal a la hepático-yeyuno anastomosis. (Fig 1, 2) Se realizó dilatación endoscópica hidroneumática exitosa hasta 15mm por cada hepático a través de asa de acceso biliar subaponeurótica cursando con buena evolución y normalización de pruebas de función hepáticas. (Fig 3.)

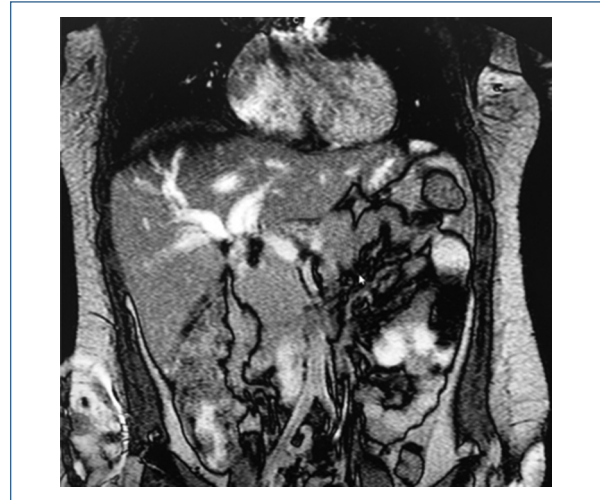
El 10.03.2017, (20 meses posteriores a la dilatación) reingresa por presentar de nuevo ictericia asintomática por lo que se sometió a segunda sesión de dilatación exitosa, 18 meses postdilatación con adecuada evolución y sin evidencia de efectos adversos con últimos laboratorios del (19.03.18) Hb 14, plaquetas 256, leucocitos 5.19, Hto 40.2, proteínas totales 7.7, albúmina 4.1, BT 0.51, BD 0.31, BI 0.20, AST 36, ALT 83, FA 324, GGT 381, GLUC 88.

## Segundo caso

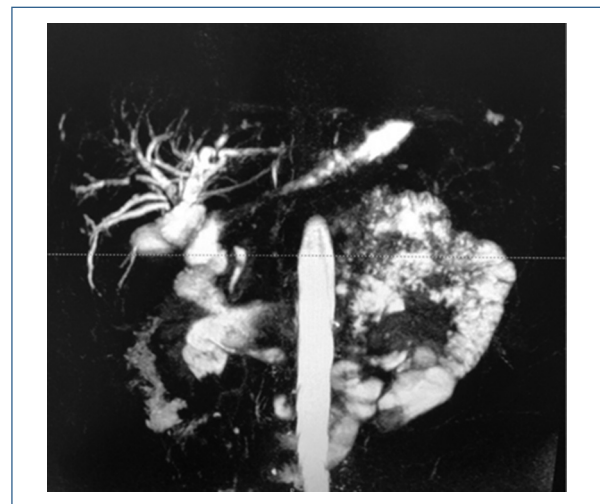
Paciente femenino de 51 años sin antecedentes de importancia con diagnóstico de lesión de vía biliar Strasberg E3 posterior a colecistectomía abierta, originaria y residente de Cuautla Morelos, referida de su Hospital General. Se protocoliza en nuestro Hospital y se realiza el 26.03.2014 derivación biliodigestiva tipo Hepaticoyeyunoanastomosis en Y de Roux. Presentó buena evolución por lo que es egresada al cuarto día. Se presentó a su seguimiento programado de 24 meses posoperatorios de hepático-yeyuno anastomosis con ictericia asintomática, con laboratorios del 28.04.2015 leucocitos 11.8, neutrófilos 94.3%, Hb 9.4, Hto 28.3, plaq 158mil, INR 1.13, Gluc 125, Creat 0.47, BT 2.7, BD 1.7 y BI 0.99, ALT 111, AST 62, GT 271, FA 349, DHL 106, CA 19-9 508.3. Se realizó colangiorrresonancia donde se observó dilatación proximal a la hepático-yeyuno anastomosis. (Fig 4.) Se sometió a dilatación endoscópica hidroneumática el 29.04.2015 a 18mm a través de asa de acceso biliar subaponeurótica cursando con buena evolución y normalización de pruebas de función hepáticas. (Fig 5 y 6) Hasta el momento con 36 meses posteriores a la dilatación con adecuada evolución. Y últimos laboratorios: leucos 6.2, Hb 13.8, Hto 42.1, plaq 248mil, BT 0.24, BD 0.08, BI 0.16, AST 30, ALT 53, GGT 81.

## Discusión

Las intervenciones terapéuticas de mínima invasión para la estenosis buscan proveer descompresión biliar de larga duración con opciones que incluyen CPRE



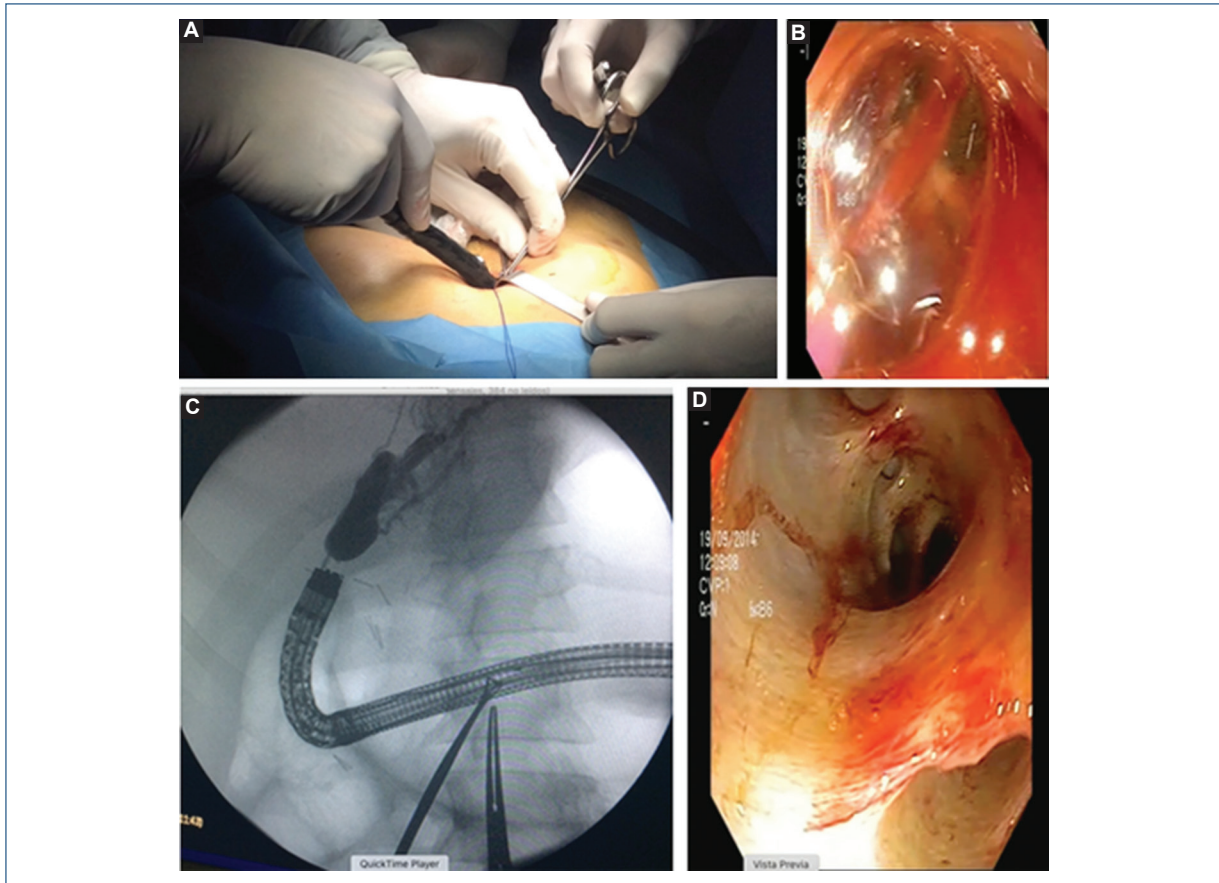
**Figura 1.** Colangiorrresonancia con evidencia de estenosis a los 18 meses postquirúrgicos de Hepaticoyeyunoanastomosis.



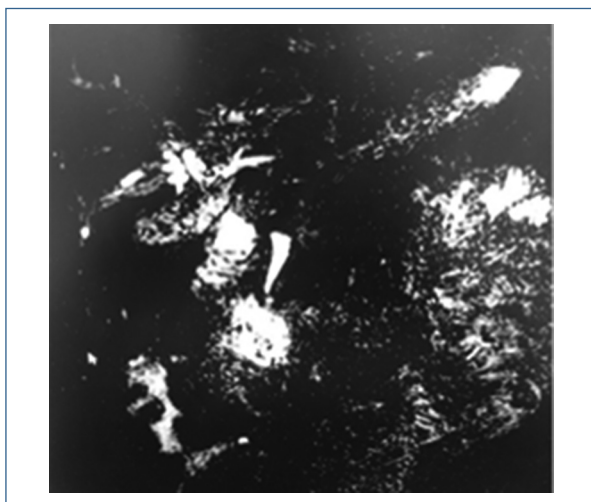
**Figura 2.** Colangiorrresonancia con evidencia de estenosis a los 20 meses post dilatación endoscópica.

(Colangiopancreatografía Retrógrada Endoscópica), endoscopia y técnicas de abordaje percutáneo. (6)

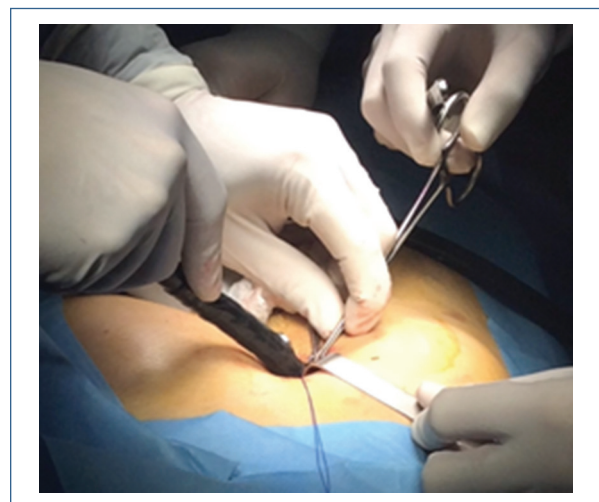
En 1984 en la Escuela de Medicina de la Universidad de Miami en colaboración con el Hospital de Administración de Veteranos, Duane Hutson y Edward Russell describen una técnica para acceder de una forma simple a la vía biliar en este tipo de pacientes a través de una yeyunostomía cutánea usando el asa próxima de la Y de Roux, llamándose Asa de "Hutson-Russell". Este conducto podía ser utilizado para dilatación de estenosis, colocación de stents, o extracción de litos. En este procedimiento el estoma se colocaba de forma subcutánea o bien en la pared



**Figura 3.** A) Anestesia local para localizar asa subaponeurótica. B) Introducción de balón de dilatación para tratamiento de anastomosis. C) Anatomía de anastomosis a través de fluoroscopia por endoscopia. D) Resultado de adecuada visualización de vía biliar posterior a dilatación de anastomosis.



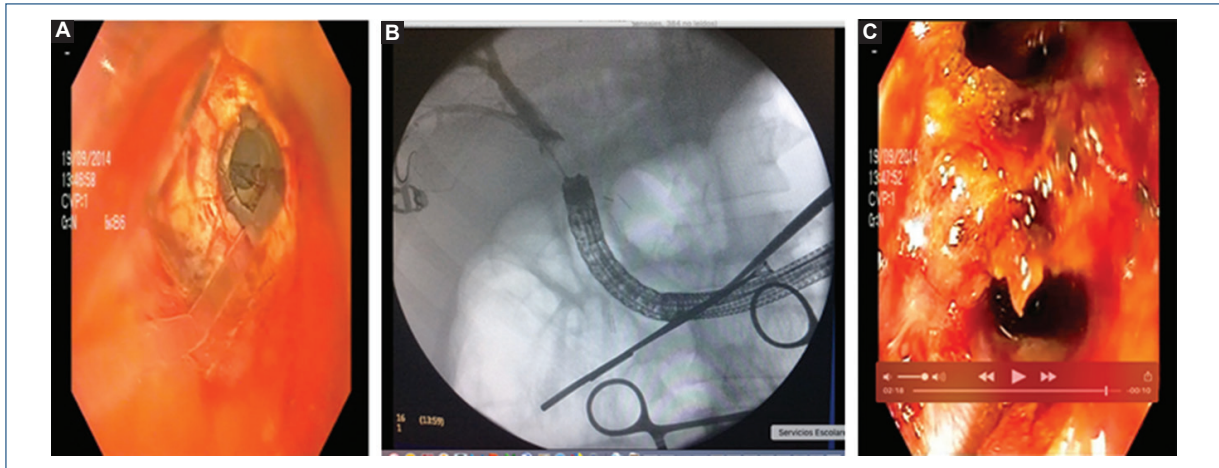
**Figura 4.** Colangiografía por resonancia magnética que evidencia estenosis de derivación biliodigestiva.



**Figura 5.** Introducción de endoscopio a asa subaponeurótica.

anterior del abdomen, de tal forma que utilizando anestesia local se pudiera realizar una incisión pequeña y a través de dispositivos apropiados se podría

tener acceso a la anastomosis para su dilatación o extracción de litos. Sin embargo, los pacientes debían vivir con un estoma permanente para este fin. (5,6)



**Figure 6.** A) Visión previa a dilatación de estenosis de anastomosis. B) Valoración de anatomía a través de fluoroscopia asistida por endoscopia. C) Visualización de confluencia posterior a dilatación de estenosis de anastomosis.

Debido a su seguridad, eficacia y naturaleza menos disruptiva, la CPRE se ha convertido en una opción terapéutica de primera línea para la mayoría de los casos de obstrucción biliar, sin embargo, éste estudio se vuelve mucho más complejo cuando se trata de realizarlo con anatomía alterada posterior a una cirugía de derivación biliodigestiva. El uso de colonoscopio y los enteroscopios asistidos por dispositivos (balón único, doble y doble balón corto) combinado con endoscopistas entrenados y con experiencia ha permitido utilizar esta técnica para dar manejo a este tipo de estenosis. (7)

En su estudio Klanicka (2013) habla sobre la enteroscopia con balón único para el diagnóstico y colangiografía retrógrada endoscópica en pacientes con hepaticoyeyuno en Y de Roux. Evaluaron 15 pacientes con datos de obstrucción biliar a quienes realizaron enteroscopia con balón único con procedimientos terapéuticos que incluyeron: dilatación con balón, extracción de litos, colocación de stent biliar, retiro y recambio de stents. El tiempo promedio de la enteroscopia fue de 72 min, el procedimiento más largo fue de 110 min y el más corto de 34 min. No tuvieron complicaciones. Concluyen que este método es más demandante que el procedimiento endoscópico estándar CPRE debido a anatomía alterada. Sin embargo, es efectivo, seguro, y amplía las posibilidades de resolución de patología biliar. (1,7,8)

Se han utilizado varias técnicas para lograr este tipo de CPRE en pacientes con hepaticoyeyunoanastomosis, desde el duodenoscopio hasta colonoscopios pediátricos, sin embargo, los resultados no han sido muy satisfactorios. En el 2001, Yamamoto et al. reportaron

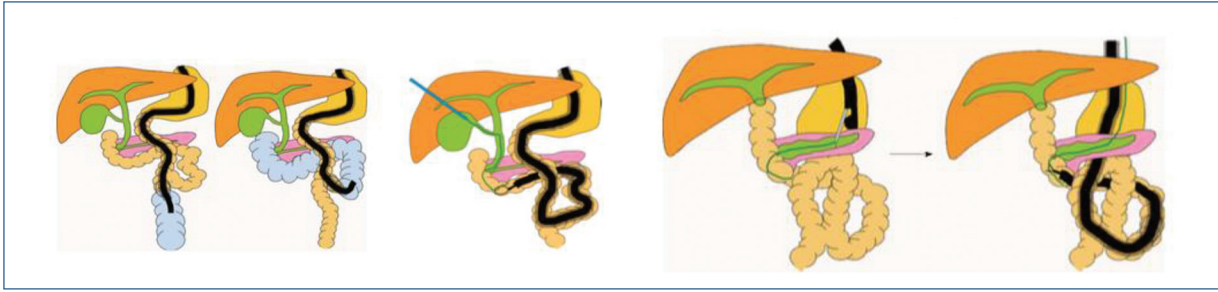el uso efectivo de un enteroscopio de doble balón (EDB) para el procedimiento de diagnóstico y tratamiento de pequeñas lesiones intestinales. En 2005, Haruta et al, reporta la primer CPRE asistida por (EDB) usada para tratar una estenosis de anastomosis en paciente con reconstrucción biliar tipo coledocoyeyunoanastomosis en Y de Roux posterior a un trasplante hepático. Recientemente el enteroscopio corto de doble balón y los enteroscopios de balón únicos han sido desarrollados para realizar CPRE en pacientes con anatomía gastrointestinal alterada quirúrgicamente. (9) A continuación nombramos las principales razones del por qué es un reto realizar CPRE en estos pacientes.

Retos de CPRE en pacientes con Anatomía Gastrointestinal Alterada.

El primer reto es acceder al ámpula de Vater o bien a la anastomosis bilioentérica. El grado de dificultad difiere dependiendo del tipo de reconstrucción Las razones de la dificultad son:

1. Un endoscopio convencional no alcanza a llegar al extremo ciego del asa debido a la longitud del asa aferente.
2. El paso del endoscopio puede ser obstruido por adherencias postquirúrgicas o pliegues intestinales muy agudos en el intestino reconstruido.
3. Porque el intestino reconstruido es como un laberinto y es difícil identificar el asa aferente que lleva al extremo ciego. (Fig. 7).

El segundo reto es canular el ámpula de Vater o la anastomosis bilioentérica. Una vez llegando al extremo ciego hay que canularla de forma satisfactoria y esto puede llegar a ser complicado por la posición de la anastomosis o bien por una estenosis severa.



**Figure 7.** Ejemplos de la dificultad para canular la vía biliar con anatomía gastrointestinal alterada. (7)

El tercer reto es los procedimientos terapéuticos. Desde la introducción del enteroscopia con balón, el éxito de la inserción hasta el asa ciega ha llegado hasta un 80%. Sin embargo, inicialmente los enteroscopios con balón medían 200cm con un canal de trabajo de 2.8mm. La mayoría de los dispositivos de CPRE eran demasiado pequeños como para poder ser usados. El advenimiento de los EDB cortos, permitió que los dispositivos de CPRE convencionales se puedan utilizar, sin embargo, algunos materiales como dispositivos con guía y algunos stents están limitados por su diámetro para su uso. (9).

A pesar de estos retos, varias técnicas se han propuesto para lograr realizar estos estudios en pacientes con anatomía alterada. Hatanaka (2015) comenta el uso de un endoscopio con doble balón para realizar CPRE en paciente con Y de Roux, donde utiliza un método de inyección intraluminal de índigo Carmina, en ambas asas (aférente y eférente) y se logró identificar la aférente cuando tenía menor paso de índigo Carmina, facilitando así el paso del endoscopio al asa correcta. (1,10)

Existe otra opción para la dilatación de las estenosis de hepaticoyeyunoanastomosis y es a través de dilatación percutánea transhepática con balón. Lee A.Y. (2012) evaluó la eficacia de éste método en 32 pacientes que desarrollaron estenosis posterior a ser operados de derivación biliodigestiva por lesiones de vía biliar post-colecistectomía. En 21 de éstos 32 pacientes fue clínicamente exitoso el manejo percutáneo (66%). La estenosis recurrió en 1 de los 21 pacientes (5%) posterior a 13 años de seguimiento. Los pacientes que no lograron manejarse con dilatación con balón percutáneo, requirieron.

Procedimientos más invasivos y se les dejó un catéter biliar por un periodo más largo (8.8 vs 2 meses;  $p=0.02$ ) que los pacientes que se pudo resolver su estenosis con manejo percutáneo. No se encontraron diferencias en el número de dilataciones por balón

realizadas ( $p=0.17$ ) o en el diámetro máximo del balón usado ( $p=0.09$ ) para pacientes con dilatación percutánea exitosa y no exitosa. Concluyen que éste abordaje puede resultar de larga duración en pacientes con anastomosis bilioentéricas por lo cual debe ser considerado como una opción más. (11)

Existen pocos estudios donde se evalúe el uso de un asa hepaticoyeyunal de acceso biliar para el manejo de complicaciones como hepatolitiasis y estenosis. Mohamed I.K. (2014) comenta en su estudio el rol que juega un asa de Hutson- Russell subcutánea. El objetivo en su estudio fue evaluar el resultado del uso de esta asa en el manejo de litos intrahepáticos. Evaluaron 42 pacientes con litiasis intrahepática los cuales fueron sometidos a tratamiento quirúrgico donde se realizó la construcción de un asa de acceso hepaticoyeyunal subcutánea. Encontraron que los litos se encontraban confinados principalmente en el lóbulo izquierdo en 25 pacientes, en el derecho en 3 pacientes y bilobar en 14 pacientes. Además, observaron que en 33 pacientes la litiasis intrahepática se asoció a litiasis extrahepática y que 22 pacientes además tenían también estenosis ductales intrahepáticas. El tiempo de la cirugía en promedio fue de 4.9hrs y la pérdida sanguínea fue de 440ml aproximadamente. El tiempo de estancia intrahospitalaria fue de 10 días en promedio. La complicación postquirúrgica más frecuente fue la infección de sitio quirúrgico y no se observó ninguna complicación atribuible a la construcción del asa subcutánea hepaticoyeyunal. Esta asa fue usada.

Posteriormente para obtener acceso al árbol biliar en 28 pacientes que presentaron litos residuales o recurrentes. Realizaron un total de 55 procedimientos donde se obtuvo acceso al árbol biliar de manera exitosa y además se logró satisfactoriamente extraer litos en 21 de 28 pacientes con litos residuales o recurrentes. En los 7 pacientes restantes se logró acceso con extracción parcial de litos. Estos autores concluyen que esta asa subcutánea tiene la ventaja de proporcionar

un acceso exitoso para el manejo de los litos intrahepáticos con mínima morbilidad. (12)

Posterior a la descripción de las posibilidades terapéuticas para lograr el acceso a la anastomosis biliodigestiva, podemos observar que el manejo de la complicación postquirúrgica tardía como la estenosis es un punto que puede derivar en mucha morbilidad. Los pacientes con esta variación anatómica presentan muchas dificultades para su atención generalmente siendo necesario su traslado a hospitales de tercer nivel e incluso llegando a la necesidad de procedimientos como cirugía mayor para su resolución.

La posibilidad de desarrollar una técnica que permita intervenciones terapéuticas repetidas sin la necesidad de someter al paciente a procedimientos mayores se ha ido volviendo cada vez más necesario. El uso de un asa subaponeurótica ciega en región subxifoidea como una opción de acceso percutáneo endoscópico para la instrumentación, es una herramienta que proponemos para los pacientes con hepaticoyeyunoanastomosis y estenosis donde una de las principales ventajas es su acceso con uso de anestesia local. Esta modificación es mínima ya que se respeta el abordaje, la técnica original, y no aumenta riesgos en los pacientes.

## Conclusión y recomendaciones

El asa de acceso biliar subaponeurótica podría ser una opción factible en el tratamiento de las estenosis de la hepaticoyeyuno anastomosis, ya que puede presentar ciertas ventajas como el no ocasionar síntomas ni efectos adversos en los pacientes, además de realizarse con uso de anestesia local. En nuestros dos

casos se observó un aumento importante en el éxito de tratamiento de una estenosis de la anastomosis bilioentérica, dado el amplio armamento endoscópico que para este fin se dispone, además de que resultó un abordaje sencillo que facilitó por mucho el éxito terapéutico contra la enteroscopia, y se evitó la morbilidad a la punción e instrumentación transhepática.

## Referencias

1. Kianicka B., Lata J., Novotny I., Dite P., Vanicek J. Single balloon enteroscopy for endoscopic retrograde cholangiography in patients with Roux on Y hepaticojejuno anastomosis. *World J Gastroenterol* 2013;19(44): 8047-8055.
2. Lechaux J-P, Lechaux D. Anastomosis biliodigestivas en la litiasis biliar. *EMC* 2008. Elsevier Masson. E-40-940.
3. Kadaba RS., Bowers KA, Khorsandi S., Hutchins RR., Abraham AT. et al. Complications of biliary-enteric anastomoses. *Ann R Coll Surg Engl* 2017; 99: 210-215.
4. Dimou F, Adhikari D., Mehta H.B., Olino K., Riall T.S., et al. Incidence of Hepaticojejunostomy Stricture Following Hepaticojejunostomy. *Surgery* 2016; 160(3): 691-698.
5. Hutson D.G, Russell E., Schiff E, Levi J.J, Jeffers L. et al. Balloon Dilatation of Biliary Strictures Through a Choledochojejuno-Cutaneous Fistula. *Ann Surg* 1984: 637-646.
6. Yang Y., Zhang C., Wu P., Ma Y., Li J. et al. Choledochoscopic high frequency needle-knife electrotomy for treatment of anastomotic strictures after Roux en Y hepaticojejunostomy. *BMC Gastroenterology* 2016; 16:54.
7. Visrodia KH, Tabibian JH, Baron T.H. Endoscopic management of benign biliary strictures. *World J Gastrointest Endosc* 2015; 7(11): 1003-1013.
8. Mizukawa S., Tsutsumi K., Kato H., Muro S., Akimoto Y., et al. Endoscopic balloon dilation for benign hepaticojejunostomy anastomotic stricture using short double-balloon enteroscopy in patients with a prior Whipple's procedure: a retrospective study. *BMC Gastroenterology* 2018; 18:14: 8047-8055.
9. Yamauchi H., Kida M., Imaizumi H., Okuwaki K., Miyazawa S., et al., Innovations and Techniques for balloon-enteroscope-assisted endoscopic retrograde cholangiopancreatography in patients with altered gastrointestinal anatomy. *World J Gastroenterol* 2015; 21 (21): 6460-6469.
10. Hatanaka H., Yano T., Tamada K. Tips and tricks of double-balloon endoscopic retrograde cholangiopancreatography. *J Hepatobiliary Pancreat Sci* 2015; (22): E28-E34.
11. Lee A.Y., Gregorius J., Kerlan R.K., Gordon R.L., Fidelman N. Percutaneous Transhepatic Balloon Dilation of Biliary-Enteric Anastomotic Strictures after Surgical Repair of Iatrogenic Bile Duct Injuries. *PLoS ONE* 2012; 7 (10) e46478.
12. Kassem M.I, Sorour M.A., Ghazal A.H., El-Haddad H.M., El-Riwini M.T. et al. The role of subcutaneous hepaticojejunal access loop. A prospective cohort study. *International Journal of Surgery* 2014; 886-892.