

# Absceso hepático amebiano de localización poco frecuente

## *Amoebic liver abscess of rare location*

Roberto Antonio Alvarado Hernández,\* Gerardo de Jesús Mayorga Lira†

### Palabras clave:

absceso hepático,  
drenaje, laparotomía.

### Keywords:

*liver abscess,  
drainage, laparotomy.*

### RESUMEN

Se trata de paciente masculino de 38 de edad, el cual es valorado en el servicio de urgencias por dolor abdominal, sin antecedentes de relevancia, inicia padecimiento actual con dolor en epigastrio, irradiado a flanco derecho, agravado con la ingesta de alimentos. Se realiza una tomografía computarizada, la cual mostró una importante cantidad de líquido en el espacio pleural izquierdo que condicionó una atelectasia pasiva del lóbulo inferior, se detecta en el hígado una lesión con densidad heterogénea, además de incremento del lóbulo hepático izquierdo. Se procede al drenaje de la lesión encontrando un absceso hepático roto a cavidad peritoneal, se obtienen cerca de tres litros de líquido purulento hemático con aspecto de “pasta de anchoas”. Se realiza estudio citológico y citológico del líquido drenado, aislando *Entamoeba histolytica*.

### ABSTRACT

38-year-old male patient who is evaluated in the emergency department for abdominal pain, without relevant medical history, beginning his issue with pain in the epigastrium, radiating to the right flank, aggravated by food intake, a computed tomography scan is performed showed a significant amount of fluid in the left pleural space that conditioned passive atelectasis, also finding in the liver a lesion with heterogeneous density in addition to an increase in the left liver lobe, the lesion is drained, finding a ruptured liver abscess to the peritoneal cavity, obtaining about 3 liters of purulent fluid with the appearance of “anchovy paste”, a cytological and cytochemical study of the drained fluid is carried out, isolating *Entamoeba histolytica*.

## INTRODUCCIÓN

La infección por *E. histolytica* es altamente endémica y muy común en nuestro medio,<sup>1-3</sup> por lo regular se asocia a condiciones sanitarias de poca calidad, un gran porcentaje de las personas contagiadas son portadores,<sup>4,5</sup> por lo que debe sospecharse en pacientes que presentan dolor en el cuadrante superior derecho del abdomen, fiebre, hepatomegalia y absceso hepático.<sup>1,6,7</sup>

*E. histolytica* recibe su nombre por el efecto lítico que ocasiona a las células circundantes.<sup>2,8</sup> Bajo microscopía electrónica de barrido se ha demostrado que los principales organelos involucrados en la respuesta patológica es la lisis de los núcleos y citoplasma,<sup>6</sup> la ameba

se une a las células del hospedero a través de enlaces galactosa lectina, en las fases iniciales la invasión tisular es ocasionada por la acción de proteasas procedentes de los trofozoitos, las cuales degradan la fibronectina y laminina, componentes de la matriz extracelular desencadenando una respuesta inmunitaria innata. La lisis de la célula se da por la formación de amebaporos creados por la acción de fosfolipasas, este ciclo es el que terminará en la formación de un absceso.<sup>2,8,9</sup>

Es común en todos los grupos de edad, es ligeramente más frecuente en hombres de entre 20-40 años, predominante en países con clima tropical.<sup>1,4,5</sup> Se piensa que la predominancia de género está asociada al consumo de alcohol, ya que éste desencadena una disfunción de

\* Residente cuarto año, cirugía general.  
† Jefe de médicos internos de pregrado.

Hospital Universitario “Dr. Joaquín del Valle Sánchez”, Torreón, Coahuila.

Recibido: 30/03/2021  
Aceptado: 23/12/2022



Citar como: Alvarado HRA, Mayorga LGJ. Absceso hepático amebiano de localización poco frecuente. Cir Gen. 2022; 44 (2): 77-82. <https://dx.doi.org/10.35366/109716>

las células de Kupffer así como una respuesta celular y humoral inadecuada.<sup>10</sup>

La clínica suele aparecer cuatro meses después de estar expuesto en una zona endémica,<sup>4,5</sup> y variar con la severidad del cuadro y la localización del absceso. Es común que en abscesos del lóbulo derecho haya fiebre de inicio súbito, que se acompaña de escalofríos, sudoración de predominio nocturno, así como dolor constante e intenso en hipocondrio derecho que se irradia a la región escapular y deltoidea derecha,<sup>7</sup> que se agrava con la tos, mientras que en los abscesos del lóbulo izquierdo es frecuente que los pacientes refieran epigastralgia que se irradia a la región deltoidea izquierda.<sup>10</sup> Aproximadamente 30% de los pacientes desarrollan tos no productiva, anorexia, náuseas, vómito, diarrea y pérdida de peso.<sup>1</sup> En ambos casos la hepatomegalia y el dolor a la palpación del hipocondrio son muy comunes, por el contrario la ictericia se observa en menos de 10%. Las lesiones del lóbulo izquierdo representan sólo 35% con un peor pronóstico<sup>1,7,10</sup> y una amplia tasa de complicaciones por su extensión extrahepática. El peritoneo, los grandes vasos, el pericardio, la pleura, el árbol bronquial y los pulmones son los más afectados.<sup>10</sup>

Casi la totalidad de los pacientes presentan leucocitosis y se estima que aproximadamente 5% de los casos desarrollaron reacciones leucemoides,<sup>1</sup> la fosfatasa alcalina se encuentra elevada en más de 50% de los pacientes y se considera uno de los marcadores más fidedignos de absceso hepático.<sup>9</sup> La anemia leve se presenta en uno de cuatro de los pacientes,<sup>6</sup> y aproximadamente en un tercio de éstos se encuentra hiperbilirrubinemia, siendo poco común la elevación de las aminotransferasas e hipoalbuminemia.<sup>1,6</sup> Los anticuerpos antiameba suelen estar presentes en 90% de los pacientes alcanzando su pico máximo en el tercer mes y son detectables nueve meses posteriores a la resolución del absceso.<sup>4</sup> Se considera que las pruebas de hemaglutinación indirecta son las más sensibles y específicas con un corte considerado de 1:512, mientras que en zonas no endémicas 0es de 1:256.<sup>8</sup> El método de imagen de elección es la ultrasonografía, en la cual

se demuestran lesiones únicas, ocupantes de espacio con márgenes bien definidos, en la tomografía se observan lesiones hipointensas bien delimitadas, en la radiografía de tórax se puede apreciar elevación del hemidiafragma derecho, presencia de íleo y distribución anómala del gas.<sup>1,4,5,10</sup>

## PRESENTACIÓN DEL CASO

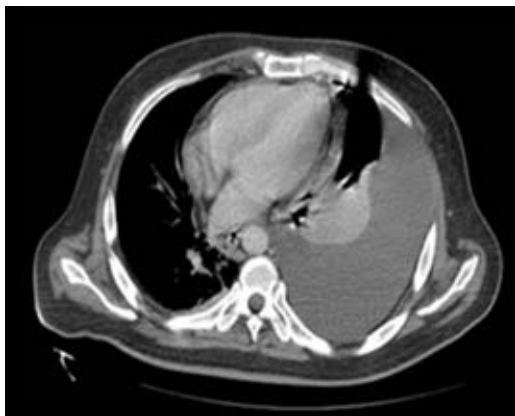
Se trata de paciente masculino de 38 años que ingresa al servicio de urgencias con el diagnóstico de dolor abdominal en estudio, a descartar obstrucción intestinal versus pancreatitis.

Como antecedentes de importancia refiere ser comerciante en venta de frutas y verduras, originario de la ciudad de Lerdo, Durango, México. Antecedente de tabaquismo, suspendido hace tres meses a razón de tres cigarrillos al día, negando antecedentes de enfermedades crónico-degenerativas y procedimientos quirúrgicos, hiporexia y pérdida de peso de dos meses de evolución, sin antecedente de disentería.

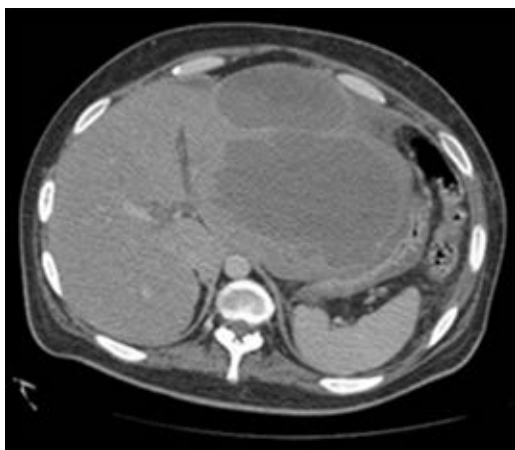
Paciente inicia padecimiento 15 días antes de su ingreso con la presencia de dolor abdominal tipo cólico urente de intensidad 7/10 localizado en epigastrio, irradiado a flanco derecho y mesogastrio, exacerbado con la ingesta de alimentos, manejado con paracetamol y omeprazol con atenuación leve del dolor. Se asocia a astenia, distensión abdominal, intolerancia a la vía oral, estreñimiento e hiporexia de tres días antes de su ingreso, sin presencia de fiebre.

A la exploración física a su ingreso se encontró consciente, Glasgow de 15 puntos, orientado, con marcha antiálgica en su ingreso, diaforético con palidez de piel y tegumentos, tórax con aumento en la frecuencia respiratoria y disminución en la saturación de O<sub>2</sub> a 90% al aire ambiente necesitando apoyo de oxígeno suplementario, hemitórax izquierdo hipo ventilado en su base así como disminución en las vibraciones vocales y matidez a la percusión, precordio rítmico con aumento en su frecuencia. Abdomen distendido, doloroso a la palpación superficial y profunda de forma generalizada, resistencia muscular y rebote positivo, peristalsis ausente, matidez a la percusión. Genitales con presencia de sonda

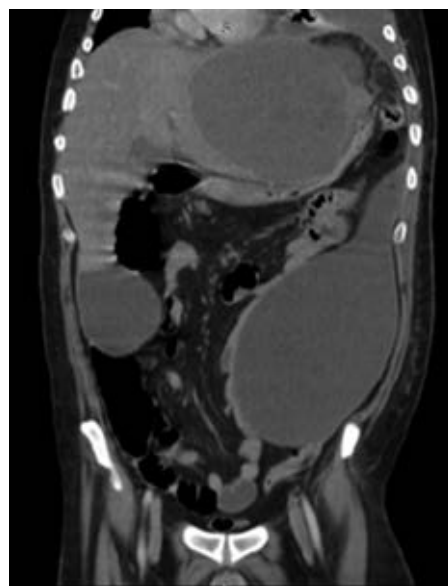
Foley, gasto con orina concentrada, tacto rectal con ámpula vacía. Al ingresar al nosocomio el paciente presentó laboratorios externos con leucocitosis de  $21,000 \text{ mm}^3$ , trombocitosis de 825,000, glucosa 230 mg/dl. Se le realizaron laboratorios al ingreso, los cuales reportaron hemoglobina (Hb) 11.7 g/dl, hematocrito (Hto) 37.6%, leucocitos (Leu)  $15.9 \text{ mm}^3$ , neutrófilos (Neu) 79%, bandas 2%, plaquetas. 858,000 mcl, glucosa 270 g/dl, Cr 0.4 mg/dl, electrolitos séricos con Na 130 mEq/l, Ca 7.8 mg/dl, P 4.6 mg/dl, Cl 89 mEq/l, K 4.9 mEq/l, para descartar el diagnóstico de pancreatitis se midieron las enzimas pancreáticas, las cuales reportaron



**Figura 1:** Tomografía axial computarizada sin contraste con importante derrame pleural izquierdo.



**Figura 2:** Tomografía axial computarizada sin contraste a nivel del bazo en la que se observa una imagen hipodensa, multilobulada.



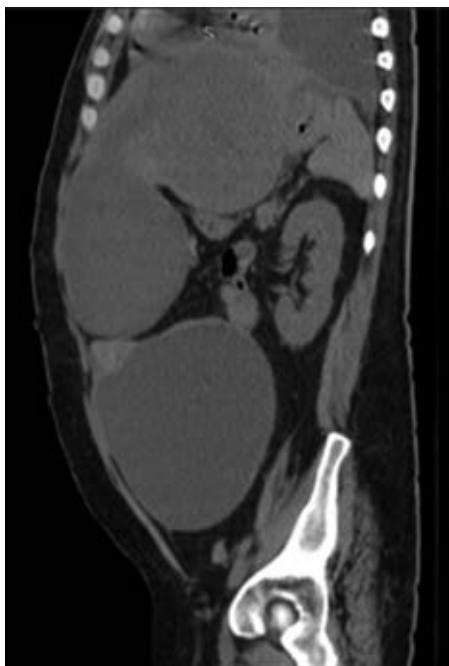
**Figura 3:** Tomografía axial computarizada en corte coronal que demuestra desplazamiento de estructuras además de lesión ocupativa de espacio en flanco izquierdo.

amilasa 33 y lipasa 36. Pruebas de función hepática con BT 7.3 mg/dl, BI 5.5 mg/dl, BD 1.8 mg/dl, albúmina 2.7 g/dl, TGO 43 U/l, TGP 28 U/l, GGT 225 U/l, FA 203 U/l, DHL 288 U/l gasometría arterial con pH 7.52,  $p\text{CO}_2$  41,  $p\text{O}_2$  72,  $\text{HCO}_3^-$  27.2 mmol/l, EB +3,  $\text{O}_2$  2 3 Sat 96%, lactato 1.59.

Estudio citoquímico de líquido pleural: color hemático, aspecto turbio, pH 6.9, glucosa 95, proteínas 3.2, albúmina 1.7, DHL 2,098; sedimento con incontables eritrocitos células epiteliales moderadas, bacterias abundantes, Leu 87.3, PMN 36, mononucleares 64, bacterias abundantes.

Se realizó una radiografía anteroposterior (AP) de tórax, en la cual se visualizó un derrame pleural izquierdo que cubría más de 50%. La tomografía computarizada mostró una importante cantidad de líquido en el espacio pleural izquierdo que condicionó una atelectasia pasiva del lóbulo inferior (Figura 1); el hígado se encontró con densidad heterogénea con incremento del lóbulo hepático izquierdo secundario a la presencia de una lesión heterogénea hipodensa con bordes lobulados, que muestra un reforzamiento periférico y de algunos septos internos, la cual abarca los

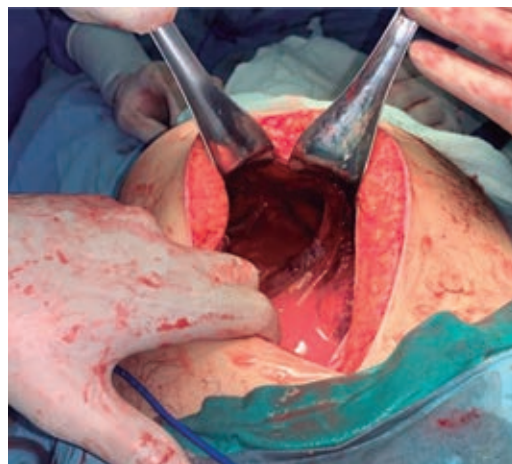
segmentos II, III, IVa y IVb midiendo aproximadamente  $20 \times 14.5 \times 12.5$  cm (Figura 2), condicionando desplazamiento posterior y compresión del estómago y del páncreas y desplazamiento caudal de las asas intestinales (Figuras 3 y 4). En el polo inferior del lóbulo hepático derecho adyacente al segmento IV se identifica una lesión de aspecto quístico homogéneo con reforzamiento periférico tras la administración de contraste intravenoso, midiendo en sus ejes mayores  $25 \times 27 \times 13$  cm. Como manejo inicial se le colocó una sonda Foley y sonda nasogástrica presentando gasto de características gástricas (30 ml). Se colocó un catéter central, verificado por radiografía. Se solicitaron estudios de imagen. Se le indicó ayuno, se inició fluidoterapia, antibioticoterapia con ceftriaxona y metronidazol, manejo del dolor, control glucémico y protector gástrico. Al visualizar la imagen del derrame pleural izquierdo, se decide realizar una toracocentesis, obteniendo exudado espeso de aspecto “chocolatoso”. Al momento de contar con la tomografía se inicia tratamiento quirúrgico urgente.



**Figura 4:** Tomografía axial computarizada en corte sagital donde se observa lesión ocupativa de espacio y desplazamiento de estructuras retroperitoneales.



**Figura 5:** Total de contenido aspirado de la cavidad abdominal.



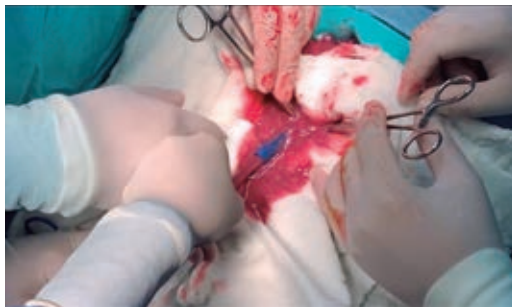
**Figura 6:** Imagen de cavidad abdominal donde se aprecia la cápsula del absceso roto y cúpula diafragmática.

Se coloca sonda endopleural izquierda obteniéndose gasto de características serosas en cantidad de un litro, Al realizar la cirugía se encuentra absceso hepático roto a cavidad peritoneal, obteniéndose cerca de tres litros de líquido purulento hemático con aspecto de “pasta de anchoas” (Figura 5). Se visualiza cápsula del absceso localizada en lóbulo hepático izquierdo segmentos 2, 3 y 4 de aproximadamente 10 cm de diámetro que se extiende hacia diafragma sin llegar a invadirlo

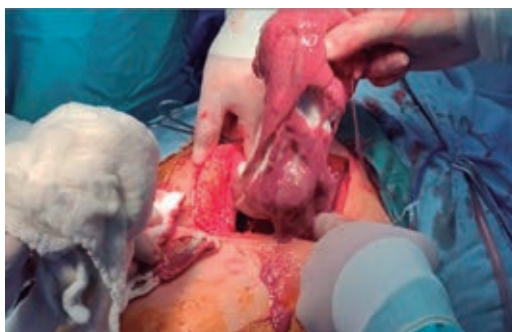(Figura 6). Se realiza lavado exhaustivo de cavidad peritoneal sin encontrar afección a órganos vecinos colocando drenaje saratoga dirigido a la cápsula del absceso y drenaje de Penrose dirigido a hueco pélvico (Figuras 5, 7 y 8).

### CONCLUSIONES

Si bien la amebiasis intestinal continúa siendo una enfermedad endémica, cuya prevalencia no está bien dilucidada en nuestro país<sup>3</sup> tanto por la baja notificación de los casos como por la gran cantidad de portadores asintomáticos,<sup>5</sup> la tasa de complicación de esta enfermedad con manifestaciones extra-intestinales es muy baja.<sup>1</sup> Es interesante la evolución de este paciente por presentar un absceso de gran tamaño en una ubicación poco frecuente,<sup>4</sup> lo que representa un reto quirúrgico por la gran cantidad de estructuras anatómicas involucradas.



**Figura 7:** Salida de material purulento al abrir cavidad peritoneal.



**Figura 8:** Extracción de material purulento de la cavidad abdominal.

Se logró un resultado satisfactorio después de un mes de tratamiento médico, seguimiento en consulta y rehabilitación posterior con una recuperación íntegra del paciente.

### AGRADECIMIENTOS

Agradecimiento especial al Servicio de Cirugía General del Hospital Universitario Torreón "Dr. Joaquín del Valle Sánchez", a sus residentes por involucrar a médicos internos de pregrado en la investigación y educación continua mostrando las virtudes del trabajo en equipo; al personal de consulta externa, quirófano y auxiliares así como al jefe de Servicio de Cirugía General de este hospital por su dedicación a la formación académica de sus residentes e internos.

### REFERENCIAS

1. Villalobos PJJ. Abscesos hepáticos. En: Valdovinos DMA, Olivera MMA, Torres VC, eds. Villalobos gastroenterología, Méndez Editores. 7a ed. 2020, pp. 555-563.
2. Brooks GF. Parasitología médica. En: Carroll KC, Butel JS, Morse SA, Mietzner TA, eds. Jawetz, Melnick y Adelberg. Microbiología Médica, McGraw-Hill. 27a Ed, 2016, 665-702.
3. Escandón RC, García MNT, Escobedo PJ, Hernández RJM, Olvera AJ, Cabral SJ. La amibiasis y el absceso hepático amebiano en México, un problema de salud pública de actualidad [Amebiasis and amebic liver abscess in Mexico: a present-day public health problem]. Rev Gastroenterol Mex. 1996; 61: 378-386.
4. Leder K, Weller FP, Ryan E, Bogorodskaya M. Extraintestinal *Entamoeba histolytica* amebiasis. UpToDate, Retrieved. 2020. Available in: <https://www.uptodate.com/contents/extraintestinal-entamoeba-histolytica-amebiasis/contributors>
5. Puebla CJG, Alday NMC, Peña RDH. Particularidades del absceso hepático amebiano en México: revisión de una cohorte de pacientes del Hospital General del Estado de Sonora. Med Int Mex. 2012; 28: 440-445.
6. James M. Some observations of intestinal amebiasis due to infection with *Entamoeba histolytica*. Annals of Internal Medicine. 1928; 2: 171. Available in: <https://doi.org/10.7326/0003-4819-2-2-171>
7. Sands BE. Infectious enteritis and colitis; bacterial food poisoning; intestinal protozoa and helminthic infestations. In: Mount Sinai expert guides: gastroenterology. Wiley Blackwell. 2015, 250-260.
8. Becerril MA. Amebiasis. En: Parasitología médica. McGraw Hill. 4a ed., 2014, 23-37.
9. Aguilera P, Barry T, Tovar J. *Entamoeba histolytica* mitosomes: organelles in search of a function. Exp Parasitol. 2008; 118: 10-16. Available in: <https://doi.org/10.1016/j.exppara.2007.08.004>

10. Rivera RJA, Soler ML, Valanci AS, Carrillo MA. Absceso hepático amebiano complicado abierto a la cavidad pleural. *An Med Asoc Med Hosp ABC*. 2017; 62: 293-297.

**Consideraciones y responsabilidad ética:** los autores declaran que siguieron los protocolos de su centro de trabajo sobre la publicación de datos de pacientes, resguardando su derecho a la privacidad mediante la confidencialidad de sus datos.

**Financiamiento:** no se recibió apoyo financiero para la realización de este trabajo.

**Conflicto de intereses:** los autores declaran que no existe ningún conflicto de intereses en la realización del trabajo.

**Correspondencia:**

**Dr. Roberto Antonio Alvarado Hernández**

**E-mail:** ra\_ah17@hotmail.com

[www.medigraphic.org.mx](http://www.medigraphic.org.mx)