

## Sangrado digestivo bajo masivo por tumor de GIST en un divertículo de Meckel

### *Bleed digestive under severe for tumor of GIST in a Meckel diverticulum*

Orestes Noel Mederos Curbelo,<sup>\*,‡</sup> Juan Carlos Barrera Ortega,<sup>\*,§</sup>  
Alejandro López Sotelo,<sup>\*,||</sup> Orlando Noel Mederos Trujillo,<sup>||</sup> Jorge González Lara<sup>¶</sup>

#### Palabras clave:

Divertículo de Meckel, sangrado gastrointestinal, choque hipovolémico, tumor del estroma gastrointestinal.

#### Keywords:

Meckel's diverticulum, gastrointestinal bleed, shock hypovolemic, gastrointestinal stromal tumor.

#### RESUMEN

La presencia de tumores en los divertículos de Meckel es poco frecuente. La mayoría es benigna, pero entre los malignos encontramos adenocarcinomas, sarcomas y carcinoides. También, ha sido informada la presencia de tumores del estroma gastrointestinal (GIST), los cuales pueden ser benignos o malignos. Nos motivó a este trabajo la presentación clínica de un GIST en un divertículo de Meckel con una hemorragia digestiva baja severa e hipovolemia, la cual provocó una intervención quirúrgica urgente. **Caso clínico:** Se presenta el caso de una mujer de 42 años con hemorragia digestiva baja severa y choque hipovolémico; ella fue operada de urgencia, porque la causa del sangrado era un tumor del estroma gastrointestinal en un divertículo de Meckel. El tratamiento quirúrgico consistió en una resección intestinal con límites oncológicos. El estudio histopatológico confirmó la presencia del tumor maligno. **Conclusiones:** La presencia de un tumor del estroma gastrointestinal en un divertículo de Meckel, aunque es poco frecuente, ha sido informada en la literatura médica, pero no la presentación clínica de un GIST en un divertículo de Meckel con una hemorragia severa que conduce a un choque hipovolémico.

#### ABSTRACT

*The presence of tumors in the Meckel diverticulum is not very frequent, most is benign, among the wicked ones we find adenocarcinomas, sarcomas and carcinoides, the presence of tumors of the gastrointestinal stromal tumor (GIST) has also been informed that can be benign or wicked. The clinical presentation of a GIST in a Meckel diverticulum with a severe low digestive hemorrhage and hypovolemia that cause an urgent surgical intervention motivated us this presentation. **Clinical case:** Woman of 42 years, with severe low digestive hemorrhage and shock hypovolemic, operated of urgency being the cause of the one bleeding a gastrointestinal stromal tumor in a Meckel diverticulum. The surgical treatment consisted on an intestinal resection with limit oncologic, the histopathological study confirms the presence of the wicked tumor. **Conclusions:** The presence a gastrointestinal stromal tumor in a Meckel diverticulum, although not very frequent it has been informed in medical literature, but not the clinical presentation of a GIST in a Meckel diverticulum with severe hemorrhage that leads to hypovolemic shock.*

\* Especialista en Cirugía General.

‡ Profesor Titular, PhD, Dr. Cs, FACS.

§ Profesor Auxiliar.

|| Profesor Instructor.

¶ Residente de Cirugía.

Hospital Universitario Clínico Quirúrgico "Comandante Manuel Fajardo". La Habana, Cuba.

Recibido: 30/07/2018

Aceptado: 20/11/2018



### INTRODUCCIÓN

La presencia del divertículo de Meckel fue mencionada por primera vez en 1598 por Guillelmus Fabricius Hildanus o Fabricius von Hilden o Fabricio Hildanus, quien es considerado el "padre de la cirugía alemana". En 1671, Lavater también informó de su hallazgo, pero la descripción más completa la realizó Johann Friedrich Meckel en 1809.<sup>1</sup>

El divertículo de Meckel se asocia con otra anomalía congénita (fístula traqueoesofágica) en el 30% de los casos. Se localiza entre 30 y 100 cm en el borde antimesentérico del íleon terminal.<sup>1,2</sup> Se han informado casos hasta 180 cm de la válvula ileocecal, aunque ésta varía de acuerdo con la edad; en los niños se localiza en promedio a 30-35 cm de la válvula ileocecal y en los adultos a 60-80 cm. Mide entre 1-8 cm y presenta una incidencia 1-4% con mayor

**Citar como:** Mederos CON, Barrera OJC, López SA, Mederos TON, González LJ. Sangrado digestivo bajo masivo por tumor de GIST en un divertículo de Meckel. Cir Gen. 2020; 42(1): 45-49. doi: 10.35366/92711

frecuencia en el género masculino.<sup>2</sup> El 50% de los casos presenta tejido heterotópico gástrico; otros tejidos encontrados han sido el tejido pancreático, duodenal, yeyunal, colónico, hepatobiliar y endometrial. Los síntomas están relacionados con hemorragia, obstrucción, diverticulitis, perforación y tumores.<sup>1,3</sup>

La hemorragia digestiva baja es más frecuente en niños menores de dos años; se presenta con tejido gástrico heterotópico, el cual exhibe úlceras pépticas en la mucosa de transición del divertículo al íleon; en el 55% esta presentación ocurre en menores de 18 años.<sup>1,4,5</sup> La frecuencia de un tumor en un divertículo oscila entre 0.5-3.2%; si son benignos, se presentan como leiomiomas, angiomas y lipomas, pero si son malignos habrá carcinoides, adenocarcinomas, sarcomas y tumor del estroma gastrointestinal (GIST). Este último ocurre en 12% de los casos.<sup>4-6</sup>

El GIST es un tumor subepitelial que anteriormente fue clasificado como mesenquimal (nomenclatura previa), como el leiomioma, el tumor de la vaina de los nervios, el schwannoma y el lipoma, incluso, éstos pueden ser benignos o comportarse como maligno. Algunas características de su malignización son: afeción a la mucosa o epitelio, es decir, ulceración, hemorragia y presencia de coágulos. De todos los casos de GIST, el 30 al 35% se encuentra en el intestino delgado. En los divertículos de Meckel también se han descrito cuerpos extraños como enterolitos y cálculos biliares. La presentación clínica de un GIST en un divertículo de Meckel con una hemorragia digestiva baja masiva y choque hipovolémico—el cual provocó la intervención quirúrgica urgente— es muy infrecuente.

### CASO CLÍNICO

Se presenta el caso de una mujer de 42 años con antecedentes de estreñimiento. Fue ingresada en el Hospital Universitario “Comandante Manuel Fajardo” de La Habana, Cuba por presentar deposiciones con abundante sangre de color vinoso. Su tensión arterial fue de 110/70 mmHg y la frecuencia cardíaca fue de 105 por minuto. En el tacto rectal se encontró la ampolla rectal ocupada por heces, saliendo el guante manchado por heces pastosas oscuras

y con presencia de coágulos. Se comenzó la reposición de volumen con soluciones coloides y cristaloides. Se realizaron los siguientes análisis complementarios:

Hemoglobina: 9 g/dl, hematocrito 28%.

Grupo sanguíneo: O negativo.

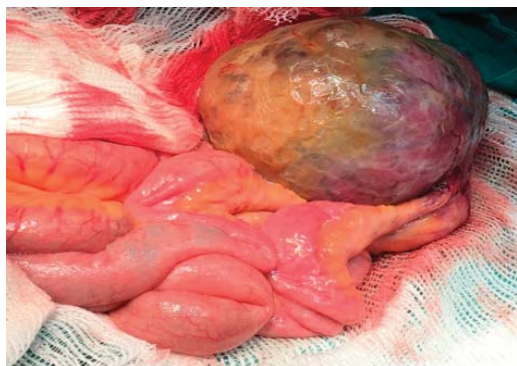
Endoscopia superior: gastritis edematosa erosiva sin signos de sangrado.

Ecografía abdominal: segmento de asa localizada en cuadrante inferior derecho dilatada, engrosamiento concéntrico de las paredes, lo cual es sugerente de proceso inflamatorio.

Menos de una hora después, la paciente presentó un sangrado de más de 1,000 ml; su aspecto era pálido sudaba y su temperatura corporal era fría. Nos refirió “visión oscura”; sus mucosas estaban pálidas. Presentó una frecuencia cardíaca de 130 latidos por minuto y una tensión arterial de 90/60 mmHg, además de una frecuencia respiratoria de 24 por minuto.

Se discutió en colectivo y se concluyó que se trataba de una enferma con un grupo sanguíneo negativo, el cual presenta un sangrado digestivo bajo activo de gran severidad con signos de choque hipovolémico. Basados en estos criterios y en el resultado de los análisis complementarios, se decidió la intervención quirúrgica de urgencia; el diagnóstico fue de sangrado digestivo bajo masivo por posible divertículo de Meckel con mucosa gástrica heterotrópica. Se realizó una laparotomía exploradora utilizando una incisión media infraumbilical.

Los hallazgos fueron: a 90 cm de la válvula ileocecal se encontró un tumor en el intestino delgado de 15 centímetros de altura con un diámetro de 10 centímetros en la punta. (*Figura 1*). Se realizó la resección quirúrgica del segmento afectado con un margen oncológico de ambos lados. También se realizó anastomosis término-terminal continua estramucosa en un plano utilizando como sutura Vicryl 00. No hubo presencia de adenopatías en el mesenterio; el resto del intestino y los órganos abdominales no presentaron alteraciones. Se transfundieron dos unidades de glóbulos rojos en el salón de operaciones. No se presentaron complicaciones y se egresó a la paciente del hospital al sexto día.



**Figura 1:** Tumor en un divertículo de Meckel a 90 cm de la válvula ileocecal.

La anatomía patológica fue la siguiente:

- Examen macroscópico de la pieza quirúrgica: segmento de intestino delgado (íleon) de 16 centímetros de longitud, límites quirúrgicos de 7 centímetros a cada lado del tumor. Éste llegó a alcanzar un diámetro principal de 10 cm.
- Examen de histopatología: GIST, débilmente positivo. Actina negativa (lo que significa que es negativo para leiomioma o leiomiomasarcoma). Células tumorales positivas en el 30%. Grado de mitosis de menos de 5 por 50 campos.
- Conclusión: GIST en un divertículo de Meckel.

A pesar de ser una enfermedad localizada y de riesgo intermedio (tamaño entre 5-10 cm y mitosis de menos de 5 por 50 campos de mayor aumento), se decidió efectuar el tratamiento adyuvante con inhibidores de la tirosina quinasa (mesilato de imatinib). La dosis indicada fue de 400 mg cada 24 horas por vía oral durante tres años; pasados 12 meses de la resección quirúrgica, la paciente se encontró libre de la enfermedad oncológica.

## DISCUSIÓN

El GIST (*gastrointestinal stromal tumor*, por sus siglas en inglés) es un término introducido por Mazur y Clark en 1983; se identifica con los tumores mesenquimatosos más comunes del aparato digestivo y representa el 0.1-1% de

los tumores malignos. En orden de frecuencia, afecta al estómago (60-70%), intestino delgado (20-30%), recto (3%), colon (2%) y esófago (1%); es más infrecuente en el apéndice, la vesícula biliar, epiplón, mesenterio, peritoneo, hígado, páncreas, ovarios, útero, el retroperitoneo y los tejidos paravaginales y peripros-táticos.<sup>7,8</sup> En la mayoría de los pacientes se presentan entre los 50 y los 80 años de edad, siendo más frecuentes en pacientes masculinos, lo cual es diferente de nuestro caso porque se trata de una mujer joven.

Debido a que su crecimiento suele ser extraluminal y su consistencia blanda, los tumores no se presentan en forma de obstrucción del tránsito intestinal, por lo que son asintomáticos al inicio de la enfermedad.<sup>6-8</sup> Los síntomas aparecen en los tumores mayores de 5 cm. La presentación clínica varía según la localización anatómica del tumor, su tamaño y grado de malignidad. El síntoma más frecuente es el dolor abdominal leve que empeora posteriormente. Otros síntomas son las náuseas, vómitos, anorexia, pérdida de peso, presencia de una masa abdominal palpable, la pérdida de peso, la hemorragia, la perforación tumoral y la peritonitis.

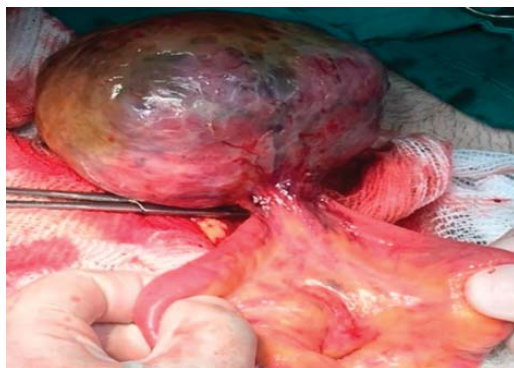La hemorragia digestiva puede ser aguda (melena o hematemesis) u oculta o crónica con anemia, debido a ulceración de tumores de crecimiento endoluminal. En nuestra paciente la hemorragia digestiva baja fue de gran intensidad, la cual llevó a ésta a un choque hipovolémico siendo su localización en un divertículo de Meckel y no encontrando en la revisión realizada un caso similar donde se combinen los dos elementos señalados. La presencia de vasos mesentéricos nutricios que cruzaban el íleon para distribuirse en la masa tumoral —lo que fue observado en el caso presentado— es característico de los tumores malignos del intestino delgado (Figura 2).

El divertículo de Meckel se observa en el TAC como una imagen en fondo de saco, generalmente con líquido, aire o material con partículas; en la ecografía, en pacientes con sangrado, se observa una estructura tubular hiperecogénica, como un quiste.<sup>2,4,5</sup> En el caso presentado la ecografía colaboró para un posible diagnóstico preoperatorio.

El tratamiento del GIST depende de la extensión y el pronóstico de la enfermedad. Éste se basa en la clasificación de riesgo descrita en el 2002 por C.D. Fletcher,<sup>9</sup> según el tamaño del tumor primario y su tasa de mitosis. Ésta se distribuye así:

- Muy bajo riesgo: menor de 2 cm, tasa mitótica inferior a 5 por 50 campos de mayor aumento.
- Bajo riesgo: entre 2-5 cm, y tasa mitótica menor de 5 por 50 campos de mayor aumento.
- Riesgo intermedio: tamaño menor de 5 cm, mitosis de 6 a 10 por 50 campos de mayor aumento, o tamaño entre 5-10 cm y mitosis de menos de 5 por 50 campos de mayor aumento.
- Alto riesgo: mayor de 5 cm y tasa de mitosis menor de 5 por 50 campos de alto poder, o de 10 o más cm y cualquier tasa mitótica, o cualquier tamaño y mitosis de más de 10 por 50 campos de mayor aumento.

Otros factores serían los subtipos histológicos, el grado de pleomorfismo celular y la edad del paciente; con el tumor localizado en bajo riesgo, la resección quirúrgica sería suficiente, sin embargo, en el resto se recomienda el tratamiento adyuvante para impedir la acción del receptor KIT, así como detener la división celular y evitar su diseminación.<sup>7-11</sup> Aunque en nuestro caso se trataba de una enfermedad oncológica localizada sin extensión a otros órganos y se realizó una resección quirúrgica local con buen



**Figura 2:** Se observan los vasos mesentéricos nutricios que cruzan el ileon hacia el tumor.

margen oncológico (es aceptado 2 centímetros) y un bajo índice de mitosis comprobada, se trataba de un tumor voluminoso, el cual fue diagnosticado en el curso de una complicación (sangrado digestivo). Consecuentemente se clasificó como de riesgo alto por el tamaño y se decidió realizar el tratamiento adyuvante con mesilato de imatinib. La buena evolución del caso acreditó esta decisión.

## CONCLUSIÓN

La presencia de un GIST en un divertículo de Meckel, aunque poco frecuente, ha sido informada en la literatura médica, no así su presentación en un divertículo de Meckel con hemorragia digestiva baja severa y choque hipovolémico. El diagnóstico oportuno con tratamiento quirúrgico-oncológico radical sin la presentación de complicaciones postoperatorias, complementado con el tratamiento adyuvante con mesilato de imatinib ha permitido una supervivencia libre de recurrencia.

## REFERENCIAS

1. Mederos-Curbelo ON, Soler-Vaillant R, Miñoso-Andina J. Capítulo 59: Divertículos del intestino delgado: divertículo de Meckel. En: Soler-Vaillant R, Mederos-Curbelo ON. Cirugía. Tomo II. Afecciones quirúrgicas frecuentes. Parte 5: Abdomen agudo quirúrgico. La Habana, Cuba: Editorial Ciencias Médicas; 2018: pp. 210-316. ISBN 978-959-313-106-3.
2. Méndez-García C, Suárez-Grau JM, Rubio-Chaves C, Martín-Cartes JA, Docobo-Durántez F, Padillo-Ruiz FJ. Patología quirúrgica asociada a divertículo de Meckel en un hospital de tercer nivel. Revisión de 12 años. Rev Esp Enferm Dig. 2011; 103: 250-254.
3. Pérez-Folqués JE, Fernández-Moreno J, Vázquez-Ruiz J, Civera-Muñoz FJ, Mansilla-Molina D, Guirao-Manzano J. El divertículo de Meckel una causa de sangrado gastrointestinal bajo en el adulto. Rev Esp Enferm Dig. 2008; 100: 506-601.
4. Pérez-Moreiras MI, Álvarez-Gutiérrez AE, Couselo-Villanueva JM, Iglesias-Porto E, González-López R, Arija-Val F. Leiomioma en divertículo de Meckel. Gastroenterología y Hepatología. 2012; 35: 476-479.
5. Lesquereux-Martínez L, Macías-García F, Beires-Sarasquete C. Adenocarcinoma sobre divertículo de Meckel. Gastroenterología y Hepatología. 2011; 34: 137-140.
6. Chandramohan K, Agarwal M, Gurjar G, Gatti Rohan C, Mahesh Patel H, Trivedi P, et al. Gastrointestinal stromal tumour in Meckel's diverticulum. World Journal of Surgical Oncology. 2007; 5: 50-52.
7. Soler-Vaillant R, Mederos-Curbelo ON. Cirugía. Tomo VI: Cirugía del tubo digestivo. Parte 11. Afecciones

- quirúrgicas del intestino delgado. Rodríguez-Rodríguez I, Martín-González MA. Capítulo 144. Tumores estromales de intestino delgado y del colon. La Habana, Cuba: Editorial Ciencias Médicas; 2018: pp. 293-306. ISBN 978-959-313-106-3.
8. Balachandran VP, DeMatteo RP. Gastrointestinal stromal tumors: who should get imatinib and for how long? *Adv Surg.* 2014; 48 :165-183.
  9. Fletcher CD, Berman JJ, Corless C, Gorstein F, Lasota J, Longley BJ, et al. Diagnosis of gastrointestinal stromal tumors: A consensus approach. *Hum Pathol.* 2002; 33: 459-465.
  10. Dossset LA, Druta M, González RJ. Targeted therapy for gastrointestinal stromal tumor: emerging concepts in oncogenetics and therapy sequencing. *Cancer Research Frontiers.* 2015; 1: 37-48.
  11. Chok AY, Goh BK, Koh YX, Lye WK, Allen JC Jr, Quek R, et al. Validation of the MSKCC gastrointestinal stromal tumor nomogram and comparison with other prognostication systems: Single-institution experience with 289 patients. *Ann Surg Oncol.* 2015; 22 (11): 3597-3605.

**Consideraciones y responsabilidad ética:** Privacidad de los datos. De acuerdo a los protocolos establecidos en el centro de trabajo de los autores, éstos declaran que han seguido los protocolos sobre la privacidad de datos de pacientes preservado su anonimato. El consentimiento informado del paciente referido en el artículo se encuentra en poder del autor.

**Financiamiento:** No se recibió apoyo financiero para la realización de este trabajo.

**Conflicto de intereses:** Los autores declaran que no existe ningún conflicto de intereses en la realización del trabajo.

**Correspondencia:**

**Dr. Cs. Orestes Noel Mederos Curbelo**

**E-mail:** noemed@infomed.sld.cu

[www.medigraphic.org.mx](http://www.medigraphic.org.mx)