

Neumoperitoneo progresivo preoperatorio en hernias de pared abdominal

Progressive preoperative pneumoperitoneum in abdominal wall hernias

Juan José Flores Rocha,* Luis Daniel de la Cruz Álvarez,**
Ana Cecilia Reyes García,* Sergio Carlos Balderrama Almaguer***

Palabras clave:

Neumoperitoneo,
pérdida de dominio,
hernias gigantes,
malla retromuscular.

Key words:

*Pneumoperitoneum,
loss of domain,
giant hernia,
retromuscular mesh.*

RESUMEN

Introducción: En 1940 se describió el neumoperitoneo progresivo preoperatorio para permitir el aumento de volumen de la cavidad abdominal de forma progresiva y la reintroducción visceral herniada, disminuyendo complicaciones en el postoperatorio inmediato en los pacientes con hernias con pérdida de dominio. **Material y métodos:** Se valoraron pacientes durante un periodo de 18 meses con hernias incisionales gigantes o con pérdida de dominio a los que se colocó un catéter de doble lumen intraperitoneal para insuflación de aire ambiente y realizar el neumoperitoneo preoperatorio durante un lapso de siete a 17 días; se programaron para hernioplastia analizando variables preoperatorias, transoperatorias y postoperatorias. **Resultados:** Se reunieron nueve pacientes (ocho mujeres y un hombre). En promedio se insuflaron 800 cm³ aire ambiente. Hubo una pérdida del neumoperitoneo por fuga; sin embargo, se logró el cierre. El neumoperitoneo permitió la reducción de las vísceras a la cavidad en todos los casos. **Conclusiones:** El uso del neumoperitoneo permitió el adecuado cierre de los defectos herniarios, en ningún caso se tuvieron datos de síndrome compartimental. Fue posible obtener una nueva alternativa al manejo preoperatorio de la patología herniaria como en el caso de la pérdida de dominio y defectos gigantes de pared abdominal.

ABSTRACT

Introduction: In 1940, the progressive preoperative pneumoperitoneum was described in order to increase abdominal cavity volume progressively and herniated visceral reintroduction, decreasing complications in the immediate postoperative period in patients with hernias with loss of domain. **Material and methods:** We evaluated patients over a period of 18 months with giant incisional hernias or with loss of domain using a double lumen intraperitoneal catheter was placed for insufflation of ambient air and perform the preoperative pneumoperitoneum during a period of seven to 17 days, and they were programmed for hernioplasty, analyzing pre-, trans- and postoperative variables. **Results:** Nine patients (eight women, one man) met. On average, 800 cm³ ambient air was blown. A loss of pneumoperitoneum due to leakage, however closure was achieved. The pneumoperitoneum allowed the reduction of the viscera to the cavity in all cases. **Conclusions:** The use of the pneumoperitoneum allowed the adequate closure of the hernia defects, in no case we had data of compartmental syndrome. We were able to obtain a new alternative to the preoperative management of hernia pathology, such as the loss of mastery and giant defects of the abdominal wall.

* Cirujano General, profesor adjunto de residencia de Cirugía General HGZCMF Núm. 16 del IMSS, Torreón, Coah.

** Cirujano General, Diplomado AMH, adscrito al Servicio de Cirugía General HGD Núm. 450, Durango, Dgo.

*** Cirujano General, adscrito al Servicio de Cirugía General de UMAE Núm. 71, Torreón, Coah.

Recibido: 25/06/2018
Aceptado: 22/11/2018

INTRODUCCIÓN

Una definición de la hernia con pérdida de dominio es aquella hernia en cuyo saco herniario el contenido excede la capacidad (volumen) de la cavidad abdominal, lo cual hace imposible la reducción completa de las vísceras.¹ Ya han pasado más de 70 años desde que fuera presentada la técnica de Goñi Moreno para lograr un aumento progresivo en el tamaño y volumen de la cavidad abdominal y con esto permitir la reducción del contenido herniario con menor riesgo de crear un sín-

drome compartimental al operar hernias con pérdida de dominio.

Al manejar hernias de tamaño desproporcionado e inusual, se exige al cirujano que además de las dificultades propias de una hernia convencional, tenga conocimiento de los cambios anatómicos y fisiológicos que van apareciendo en un paciente con grandes sacos herniarios para evitar complicaciones transoperatorias y postoperatorias, que en estos casos surgen con una frecuencia elevada, comprometiendo incluso la vida del paciente.^{2,3}

Se presenta una serie de casos con hernias gigantes y con pérdida de dominio, utilizando el neumoperitoneo progresivo preoperatorio para mostrar su seguridad y beneficios en el cierre de la pared abdominal.⁴

MATERIAL Y MÉTODOS

Se realizó un estudio retrospectivo y transversal entre agosto de 2016 y enero de 2018 en dos hospitales del sector público; el Hospital General 450 de Durango, Dgo. y el Hospital General de Zona Núm. 16 del IMSS en Torreón, Coah. Se tomaron en cuenta los siguientes criterios: pacientes mayores de 18 años, ambos sexos, con hernias ventrales o inguinales que a la exploración física presentaran hernias con sacos herniarios de tamaño gigante (*Figura 1*) catalogados como hernia con pérdida de dominio y defectos herniarios gigantes, entendiendo este concepto como aquellas hernias mayores de 10 cm de diámetro del defecto (Chevrel⁵) y cuyo contenido excede la capacidad de la cavidad abdominal.⁶ Como criterios de exclusión se establecieron: pacientes con patologías psiquiátricas. Pacientes que no aceptaron participar en el protocolo de estudio.

Las variables analizadas fueron: la tolerancia del paciente al procedimiento, en la que valoramos la presencia de sintomatología (o ausencia) durante la punción y durante el tiempo que se insufló el aire (días), entre las que consideramos dolor abdominal, náusea y disnea; el volumen de aire insuflado (en centímetros cúbicos), tomando en cuenta desde la primera sesión el tiempo para lograr el aumento del tamaño de la cavidad abdominal, valorado de manera indirecta por medición del incremento del perímetro abdominal, la presencia de complicaciones secundarias a la aplicación del aire y a la misma punción, en las que se valoran infección del sitio de punción, enfisema subcutáneo, abdomen agudo por lesión intestinal o estrangulamiento de la hernia. El seguimiento fue de tres meses.

Técnica de punción

Para la punción y colocación del catéter e insuflación se informó previamente a los pacientes sobre el procedimiento, los riesgos y beneficios, quienes firmaron consentimiento informado.

En todos los casos se utilizó técnica estéril. El sitio para la punción fue sobre el punto de Palmer de no haber contraindicación. Se infiltró anestesia local con lidocaína al 2% en el sitio de punción. Se introdujo un catéter doble (*Figura 2*) o triple lumen (catéter venoso central 7fr) para la insuflación con técnica de Seldinger,⁷ se efectuó la punción con aguja de Veress corroborando el acceso a cavidad abdominal utilizando solución fisiológica y observando la

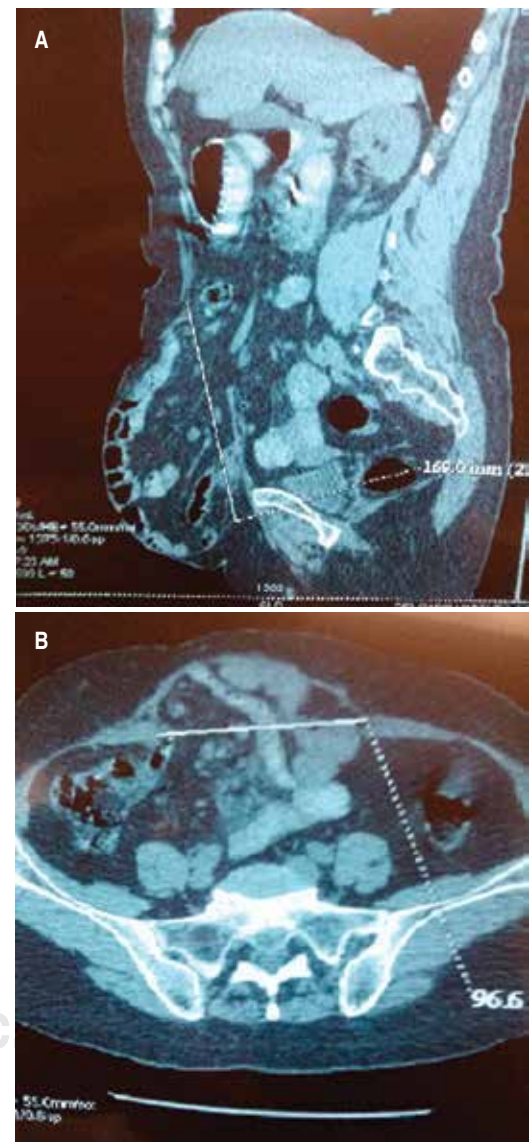


Figura 1: A y B. Imagen tomográfica de una paciente con hernia gigante sin pérdida de dominio. Se ven las medidas del defecto herniario.

succión de la misma por la presión negativa de la cavidad; se siguieron los pasos habituales al pasar una guía metálica a través de la luz de la aguja, misma que se retiró dejando la guía, posteriormente se utilizó el dilatador y por último se colocó el catéter por la misma guía, que se retiró al haber introducido el catéter. Se utilizó aire ambiente aplicado con jeringa desechable de 60 cm³ para insuflar. Posterior a la primera insuflación de 100 cm³ se tomaron controles de rayos X con telerradiografía de tórax para visualizar el aire libre subdiafragmático. Al confirmar la adecuada colocación del catéter, se complementaba el volumen cuyo objetivo inicial era de 1,000 cm³ de aire, que fue una variable dependiente del paciente. Todo el

procedimiento se realizó en forma ambulatoria. Para las insuflaciones diarias se adiestró a un familiar directo en la técnica para insuflar el aire, quien llevaba registro de la cantidad de aire y molestias del paciente para reportar cualquier eventualidad.

RESULTADOS

Durante el periodo estudiado de 18 meses se captaron 11 pacientes con hernias gigantes. Seis de los casos se obtuvieron de la consulta de Cirugía del HG Núm. 450, de Durango, y cinco en el HGZ Núm. 16 de Torreón.

De los 11 casos iniciales, dos fueron excluidos por dificultad técnica para la colocación del catéter intraperitoneal, derivada de un gran pániculo adiposo que no permitió la introducción de la aguja de Veress; quedando nueve pacientes en nuestro grupo final, de los cuales ocho fueron mujeres y un hombre con un promedio de edad de 56 años (con rangos de 35 a 79 años). Uno de los casos sin antecedentes quirúrgicos y con hernia primaria umbilical (11.1%), ocho con antecedentes quirúrgicos (88.8%); dos con laparotomía por abdomen agudo (25%) y seis con recidiva por plastías previas (75%). De éstos, cuatro presentaban cesárea y plastía previas (66.6%), uno con recidiva de plastía exclusivamente (16.6%) y un caso con doble recidiva (16.6%). Cinco pacientes mostraban pérdida de dominio (55.5%) y cuatro hernias gigantes (44.4%) con un promedio de defectos de 16.5 cm (rango de 10 cm a los 20 cm) (Tabla 1).

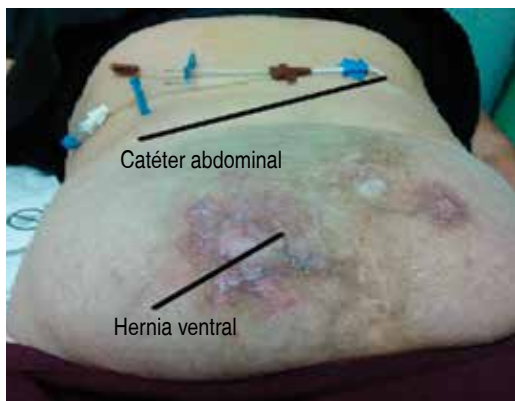


Figura 2: Catéter doble lumen colocado en hipocondrio izquierdo. Paciente con cambios cutáneos secundario a hernia gigante.

Tabla 1: Edades y antecedentes quirúrgicos.

Caso	Hombre	Mujer	Edad	Antecedente Cesárea	Hernia	Laparotomía	Pérdida de dominio
1		X	64	X	Recidivante		
2		X	45	X	Recidivante		X
3		X	35			X	X
4		X	50		Recidivante		X
5		X	79	X	Recidivante		
6		X	58	X	Recidivante		X
7		X	53			X	
8	X		64		Recidivante		
9		X	57		Primaria		X

Para las sesiones diarias, sólo dos pacientes (22.2%) fueron hospitalizadas por la lejanía de su lugar de origen y la negativa de sus familiares para realizar el procedimiento en sus domicilios. Para el restante 77.7% (siete pacientes) fue ambulatorio.

En nuestra serie, los pacientes con pérdida de dominio presentaban clínicamente sacos herniarios gigantes, con cambios cutáneos como adelgazamiento de la piel, cambios en la coloración y úlceras⁸ (Figura 3). A la manipulación había imposibilidad para la reducción del contenido herniario. Mediante apoyo con imágenes de tomografía, se midió y comparó el tamaño de la cavidad abdominal y el del

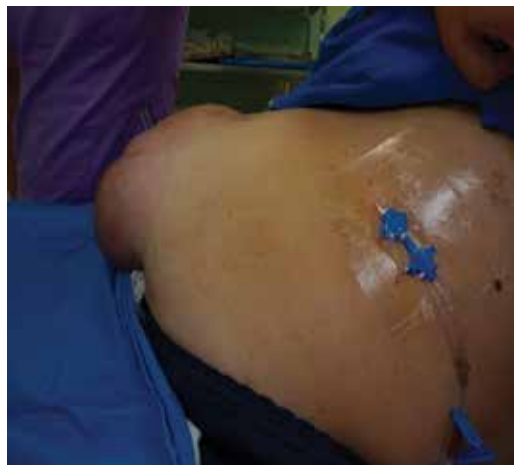

Figura 3: Paciente con hernia gigante posterior a la colocación del catéter doble lumen.

contenido herniario, siendo este último mayor que el primero.

En siete de los nueve casos (77.7%) se utilizó una aguja de Veress para realizar la punción, se optó por ésta por ser la técnica descrita con mayor frecuencia en la literatura y considerar que presenta menor riesgo de lesión intestinal y de vísceras; sin embargo, en dos pacientes (22.2%) encontramos menor dificultad para el paso de la guía metálica con respecto a la mostrada con la aguja de Veress y se decidió en ese momento utilizar una aguja de Tuohy como medida alterna para pasar el catéter. El promedio de tiempo para el procedimiento fue de 20 minutos. En cuatro pacientes se realizó la colocación del catéter para neumoperitoneo en quirófano (44.4%), en la que el Servicio de Anestesiología apoyó con sedación, disminuyendo la ansiedad. Dos catéteres fueron colocados en la consulta externa (22.2%) y los tres restantes se colocaron en cama de hospitalización (33.3%).

Los volúmenes insuflados fueron desde 500 cm³ diarios hasta 1,200 cm³ con un promedio de 800 cm³; de acuerdo con la tolerancia de los pacientes, teniendo solamente a dos pacientes que mostraron síntomas (22%), el primer caso con dolor en sitio de punción, el cual mejoró con analgésicos orales (paracetamol) y el segundo caso presentó enfisema subcutáneo que resolvió suspendiendo el neumoperitoneo durante dos días.⁹

El promedio de días con neumoperitoneo fue de 12.1 días con rangos de siete a 17 días (Tabla 2). El menor número de días fue en una paciente que a los siete días de neumoperitoneo presentó fuga del aire a través de una úlcera cutánea que se abrió; sin embargo, el neumoperitoneo facilitó la separación de las asas intestinales del saco herniario (Figura 3). Se optó por no excluirla del grupo, ya que se había obtenido un aumento importante en el tamaño del saco herniario y que durante la exploración nos permitía una parcial reducción del contenido herniario, lo cual no era posible al inicio del procedimiento, efecto del neumoperitoneo. No presentó datos de abdomen agudo, se operó de manera satisfactoria al día siguiente de la fuga del neumoperitoneo, logrando la reducción de las asas a la cavidad abdominal que permitió el cierre adecuado

Tabla 2: Días, volúmenes y tamaño del defecto.

Caso	Días con neumoperitoneo	Volumen insuflado por día (en cm ³)	Tamaño del defecto en cm
1	15	600	16
2	15	1,000	17
3	10	700	18
4	10	1,200	16
5	10	500	16
6	15	1,200	20
7	7	1,000	18
8	10	1,000	18
9	17	1,000	10

de la pared y la colocación de la malla con técnica de Rives.

Como hallazgos transoperatorios se encontraron defectos herniarios con promedio de 13.6 cm con rangos de 16 a 20 cm. En el transoperatorio, a los nueve pacientes se les colocó malla en el espacio retromuscular.¹⁰ Hubo dificultad para lograr el cierre de la línea media en dos casos, en uno de éstos a pesar de realizar una separación de componentes nivel 2¹¹ y en el segundo caso la separación de componentes fue solamente nivel I, imposibilitando la movilización por la presencia de un estoma. La malla fue colocada "inlay".

Durante la disección del saco herniario tuvimos dos casos con enterotomía incidental intestinal, ambas menores de 1 cm (22.2%), las cuales fueron reparadas con cierre primario con Vycril 3-0 con puntos separados y en un solo plano sin presentar mayores complicaciones, iniciando dieta al día siguiente de la cirugía.

Dos de nuestros pacientes (22.2%) tuvieron necrosis de piel; en el primer caso la malla se encontraba suturada al borde aponeurótico, por lo que quedó expuesto el material protésico, manejado en primera instancia con cierre primario, y posteriormente con un nuevo colgajo cutáneo. Un segundo caso en quien se realizó abdominoplastía, mostró necrosis de la unión de los colgajos, mismo que fue resuelto a la semana, resecando el tejido afectado y cerrando nuevamente la piel.

Al seguimiento a tres meses, ningún caso había presentado datos de recidiva.¹²

DISCUSIÓN

Como lo describen Acevedo y cols.¹³ del 5 al 20% de las laparotomías presentan alguna hernia incisional o eventración (Timmermans lo refiere luego de 10 años de seguimiento¹⁴) como el porcentaje del 11 al 50% de las laparotomías como comenta Vargas-Flores.¹⁰

En 1940, Iván Goñi Moreno implementó la técnica del neumoperitoneo preoperatorio en una paciente con hernia con pérdida de dominio a la que decidió realizar punciones para insuflar la cavidad abdominal con oxígeno, resultando en la reducción de la hernia, caso presentado en el congreso argentino del mismo año.¹⁵ Este caso representa el gran reto que

implica la pérdida de dominio en las hernias de la pared abdominal. Koontz en los 50 describió cómo Ziffren y Womack¹⁶ optaban por crear una nueva hernia controlada para permitir la reducción del contenido herniario a la cavidad de una hernia gigante; finalmente, el mismo Koontz prefirió utilizar la técnica de Goñi Moreno para las hernias con pérdida de dominio por su seguridad, reproducción y bajo costo. Es así que en nuestros centros hospitalarios elegimos el uso del neumoperitoneo preoperatorio como auxiliar en el manejo de las hernias con defectos gigantes o con pérdida de dominio, como lo reportó en 2010 Sabbagh,⁶ quien presentó una serie de 19 casos de hernias gigantes con pérdida de dominio con un 21% de incidencia en las hernias gigantes de la línea media.

El neumoperitoneo, de acuerdo a Piskin,¹⁷ reduce los riesgos preoperatorios y postoperatorios en las hernias gigantes, ya que ocasiona un aumento progresivo de la cavidad abdominal y además eleva la tolerancia del paciente a la cirugía, beneficios que en nuestra experiencia hemos corroborado. El mayor beneficio es la disminución del riesgo de síndrome compartimental, de dehiscencia y recidiva por la aponeurosis en tensión, sin una preparación previa.

Nuestra técnica está basada primordialmente en lo que describe Martínez⁷ al utilizar el catéter doble lumen con la aguja de subclavia y que posteriormente es reproducido y mejorado por Mayagoitia¹⁸ en la que utiliza la aguja de Veress que aporta menor probabilidad de perforación visceral.

La duración del neumoperitoneo así como el volumen fueron dependientes del paciente, ya que se modificaban conforme a tolerancia y sintomatología del paciente. El mayor número de días en nuestra serie fue de 17, periodo que fue determinado principalmente por la tolerancia al neumoperitoneo durante los últimos días, consideramos que se encuentran dentro del rango sugerido para hernias ventrales por Hernández y Villalobos,¹ que contrasta con lo que reporta Mayagoitia,¹¹ recomendando de 30 a 90 días para lograr múltiples objetivos que van desde la adherenciólisis hasta un verdadero aumento del volumen de la cavidad abdominal. Nuestro promedio de días se acerca más a lo descrito por Cerasani,¹⁹ Rodríguez 2006²⁰ y Martínez en 2002.⁷

REFERENCIAS

- Hernández LA, Villalobos EJ, Murillo A. Progressive preoperative pneumoperitoneum. In: Hope W, Cobb W, Adrales G. Textbook of hernia. Switzerland. Springer. 2017. pp. 353-359.
- Ricciardi GL. Eventraciones y hernias por deslizamiento: tratamiento y técnicas pre y postoperatorias. *Tendencias en Medicina*. 2011; 6: 123-128.
- Soto DB, Del Pozzo MJ, Luna MJ. Experiencia con la técnica de Clotteau-Prémont en hernias de pared abdominal. Reporte preliminar. *Cirugía y Cirujanos*. 2006; 74: 321-328.
- Mcadory RS, Cobb WS, Carbonell AM. Progressive preoperative pneumoperitoneum for hernias with loss of domain. *Am Surg*. 2009; 75: 504-508.
- Marengo de la Cuadra, B, Guadalajara Jurado JF, García Moreno J, Moreno Romero R. Tipos de hernias. Clasificaciones actuales. Clasificación actual de la EHS. *Cir Andal*. 2013; 24: 225-227.
- Sabbagh C. Progressive preoperative pneumoperitoneum preparation (the Goñi Moreno protocol) prior to large incisional hernia surgery: volumetric, respiratory and clinical impacts. A prospective study. *Hernia*. 2012; 16: 33-40.
- Martínez MA, Quijano OF, Padilla LR, Hesiquio R, Álvarez O, Medina O. Catéter de doble luz para neumoperitoneo en hernias gigantes. Informe de cuatro pacientes. *Cir Gen*. 2002; 24: 313-318.
- Hernández CJ, Chávez SG, Rodríguez BE, Hidalgo VC. Reporte de un caso: manejo de una hernia incisional y pérdida de dominio con neumoperitoneo progresivo preoperatorio. *Ciencia UG*. 2012; 1: 1-3.
- López MC, Robres J, López Cano M, Barri J, Lozoya R, López S, et al. Neumoperitoneo preoperatorio progresivo en pacientes con hernias gigantes de la pared abdominal. *Cir Esp*. 2013; 91: 444-449.
- Vargas-Flores E, Beristain-Hernández JL, Villalpando C, Servín E, Delgadillo G, Sánchez FJ, Nava H, et al. Reparación de hernia ventral con separación de componentes posterior: una revisión. *Rev Hispanoam Hernia*. 2017; 5: 40-46.
- Mayagoitia JC. Neumoperitoneo progresivo preoperatorio y uso de la toxina botulínica para el manejo de las hernias con pérdida de dominio. En: Carbonell F, Moreno-Egea A. Eventraciones, otras hernias de pared y cavidad abdominal. Madrid, España. Asociación Española de Cirujanos. 2012. pp. 365-375.
- Beltrán MA. Hernia incisional gigante complicada. Consecuencias de una evolución prolongada. *Rev Hispanoam Hernia*. 2013; 1: 44-48.
- Acevedo Fagalde A, Justiniano Peralta JC, García Piguillen G, Lombardi Solari J. Eventraciones de la línea media: técnica de Rives-Stoppa sin fijación de la malla. Resultados a largo plazo. *Rev Hispanoam Hernia*. 2013; 1: 95-100.
- Timmerman L, Jeekel J, Lange JF. Introduction and outline of thesis. In: Timmermans L. Risk factors and prevention of incisional hernia. Erasmus Universiteit Rotterdam. 2014. pp. 8-17.
- Moreno IG. Chronic eventrations and large hernias. Preoperative treatment by progressive pneumoperitoneum-Original procedure. *Surgery*. 1947; 22: 945-953.
- Koontz AR, Graves JW. Preoperative pneumoperitoneum as an aid in the handling of gigantic hernias. *Ann Surg*. 1950; 140: 759-762.
- Piskin T, Aydin C, Barut B, Dirican A, Kayaalp C. Preoperative progressive pneumoperitoneum for giant inguinal hernias. *Ann Saudi Med*. 2010; 30: 317-320.
- Mayagoitia CJ, Arenas JC, Suárez D, Díaz de León V, Álvarez R. Neumoperitoneo progresivo preoperatorio en hernias de la pared abdominal con pérdida de dominio. *Cirujano General*. 2005; 27: 280-285.
- Cerasani N, Türler A, Heiss MM, Bulian R. Preoperative progressive pneumoperitoneum complementing the surgical treatment of a big scrotal hernia with loss of domain: a case report. *J Surg Transplant Sci*. 2017; 5: 1049.
- Rodríguez Ortega M, Garaulet P, Ríos R, Jiménez V, Limones M. Neumoperitoneo en el tratamiento de hernias gigantes. *Cir Esp*. 2006; 80: 220-223.

Correspondencia:**Dr. Juan José Flores Rocha**

Coordinación Clínica de Cirugía
General del HGZCMF Núm. 16 IMSS,
en Torreón, Coah. México.

E-mail: dr cirujanjo@gmail.com