

Pileflebitis como complicación del diagnóstico tardío de colangitis: reporte de un caso y revisión de la literatura

Pylephlebitis as a complication of late diagnosis of cholangitis: case report and review of the literature

Daniel Ángeles-Gaspar,* José E Telich-Tarriba,** Leslie Leyva-Sotelo,*
Osvaldo Iván Guevara-Valmaña,* Marco Aurelio Rendon-Medina***

Palabras clave:

Vena porta, colangitis, sepsis, absceso hepático.

Key words:

Portal vein, cholangitis, sepsis, liver abscess.

RESUMEN

La pileflebitis es la trombosis séptica de la vena porta o de sus ramas tributarias que ocurre como consecuencia de un foco infeccioso intraabdominal o pélvico. Las manifestaciones clínicas pueden ser muy inespecíficas, desde asintomáticas hasta choque séptico e insuficiencia hepática. El conocimiento de esta patología permite el diagnóstico que se basa en una alta sospecha clínica, el cual se apoya en las pruebas de imagen; la tomografía es el estudio de elección. Es una complicación infrecuente, pero con una elevada tasa de mortalidad. Se presenta el caso de una paciente de 37 años de edad con pileflebitis secundaria a coledocolitiasis.

ABSTRACT

Pylephlebitis is the septic thrombosis of the portal vein or its tributary branches, which occurs because of an intraabdominal or pelvic infectious focus. The clinical manifestations can be very nonspecific, from asymptomatic to septic shock and liver failure. The knowledge of this pathology allows the diagnosis that is based on a high clinical suspicion supported by imaging tests, tomography is the study of choice. It is an infrequent complication, but with a high mortality rate. We present the case of a 37-year-old patient with pylephlebitis secondary to choledocholithiasis.

INTRODUCCIÓN

La pileflebitis se refiere a la trombosis séptica de la vena porta o de sus ramas tributarias, la cual resulta de una infección intraabdominal o pélvica descontrolada, regiones que son vecinas o drenadas por el sistema portal.¹ Fue descrita por primera vez en 1846 por el Dr. Waller, quien la descubrió como el origen de los abscesos hepáticos en una autopsia.^{2,3} Comienza como tromboflebitis de venas mesentéricas pequeñas que se diseminan al sistema venoso portal y al hígado. Puede generarse trombosis de las venas mesentéricas, lo que conduce a isquemia mesentérica y necrosis intestinal. Si el proceso supurativo se extiende, se forman abscesos, los más frecuentes aparecen en el lóbulo hepático derecho.⁴

La pileflebitis afecta a pacientes en un amplio rango de edad, descrito desde los 20

días hasta los 77 años, con un promedio de presentación de 42 años.⁵ El 0.6% de las infecciones intraabdominales se complica con pileflebitis.⁶ Clásicamente era descrita como complicación en casos de apendicitis; sin embargo, con la antibioticoterapia ha disminuido la incidencia de pileflebitis causada por ésta. Actualmente, la diverticulitis y la pancreatitis son las principales causas,^{3,5} aunque también se puede asociar a enfermedad inflamatoria intestinal, perforación intestinal, pancreatitis necrosante infectada, infecciones pélvicas, estados de hipercoagulabilidad, traumatismos o cirugía abdominal, cirrosis o por infección contigua (p. ej., colangitis).⁷

Es posible encontrar bacteremia asociada a pileflebitis, la cual suele ser polimicrobiana, los microorganismos más frecuentemente implicados son estreptococos aerobios (*Strepto-*

* Médico Pasante del Servicio Social, adscrito a la División de Cirugía Plástica y Reconstructiva, Hospital General "Dr. Manuel Gea González"
** Jefe de residentes de la División de Cirugía Plástica y Reconstructiva, Hospital General "Dr. Manuel Gea González"
*** Médico residente (R4) de Cirugía General, Hospital Regional de Alta Especialidad de Ixtapaluca.

Recibido: 30/07/2018
Aceptado: 21/11/2018

coccus viridans) en un 24%, bacilos facultativos Gram negativos (*Escherichia coli*) en un 21%, y anaerobios obligados (*Bacteroides fragilis*) en el 12%.³

Las manifestaciones clínicas son muy inespecíficas, incluyen malestar general, fiebre, dolor abdominal generalizado y náusea. La ictericia es poco probable e implica formas avanzadas con daño hepático importante.³

Para su diagnóstico se requiere una alta sospecha clínica y el apoyo de una prueba de imagen, especialmente la ecografía y la tomografía computarizada abdominal, agregar sensibilidad y especificidad de las pruebas; la ecografía abdominal puede demostrar la presencia de material ecogénico en el interior de la luz de los vasos o abscesos hepáticos y la ecografía Doppler puede proporcionar información sobre la alteración del flujo portomesentérico.⁸ La tomografía computarizada es el método de elección, el aire intravascular puede ser un hallazgo inicial de la enfermedad,² también permite identificar los focos infecciosos intraabdominales o pélvicos, así como una distintiva hipodensidad en la trombosis portal-mesentérica, comparada con la hiperdensidad del medio de contraste.⁹ Las ubicaciones anatómicas de trombosis séptica por frecuencia son: vena porta derecha, vena porta izquierda, vena porta hepática, vena mesentérica superior, vena mesentérica inferior y vena esplénica.³

Las complicaciones más comunes son la formación de abscesos hepáticos, reportados hasta en el 37% de los pacientes,^{5,9} también se puede complicar con isquemia intestinal o hipertensión portal.^{5,10} Actualmente, aun con la terapia antimicrobiana adecuada y anticoagulación, se informa una tasa de mortalidad significativa, que varía del 11 al 32%.^{3,5}

El presente artículo pretende que cualquier médico tenga en mente la pileflebitis como posible diagnóstico en un paciente con sepsis con síntomas abdominales inespecíficos, que son el común denominador. Es una complicación infrecuente, con una elevada tasa de mortalidad, el diagnóstico y tratamiento, que incluye antibióticos y en casos específicos anticoagulación o cirugía, deben hacerse de manera temprana porque de ello depende la morbimortalidad.

PRESENTACIÓN DEL CASO

Femenino de 37 años que decidió acudir al Departamento de Urgencias presentando epistaxis profusa, tratada con empaquetamiento, asociado al padecimiento, manifiesta dolor en hipocondrio derecho en forma intermitente desde hace un año, agudizándose cinco días antes, acompañado de astenia, adinamia, ictericia en piel y escleras; asimismo, presentó fiebre en las 48 horas previas. Antecedente de colecistectomía laparoscópica hace 18 meses.

A la exploración física el paciente se encontró alerta, con ictericia generalizada, frecuencia cardíaca de 104 latidos por minuto, temperatura de 36.5 °C y tensión arterial de 110/70 mmHg. El abdomen doloroso a la palpación media y profunda con mayor intensidad en hipocondrio derecho, con Murphy positivo, timpánico, con matidez hepática a 2 cm por debajo de borde subcostal, sin datos de irritación peritoneal. Resto sin alteraciones.

Las pruebas de laboratorio mostraron anemia con hemoglobina de 8.8 mg/dl, leucocitosis de 61,700/mm³ a expensas de polimorfonucleares (95%), plaquetas 23 K/ul. Con patrón bioquímico colestásico en pruebas de función hepática, bilirrubina total de 24.0 mg/dl, directa de 19.7 mg/dl e indirecta de 4.3 mg/dl. ALT de 67 U/l, AST de 90 U/l y fosfatasa alcalina de 861 U/l, creatinina de 1.8 mg/dl, urea de 77 mg/dl, TP de 42.8 seg, TTPa de 39.8 seg, INR de 3.64.

Se procede a la realización de ultrasonido de hígado y vías biliares, encontrándose ausencia de vesícula biliar por antecedente quirúrgico, hígado heterogéneo con múltiples abscesos, dilatación de la vía biliar intrahepática y extrahepática (colédoco de 13 mm de diámetro). En la tomografía computarizada se precisan las múltiples imágenes quísticas en hígado, la dilatación intrahepática y extrahepática, con dilatación importante de colédoco y trombosis de la vena porta (*Figura 1*). Con estos hallazgos se hace el diagnóstico de pileflebitis asociada a formación de múltiples abscesos hepáticos como complicación de una colangitis.

Debido a que no se tenía disponible la colangiopancreatografía retrógrada endoscópica (CPRE), se ingresa a la paciente a quirófano para exploración abierta de la vía biliar. Se hace una incisión subcostal

derecha (Kocher), se identifica vía biliar y se realiza coledocotomía, se procede a extraer un lito de aproximadamente 0.9 × 0.9 cm (Figuras 2 y 3) y se coloca una sonda en T para el drenaje de la vía biliar. Terminado el procedimiento, la paciente pasa a la Unidad de Terapia Intensiva para manejo de choque séptico, presentando mejoría en condiciones clínicas y de laboratorio. En cuanto al manejo

de los múltiples abscesos, el tratamiento fue médico, la antibioticoterapia que se utilizó fue metronidazol (500 mg cada ocho horas) más ceftriaxona (1 g cada 12 horas) por seis semanas. Se tomaron hemocultivos de ambos brazos antes del tratamiento antibiótico, reportándose sin crecimiento. Tras diez días de internamiento, la paciente fue egresada a su domicilio en forma satisfactoria.

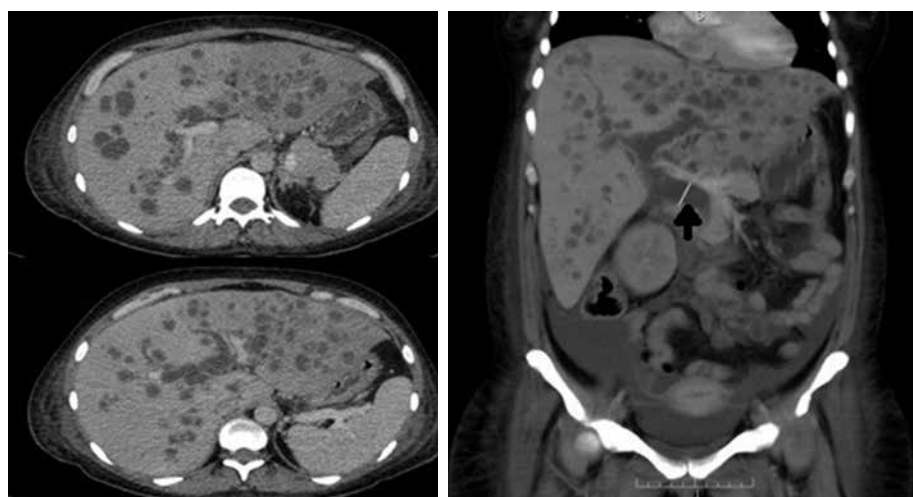


Figura 1: Tomografía computarizada con corte coronal y transversal donde se precisan los múltiples abscesos hepáticos, dilatación intrahepática y extrahepática, dilatación importante de colédoco señalada con una flecha y trombosis de la vena porta.

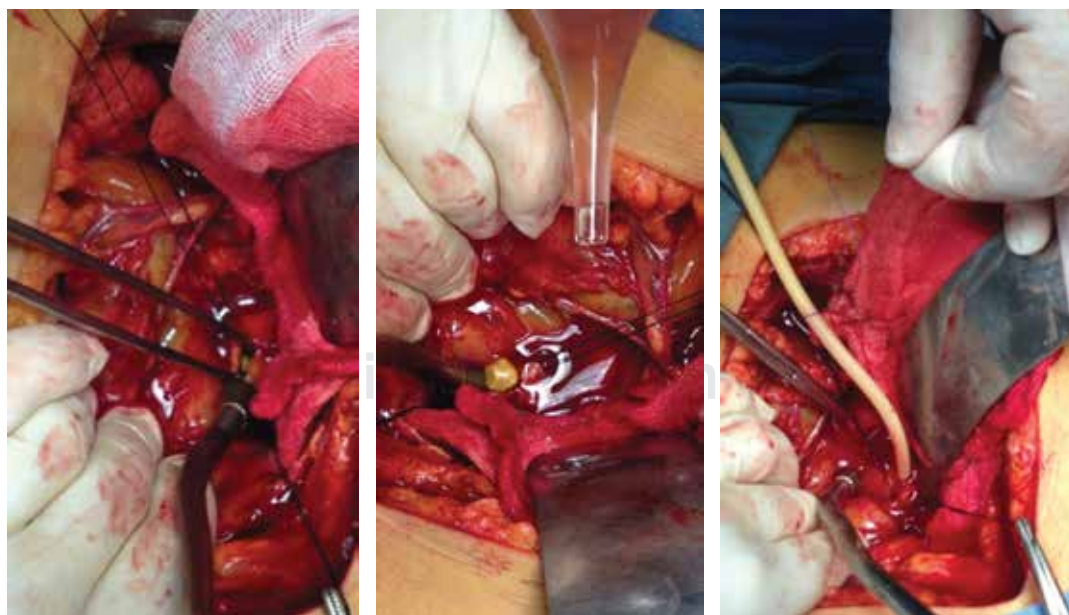


Figura 2:
Exploración de vía biliar con coledocotomía, extracción de lito y colocación de sonda T.

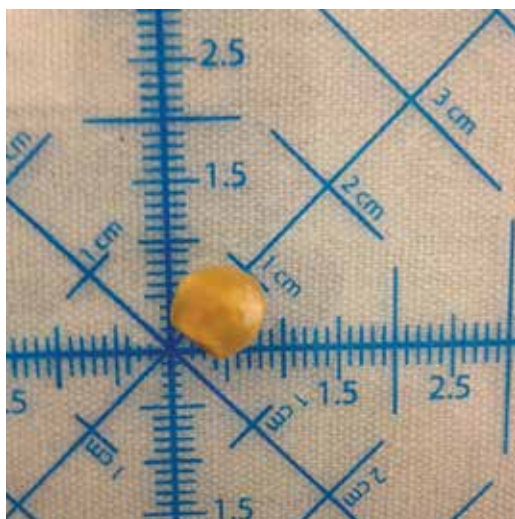


Figura 3: Lito extraído de colédoco, con dimensiones aproximadas de 0.9 x 0.9 cm.

DISCUSIÓN

La trombosis asociada a infección de la vía biliar poco se ha descrito como causa de pileflebitis y representa el 7%.³

Las manifestaciones clínicas de la paciente eran muy inespecíficas: malestar general, fiebre y náusea.³ Sin embargo, los signos clínicos detectados eran: dolor abdominal en cuadrante superior derecho, hepatomegalia e ictericia más asociadas a pileflebitis por colangitis o por abscesos hepáticos.¹¹ La ictericia en piel y escleras es infrecuente en el caso de la pileflebitis y se menciona que está asociada a formas avanzadas con daño hepático importante.² La esplenomegalia se encuentra del 10 al 25%.⁵

En los resultados de laboratorio, la leucocitosis es común, aunque se puede encontrar un conteo normal de leucocitos o leucopenia; en este caso se observó una marcada leucocitosis a expensas de polimorfonucleares. Las pruebas de función hepática están alteradas, especialmente la fosfatasa alcalina o la gamma-glutamil transferasa puede incrementar varias veces su valor normal. La ictericia se relaciona con un incremento de hasta seis veces la cifra de bilirrubinas, la formación de abscesos contribuye a la disfunción hepática y a las alteraciones en la coagulación.^{3,5,8} Los abscesos confirmados en la tomografía computarizada podrían relacio-

narse con las alteraciones en la coagulación y la disfunción hepática detectada en la paciente.

Los hemocultivos son positivos entre el 23 y el 88% de los casos,¹² destacando los tres principales microorganismos (*E. coli*, *S. viridans*, *B. fragilis*), aunque otros organismos se han aislado como *Aeromonas hydrophila*, *Streptococci*, *Proteus mirabilis*, *Clostridium spp.* y *K. pneumoniae*,⁵ en el caso de la paciente no se aisló ningún microorganismo causante de la infección.

Una vez hecho el diagnóstico, se debe iniciar inmediatamente el tratamiento antibiótico, éste será de acuerdo con los protocolos de cada hospital, pero debe proporcionar cobertura frente a bacilos Gram-negativos y anaerobios, manteniéndose durante cuatro semanas. El manejo de los abscesos hepáticos requiere antibioticoterapia por seis semanas y drenaje percutáneo o quirúrgico en abscesos mayores de 3 cm.^{2,4,8} En el caso clínico se hizo el control del foco infeccioso, que era la vía biliar y se indicó antibioticoterapia por seis semanas para el manejo de los múltiples abscesos hepáticos.

Se decidió no indicar tratamiento anticoagulante, ya que es controversial, pues se menciona que sólo puede reservarse para una trombosis con progresión radiológica, pileflebitis supurativas, resección intestinal por isquemia secundaria a la trombosis o estados de hipercoagulabilidad.⁵

La cirugía se basa en el tratamiento del foco infeccioso intraabdominal, por ejemplo, apendicectomía, colecistectomía.^{2,8} La trombectomía quirúrgica se asocia a mayores tasas de recurrencia de la trombosis, y por lo tanto, algunos estudios han desaconsejado tales medidas.³

La exploración intraoperatoria del conducto biliar común se realiza de forma selectiva, según las preferencias del cirujano y la experiencia local. La exploración abierta del conducto biliar está más ampliamente disponible que la exploración laparoscópica del conducto biliar común, pero se asocia a un número mayor de morbilidad (12.7%), comparada con laparoscópicos (6.5%).¹³

CONCLUSIÓN

La pileflebitis es una complicación infrecuente, muy variada e inespecífica en sus manifestaciones clínicas.

REFERENCIAS

1. Chang Y, Min S, Joo S, Lee S. Septic thrombophlebitis of the porto-mesenteric veins as a complication of acute appendicitis. *World J Gastroenterol.* 2008; 14: 4580-4582.
2. Balthazar EJ, Gollapudi P. Septic Thrombophlebitis of the mesenteric and portal veins: CT imaging. *J C Assist Tomogr.* 2000; 24: 755-760.
3. Choudhry A, Baghdadi Y, Amr M, Alzghari M, Jenkins D, Zielinski M. Pylephlebitis: a review of 95 cases. *J Gastrointest Surg.* 2015; 20: 656-661.
4. Artech E, Ostiz S, Miranda L, Caballero P, Jiménez LO. Tromboflebitis séptica de la vena porta (pileflebitis): diagnóstico y manejo a propósito de tres casos. *Anales Sis San Navarra.* 2005; 28: 417-420.
5. Kanellopoulou, T, Alexopoulou, A, Theodosiades G, Koskinas J, Archimandritis AJ. Pylephlebitis: an overview of non-cirrhotic cases and factors related to outcome. *Scand J Infect Dis.* 2010; 42: 804-811.
6. Belhassen-García M, Gomez-Munuera M, Pardo-Lledias J, Velasco-Tirado V, Perez-Persona E, Galindo-Perez I, et al. Pylephlebitis: Incidence and prognosis in a tertiary hospital. *Enferm Infecc Microbiol Clin.* 2014; 32: 350-354.
7. Tsao YT, Lin SH, Cheng CJ, Chang FY. Pylephlebitis associated with acute infected choledocholithiasis. *Am J Med Sci.* 2006; 332: 85-87.
8. Pérez S, Nofuentes C, García A, Luri P. Pileflebitis: una extraña pero posible complicación de las infecciones intraabdominales. *Cirugía y Cirujanos.* 2015; 85: 501-505.
9. Chang T, Tang L, Keller K, Harrison M, Farmer D, Albanese C. Pylephlebitis, portal-mesenteric thrombosis, and multiple liver abscesses owing to perforated appendicitis. *J Pediatr Surg.* 2001; 36: E19.
10. Pradka SP, Trankiem CT, Ricotta JJ. Pylephlebitis and acute mesenteric ischemia in a young man with inherited thrombophilia and suspected foodborne illness. *J Vasc Surg.* 2012; 55: 1769-1772.
11. Plemmons R, Dooley D, Longfield R. Septic thrombophlebitis of the portal vein (pylephlebitis): diagnosis and management in the modern era. *Clin Infect Dis.* 1995; 21: 1114-1120.
12. García GM, Luque MR, Rodríguez SS. Trombosis portal asociada a infección de la vía biliar. *Gastroenterol Hepatol.* 2012; 35: 644-648.
13. Grubnik VV, Tkachenko AI, Ilyashenko VV, Vorotyntseva KO. Laparoscopic common bile duct exploration versus open surgery: comparative prospective randomized trial. *Surg Endosc.* 2012; 26: 2165-2171.

Correspondencia:

Dr. José E Telich-Tarriba

División de Cirugía Plástica y Reconstructiva
Hospital General "Dr. Manuel Gea González".
Calzada de Tlalpan Núm. 4800,
Col. Sección XVI, Alcaldía Tlalpan,
14080, Ciudad de México.
Tel: 4000 3000, ext. 3233
E-mail: josetelich@gmail.com