

## Ruptura hepática asociada con síndrome HELLP: una urgencia quirúrgica

### *Hepatic rupture associated with HELLP syndrome: a surgical emergency*

Salvador Hernández Higareda,\* Miguel Ángel Ruvalcaba Ramírez,\*  
Ismael Muñoz Navarro,\* Jesús Flores Cruz,\* Carlos Eduardo Pérez Ávila\*

**Palabras clave:**  
Síndrome HELLP,  
ruptura hepática  
asociada con  
embarazo.

**Key words:**  
HELLP syndrome,  
hepatic rupture  
associated with  
pregnancy.

#### RESUMEN

Se presenta el caso de una emergencia quirúrgica grave con alto riesgo de muerte materna en el que se logró obtener un resultado satisfactorio; se requirió de manejo oportuno y multidisciplinario para lograrlo. Esto es muy importante, ya que en México la preeclampsia-eclampsia es frecuente. Se trata de una paciente de 29 años de edad, secundigesta, a la que se le realiza operación cesárea en un hospital de segundo nivel por presentar preeclampsia con datos de severidad y síndrome HELLP; en la cirugía se encuentra ruptura hepática que comprende tres segmentos: el IV, VI y VII, con disrupción del parénquima hepático en un 75%. Se hace la primera cirugía y es enviada a un centro médico de tercer nivel de atención donde se llevan a cabo dos operaciones más. La paciente es dada de alta para seguirla valorando en consulta posteriormente.

#### ABSTRACT

*A case is presented of a serious surgical emergency with a high risk of death for the mother, in which we managed to obtain a satisfactory result, for which a timely and multi-disciplinary approach was required. This is very important because in Mexico preeclampsia-eclampsia is common. This case is about a female 29-year-old patient having her second child, to whom a caesarean section was performed in a second level hospital for presenting preeclampsia with severity data and HELLP syndrome. During surgery, we observed hepatic rupture comprising three segments (IV, VI, and VII) with disruption of the liver parenchyma by 75%. A first surgery was performed and she was sent to a tertiary care medical center where two more operations were performed and the patient was discharged to be followed later in consultation.*

### INTRODUCCIÓN

La ruptura hepática (ruptura de un hematoma subcapsular hepático durante el embarazo) es una rara complicación asociada principalmente con síndromes hipertensivos severos del embarazo (preeclampsia, eclampsia) y síndrome HELLP, el cual se caracteriza por hemólisis, elevación de enzimas hepáticas y trombocitopenia.<sup>1,2</sup> Su frecuencia no está precisada. En México, en hospitales del Instituto Mexicano del Seguro Social, el médico responsable de estos registros, el Dr. Vitelio Velasco Murillo informó que ocurrieron 79 muertes maternas por ruptura hepática en un periodo de 15 años; esto lo publicó en el año 2001.<sup>3</sup>

Toda paciente en quien se sospeche preeclampsia-eclampsia es susceptible de presentar esta dolencia.<sup>4</sup> El hematoma hepático y su ruptura es una complicación poco frecuente

(< 1%) y catastrófica de la preeclampsia y el síndrome HELLP.<sup>4,5</sup>

En pacientes con dolor en el cuadrante superior derecho del abdomen y colapso circulatorio es en quienes generalmente se realiza el diagnóstico de ruptura hepática durante la laparotomía o la cesárea.<sup>5</sup>

La mayoría de las rupturas hepáticas ocurren en asociación con síndrome HELLP.<sup>6</sup> Su etiopatogenia aún no ha sido aclarada; se considera la necrosis parenquimatosa periportal y focal secundaria a depósitos hialinos y de fibrina en los sinusoides hepáticos, lo que causa congestión vascular, aumento de la presión intrahepática, dilatación de la cápsula de Glisson y formación del hematoma.<sup>2</sup> En alrededor del 1 a 2% de los casos de preeclampsia-eclampsia ocurre la hemorragia intrahepática espontánea, estimándose una incidencia de un caso por cada 45,000 nacimientos.<sup>6</sup>

\* División de Obstetricia y Medicina Crítica de la Unidad Médica de Alta Especialidad, Hospital de Gineco-Obstetricia del Centro Médico Nacional, Instituto Mexicano del Seguro Social, Guadalajara, Jalisco, México.

Recibido: 01/01/2015  
Aceptado: 01/05/2015

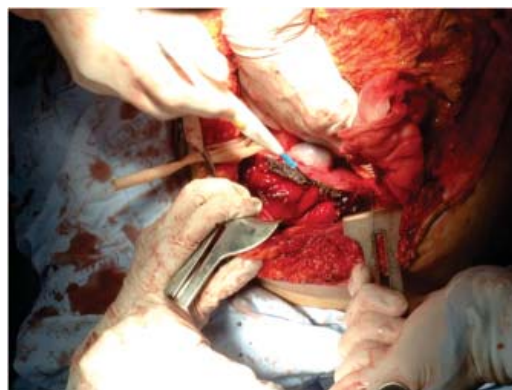
Henny y colaboradores reportaron que existe una resolución completa de la lesión hepática en todas las pacientes que sobreviven tras cuatro a seis meses de haberse realizado el diagnóstico, lo cual fue demostrado por estudios tomográficos; también informaron de una mortalidad materna del 96% en las mujeres con ruptura hepática que recibieron tratamiento conservador, y del 35% para aquellas tratadas quirúrgicamente.<sup>6,7</sup>

La ruptura hepática se caracteriza por epigastralgia o dolor en barra en el cuadrante superior derecho del abdomen, dolor referido en el hombro derecho, náuseas, vómito, distensión abdominal y choque hipovolémico.<sup>5</sup>

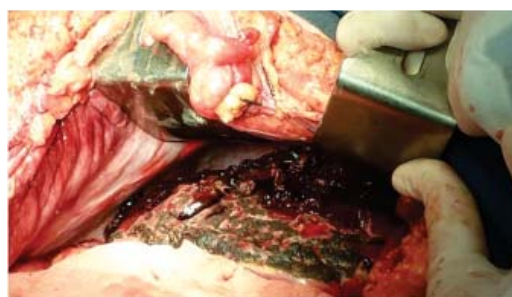
### PRESENTACIÓN DEL CASO

Se trata de una mujer de 29 años cursando puerperio inmediato, secundigesta, con antecedente de dos cesáreas; la última fue realizada en un hospital de segundo nivel en el que presentó dolor epigástrico, dificultad respiratoria y vómito, por lo que se indicó la cirugía cesárea por preeclampsia severa, síndrome HELLP y pérdida del estado de bienestar fetal. Durante el evento quirúrgico detectaron ruptura hepática; realizaron hepatorrafia vascular y empaquetamiento con tres compresas; le transfundieron cuatro paquetes globulares, plasmas frescos, y fue trasladada a este hospital de tercer nivel, donde ingresó en la Unidad de Cuidados Intensivos (UCI) con TA 90/60 mmHg, FC 130 lpm, orointubada, con datos de choque hipovolémico. Se observó que no había respuesta del estado de choque ante la recuperación del volumen intravascular con plasmas, crioprecipitados, paquete globular y administración de factor 7; se notó incremento del diámetro abdominal, por lo que se le realizó una segunda laparotomía en la que se retiraron las compresas; se identificó una lesión hepática grado IV (segmentos IV, VI y VII) con interrupción del parénquima en un 75%; se realizó electrofulguración de borde hepático sangrante y se empaquetó de nuevo con seis compresas (*Figura 1*).

Durante su evolución en la UCI cuatro horas posteriores al evento quirúrgico, la paciente persistió con hemorragia activa por la herida quirúrgica, con distensión abdominal, tensio-



*Figura 1. Segunda laparotomía, donde el cirujano realiza electrofulguración del borde hepático sangrante; se observa falta de la serosa hepática y, arriba, la vesícula biliar normal.*



*Figura 2. Cuarta laparotomía, donde después de desempaquetar, previa aplicación de Jelonet, se realiza electrofulguración del hígado.*

nes arteriales bajas, con TAD de 24 mmHg. Se inició tratamiento con líquidos y norepinefrina. Se solicitó ultrasonido (US) abdominal, el cual reportó líquido libre en cavidad, por lo que se decidió pasarla a quirófano. Se administraron 5 mg de NovoSeven. Se realizó una tercera laparotomía por datos de distensión abdominal e hipotensión, y se encontró sangrado anterior de hígado y punto sangrante en el ángulo izquierdo de la histerorrafia; se realizó hemostasia en ambas.

Doce horas después, presentó nuevamente hemorragia abdominal; se llevó a cabo la cuarta laparotomía, donde se aplicó Jelonet; se realizó fulguración hepática y en sitios sangrantes, se volvió a empaquetar (*Figura 2*).

A las 48 horas, la paciente fue enviada a la Unidad Médica de Alta Especialidad (UMAE),

Hospital de Especialidades del Centro Médico Nacional de Occidente para continuar su vigilancia y tratamiento. A las 72 horas se le retiraron las compresas. Fue dada de alta a los 10 días. En el día 37 del puerperio, la mujer fue valorada por personal de la UCI que le dio seguimiento; se encontró insuficiencia respiratoria como secuela leve; continuaba con su vida normalmente.

Este ha sido el caso con mayor grado de severidad en la lesión hepática que se ha presentado en los últimos 26 años de este hospital, por lo que consideramos importante su publicación, dada su alta mortalidad.

### CONCLUSIÓN

Tomando en cuenta la frecuencia de preeclampsia en nuestro país, es importante tener una alta sospecha clínica de ésta para establecer el diagnóstico temprano de la ruptura hepática; es indispensable realizar un manejo multidisciplinario oportuno, agresivo en todos los casos y de intervención quirúrgica en quienes desarrollen ruptura hepática, para mejorar la supervivencia.

### Conflicto de intereses

Los autores declaran no tener ningún conflicto de intereses.

### REFERENCIAS

1. Castro-González A, Moreno-Conejo R. Preeclampsia y ruptura hepática. Informe de tres casos. Rev Med IMSS. 2002; 40: 505-510.
2. Perucca E, Domínguez C, González D, et al. Ruptura hepática espontánea en síndrome de HELLP. Rev Chil Obstet Ginecol. 2003; 68: 7-12.
3. Velasco-Murillo V, Navarrete-Hernández E. Mortalidad materna por ruptura hepática: experiencia de 15 años en el IMSS. Rev Med IMSS. 2001; 39: 459-464.
4. Navarro-Vargas JR. Síndrome de HELLP y coagulopatía. Rev Venezolana de Anestesiología. 2002; 7: 148-151.
5. Detección y tratamiento inicial de las emergencias obstétricas. México: Secretaría de Salud; elaboración 2010 y actualización 2011.
6. Cerda-García P, Sánchez-Mecatí M, García-Graullera R, et al. Síndrome de HELLP y ruptura hepática espontánea. Rev Asoc Mex Med Crit Ter Int. 2003; 17: 138-143.
7. Henny CH, et al. Spontaneous rupture of the Glisson's capsule during pregnancy: an acute surgical emergency. Neth J Surg. 1992; 34: 72-75.

#### Correspondencia:

**Dr. Salvador Hernández Higareda**

Av. José Ma. Vigil Núm. 2929,

Col. Providencia, 44647,

Guadalajara, Jalisco, México.

Teléfono y Fax: (33)3641 9613, 3642 9486,  
3121 0930.

**E-mail:** salhh2929@gmail.com