


# Cirujano General

[www.elsevier.es/cirujanogeneral](http://www.elsevier.es/cirujanogeneral)



## REPORTE DE CASO

### Pileflebitis séptica secundaria a apendicitis manejada con trombectomía, trombolisis y anticoagulación

Raúl Carrillo Esper<sup>a,\*</sup>, Manuel Ruiz Molina<sup>b</sup>, Adriana Denise Zepeda Mendoza<sup>c</sup>, Carlos Alberto Peña Pérez<sup>c</sup>, Vanessa Cano Nigenda<sup>d</sup>, Jesús E. Cabrera Luviano<sup>d</sup>

<sup>a</sup>Departamento de Unidad de Terapia Intensiva, Fundación Clínica Médica Sur, México, D.F.

<sup>b</sup>Departamento de Cirugía General, Instituto Nacional de Cancerología, México, D.F.

<sup>c</sup>Departamento de Medicina Intensiva, Fundación Clínica Médica Sur, México, D.F.

<sup>d</sup>Departamento de Medicina Interna, Fundación Clínica Médica Sur, México, D.F.

#### PALABRAS CLAVE

Pileflebitis;  
Trombolisis;  
Trombectomía,  
Vena porta

#### Resumen

**Introducción:** La trombosis séptica de la vena porta o pileflebitis es secundaria a cuadros infecciosos intraabdominales, en especial apendicitis y diverticulitis. A pesar de que su incidencia ha disminuido al 0.05% a partir de los avances en las técnicas quirúrgicas y del uso racional de antibióticos, su mortalidad sigue siendo elevada en especial por sus complicaciones, de las que destacan la isquemia venosa intestinal y la sepsis.

**Reporte de Caso:** Enfermo de 36 años que presentó al quinto día del postoperatorio de apendicectomía laparoscópica cuadro caracterizado por fiebre, dolor abdominal difuso, distensión, íleo y estado de choque. Se practicó laparotomía exploradora con hallazgo de isquemia intestinal difusa. En el estudio angiográfico se observó trombosis de la vena porta y mesentérica superior. Se practicó trombectomía y trombolisis a base de alteplase, para continuar infusión continua con heparina y alteplase a través de catéter portal con lo que se logró recanalización y reversión de la isquemia intestinal.

**Conclusión:** El diagnóstico temprano y oportuno de la pileflebitis séptica es fundamental para revertir la isquemia venosa intestinal secundaria y favorecer la viabilidad intestinal. Como parte del manejo de esta entidad deberán de considerarse la trombectomía, la trombolisis y la infusión continua de heparina y trombolítico por vía portal.

© 2014 Asociación Mexicana de Cirugía General, A.C. Publicado por Elsevier España, S.L.U. Todos los derechos reservados.

\*Autor para correspondencia. Unidad de Terapia Intensiva. Fundación Clínica Médica Sur. Puente de Piedra 150 Colonia Toriello Guerra, México DF. CP. 14050 Teléfono 54247200. Ext. 4139.

Correo electrónico: [revistacma95@yahoo.com.mx](mailto:revistacma95@yahoo.com.mx) (Dr. R. Carrillo Esper).

**KEYWORDS**

Pylephlebitis;  
Thrombolysis;  
Thrombectomy;  
Portal vein

## Pylephlebitis secondary to appendicitis managed with thrombectomy, thrombolysis and anticoagulation

**Abstract**

**Introduction:** Septic thrombosis of the portal vein or pylephlebitis is secondary to intra-abdominal infectious processes, especially appendicitis and diverticulitis. Although its incidence has decreased to 0.05% from the advances in surgical techniques and the rational use of antibiotics, mortality remains high especially its complications, which include venous intestinal ischemia and sepsis.

**Case Report:** 36-year-old man who underwent laparoscopic appendectomy, five days after the procedure the patient presented a clinical picture characterized by fever, diffuse abdominal pain, abdominal distension, ileum and shock. Exploratory laparotomy was conducted, finding diffuse intestinal ischemia. The angiography showed thrombosis of the portal and superior mesenteric veins. The patient underwent alteplase-based thrombolysis as well as thrombectomy, after both procedures we continued the treatment with a continuous infusion of heparin and alteplase through a portal catheter. The complete recanalization as well as the reversion of the intestinal ischemia was achieved.

**Conclusion:** The early diagnosis of the septic pylephlebitis is critical to reverse the secondary intestinal ischemia and to promote the intestinal viability. Procedures as thrombectomy and thrombolysis as well as continuous infusion of heparin and a thrombolytic through the portal vein should be considered as part of the management of this entity.

© 2014 Asociación Mexicana de Cirugía General, A.C. Published by Elsevier España, S.L.U. All rights reserved.

**Introducción**

La trombosis séptica de la vena porta o pyleflebitis, fue descrita por primera vez en 1846 por Waller como complicación de una apendicitis aguda<sup>1</sup>. Fitz, en 1886, describió 11 casos entre 247 apendicitis agudas. La pyleflebitis es secundaria a cuadros infecciosos intraabdominales, en especial apendicitis y diverticulitis. A pesar de que su incidencia ha disminuido al 0.05% a partir de los avances en las técnicas quirúrgicas y del uso racional de antibióticos, su mortalidad sigue siendo elevada en especial por sus complicaciones, de las que destacan la isquemia venosa intestinal y la sepsis<sup>2,3</sup>.

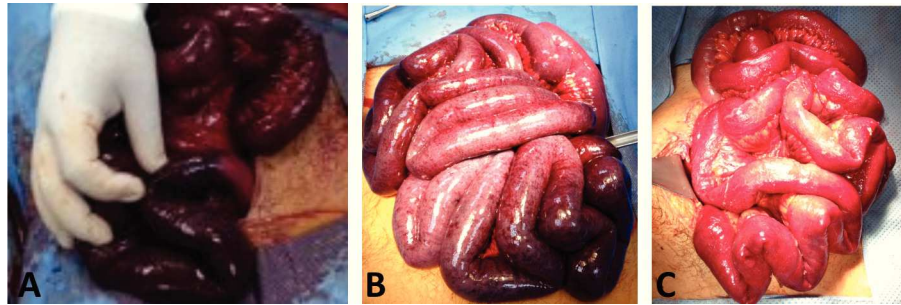
El objetivo de este trabajo es presentar un caso de pyleflebitis séptica secundaria a apendicitis, resaltando la importancia del tratamiento a base de trombectomía, trombolisis y anticoagulación.

**Reporte de caso**

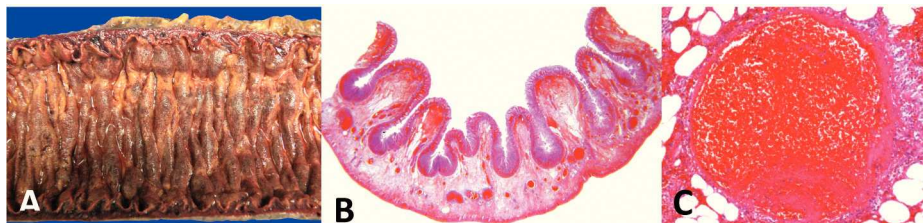Enfermo de 35 años que presentó al quinto día del postoperatorio de apendicectomía laparoscópica cuadro caracterizado por dolor abdominal epigástrico, distensión abdominal, fiebre, náusea y vómito. De los exámenes de laboratorio destaca leucocitosis de 16,400 a expensas de neutrófilos y bandas ( $0.2 \times 10^3/\mu\text{L}$ ), plaquetas de 135 mil y lactato de 4 mmol/L. En la tomografía axial computada (TAC) simple de abdomen con plastrón de  $9 \times 5 \times 11$  cm localizado en fosa iliaca derecha y corredera parietocólica ipsilateral. Durante su estancia en urgencias presentó hematoquezia, acompañada de taquicardia, hipotensión y taquipnea, por lo que se decide su ingreso a la Unidad de Terapia Intensiva (UTI) con el diagnóstico de

sepsis grave. Se iniciaron medidas de reanimación en base a las recomendaciones de la campaña para incrementar la sobrevida en sepsis. Se tomaron cultivos e inició terapia antibiótica con meropenem, linezolid, caspofungina y clindamicina. Se realizó laparotomía exploradora con el hallazgo de distensión intestinal e isquemia difusa y extensa con involucro de prácticamente todo el intestino delgado. Por lo anterior se decidió dar por terminado el procedimiento quirúrgico y en el postoperatorio inmediato se realizó estudio angiográfico en donde se observó trombosis de las venas porta y mesentérica superior. Ante los hallazgos se procedió a realizar trombectomía, obteniendo abundantes coágulos y posteriormente se continúa con trombolisis a base de Alteplasa en bolo de inicial de 50 mg, para continuar a través de catéter colocado en venas mesentérica superior y porta, infusión continua de Alteplasa 100 mg y heparina 10,000 U para 24 h.

A las 24 horas de la infusión se realizó laparotomía exploradora en donde se observó mejoría significativa de la perfusión intestinal, por lo que se decidió continuar con la infusión de trombolítico y heparina con el objetivo de limitar en lo posible el segmento isquémico/necrótico. En esta segunda intervención se optó por una técnica de abdomen abierto, con bolsa de "Bogotá", con la cual se pudo monitorizar clínicamente la evolución de la isquemia en las asas intestinales a través de su coloración y presencia de peristaltismo. En nuevo estudio angiográfico realizado 24 horas posteriores, se observó recanalización parcial de la vena mesentérica superior y porta con la presencia de flujo, motivo por el cual se decidió realizar nueva exploración quirúrgica en donde se observó mejoría significativa de la perfusión y viabilidad intestinal, limitándose la necrosis a un segmento de yeyuno de 40 cm el cual se reseco practicándose enteroenteroanastomosis (fig. 1)

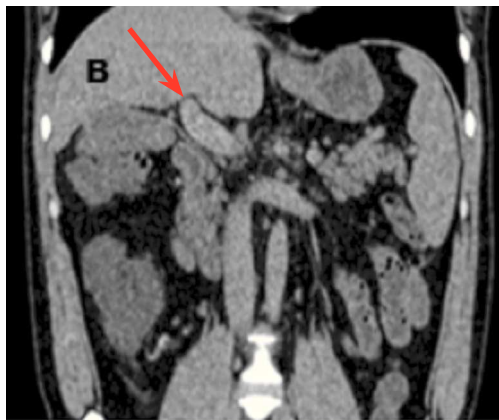

**Figura 1** Hallazgos de laparotomía exploradora en donde se observa: A) Isquemia intestinal extensa. B) Mejoría en la perfusión intestinal posterior a trombectomía e infusión de trombolítico y heparina, con área de necrosis en yeyuno C) Intestino con perfusión normal posterior a 48 h de infusión de trombolítico y heparina en el que se realizó resección de segmento yeyunal.



**Figura 2** Estudio histopatológico de pieza reseçada en donde se observa. A) Imagen macroscópica intestino delgado edematoso y de aspecto necro-hemorrágico. B) Pared de intestino delgado en donde se observa hemorragia en vellosidades, edema y múltiples trombos. C) Vaso sanguíneo con trombo.

Se retiró el catéter vascular y se suspendió la infusión de trombolítico y heparina para continuar tratamiento con Enoxaparina a dosis de 60 mg por vía subcutánea cada 12 h. El estudio histopatológico de la pieza quirúrgica reportó pared de intestino delgado con necrosis isquémica panmural y trombosis reciente en vasos mesentéricos (fig. 2). Se realizó TAC de control en donde se observaron cambios compatibles con transformación cavernomatosa de la vena porta (fig. 3). Los resultados del perfil inmunológico y la determinación de proteína C, S y Antitrombina III, fueron normales o negativos. La evolución del enfermo fue adecuada por lo que fue dado de alta con tratamiento a base de anticoagulantes orales.



**Figura 3** Angiotomografía en donde se observa vena porta re-canalizada con defectos de perfusión en su interior compatibles con degeneración cavernomatosa. (flecha)

## Discusión

La pileflebitis séptica es una complicación poco frecuente posterior a un proceso infeccioso intraabdominal, en especial apendicitis aguda, aunque también se ha descrito asociada a diverticulitis, colecistitis aguda, colangitis y abscesos intraabdominales. La presentación clínica y evolución dependen del grado de trombosis de la porta y sus ramas, con un espectro clínico que va desde pacientes asintomáticos a hipertensión portal y choque séptico<sup>4,5</sup>

La pileflebitis es un proceso complejo en el cual el foco infeccioso intraabdominal permite el paso de endotoxinas y bacterias a la circulación porta que al ponerse en contacto con el endotelio y por activación del factor tisular favorece un estado protrombotico que condiciona la trombosis de la porta y sus ramas. Los microorganismo más frecuentemente aislados son *Bacteroides Fragilis*, seguido por bacilos aerobios gram negativos como *Escherichia coli*, y *Streptococcus aerobios*<sup>2,3,5</sup>. La elevada incidencia de bacteriemia por bacteroides en pacientes con pileflebitis sugiere que la naturaleza trombogénica del microorganismo juega un papel importante en la patogénesis de la tromboflebitis séptica. Las heparinasas producidas en la pared celular de los *bacteroides* son responsables del desarrollo de trombosis localizadas<sup>5</sup>.

Los factores de riesgo para el desarrollo de esta entidad se dividen locales y sistémicos. Dentro de los locales deberán descartarse tumores malignos y cirrosis hepática. Dentro de los factores sistémicos alteraciones hereditarias protrombóticas como mutación del factor V Leiden, mutación del gen de la protrombina y deficiencias de proteína C, proteína S y antitrombina III<sup>6</sup>.

Las manifestaciones clínicas de pyleflebitis pueden ser poco específicas. Dentro de los síntomas iniciales se encuentran la fiebre, escalofríos, malestar general y dolor abdominal. Gollapudi reportó que un 30% de los pacientes con pyleflebitis presentan signos clínicos de sepsis a su ingreso. Los hallazgos de laboratorio, como leucocitosis y alteraciones en las pruebas de función hepática son poco específicos, la ictericia es poco frecuente y de presentarse debe hacer sospechar en la presencia de abscesos hepáticos<sup>7</sup>.

El diagnóstico de la Pileflebitis se fundamenta en la sospecha clínica y estudios de gabinete. Las técnicas de imagen permiten un diagnóstico temprano y oportuno en pacientes tanto sintomáticos como asintomáticos. La ultrasonografía doppler se realiza a la cabecera del enfermo y permite evaluar el flujo del sistema porta y de esta manera hacer el diagnóstico, evaluar el grado y extensión de la trombosis<sup>6</sup>. La imagen ultrasonográfica más frecuente es la presencia de material hiperecogénico en el interior de la luz portal y de vena mesentérica superior. Además permite hacer el seguimiento y evaluar la recanalización de la vena porta y/o su evolución a cavernomatosis portal.<sup>7</sup> Otro estudio útil es la TAC con medio de contraste con la que además de hacer el diagnóstico y evaluar la extensión de la pyleflebitis ayuda a identificar la presencia de focos infecciosos abdominales y abscesos hepáticos<sup>6,7</sup>.

El tratamiento de la pyleflebitis se basa en el manejo de la sepsis mediante antibióticos y drenaje de las colecciones. En casos de isquemia venosa extensa, como la que presentó el enfermo que se describe, la resección quirúrgica era una de las opciones terapéuticas, pero en diferentes estudios se demostró que se asociaba a elevada morbimortalidad, motivo por el cual se han desarrollado e implementado nuevas opciones terapéuticas, de las que destaca la trombolisis, trombectomía y anticoagulación en especial si se implementan de manera temprana con el objetivo de favorecer la recanalización y flujo del sistema porta, lo que mejora la perfusión esplácnica y hepática evitando la congestión venosa con la consecuente disminución del riesgo de trombosis mesentérica venosa<sup>8-10</sup>.

La trombolisis para el manejo de la pyleflebitis es un tratamiento relativamente nuevo, que se puede administrar por vía sistémica o dirigida a través de catéter. La sistémica es útil cuando se administra en la fase muy temprana de la pyleflebitis y su principal efecto colateral es la hemorragia. La trombolisis dirigida por catéter ofrece ventajas sobre la sistémica dentro de las que destacan el poder combinar la trombectomía, la aspiración del coágulo, mejor efecto trombolítico, de reperfusión y flujo, en especial debido a que se puede continuar después del bolo inicial con la infusión del trombolítico y heparina<sup>11,12</sup>.

En el estudio retrospectivo realizado por Hollingshead en el que evaluó la trombolisis por catéter en 20 pacientes con trombosis de vena porta y/o vena mesentérica, se observó una adecuada respuesta, reportando hasta 75% de lisis total o parcial del trombo con un 85% de resolución en la sintomatología y disminución en la necesidad de resección intestinal. Los efectos adversos reportados fueron hemorragia y anemia secundaria. En los pacientes sometidos a trombectomía se observó una mejor respuesta en la capacidad del trombolítico local para la disolución del trombo. Las técnicas de abordaje para realizar este procedimiento pueden ser por vía transfemoral y transhepática. Es impor-

tante señalar que existe poca experiencia en el tratamiento de la pyleflebitis mediante trombectomía y trombolisis local con anticoagulación debido a que por lo poco frecuente de esta entidad hay escasas publicaciones y estas son reporte de caso y series pequeñas<sup>13</sup>.

## Conclusión

La pyleflebitis séptica es una entidad poco frecuente pero asociada a una elevada morbimortalidad. Su diagnóstico temprano y la implementación de un tratamiento multimodal mediante trombectomía, trombolisis y anticoagulación transcatheter ofrecen una excelente opción terapéutica para favorecer la recanalización vascular y retorno del flujo portomesentérico, lo que limita la necesidad de una resección intestinal amplia y las secuelas.

## Bibliografía

1. Baril N, Wren S, Radin R, Ralls P, Stain S. The role of anticoagulation in pylephlebitis. *Am J Surg* 1996;172:449-453.
2. Aguado JM, Fernández ML, García JL, Cortés J, Payno A, Arnal P. Pyleflebitis. Una complicación grave de los abscesos intraabdominales. *Rev Clin Esp* 1985;177:231-4.
3. Vanamo K, Kiekara O. Pylephlebitis after appendicitis in a child. *J Pediatr Surg* 2001;36:1574-6.
4. Germain MA, Soukhni N, Bouzard D. Thrombose veineuse mésentérique compliquant une appendicite aiguë. *Ann Chir* 2002;127:381-4.
5. Liappis AP, Roberts AD, Schwartz AM, Simon GL. Thrombosis and infection: a case of transient anti-cardiolipin antibody associated with pylephlebitis. *Am J Med Sci* 2003;325:365-8.
6. Farin P, Paaajanen H, Miettinen P. Intraoperative US diagnosis of pylephlebitis (portal vein thrombosis) as a complication of appendicitis: a case report. *Abdom Imaging* 1997;22:401-3.
7. Giuliano C, Zerykier A, Haller J, Wood B. Radiological case of the month. Pylephlebitis secondary to unsuspected appendiceal rupture. *Am J Dis Child* 1989;143:1099-100.
8. Condat B, Pessione F, Denninger M, Hillaire S, Valla D. Recent portal or mesenteric venous thrombosis: increased recognition and frequent recanalization on anticoagulant therapy. *Hepatology* 2000;32:466-470.
9. Bleeker CP, Jager G, Tack CJ, Van Der Meer JW, Oyen WJ. F-18-fluorodeoxyglucose positron emission tomography leading to a diagnosis of septic thrombophlebitis of the portal vein: description of a case history and review of the literature. *J Intern Med.* 2004;255:419-23.
10. Rhee RY, Glociczki P, Mendonca CT, Petterson TM, Serry RD, Sarr MG, et al. Mesenteric venous thrombosis: still a lethal disease in the 1990's. *J Vasc Surg.* 1994;20:688-697.
11. Brunaud L, Antunes L, Collinet S, Marchal F, Ayav A, Bresler L. Acute mesenteric venous thrombosis: case for nonoperative management. *J Vasc Surg.* 2001;2:673-679.
12. Malkowski P, Pawlak J, Michalowicz B, Szczerban J, Wroblewski T, Leowska E et al. Thrombolytic treatment of portal thrombosis. *Hepatogastroenterology.* 2003;50:2098-2100.
13. Hollingshead M, Burke CT, Mauro MA, Weeks SM, Dixon RG, Jaques PF. Transcatheter Thrombolytic Therapy for acute mesenteric and portal vein thrombosis. *J Vasc Interv Radiol.* 2005;16:651-661.