

# Modelo biológico no vivo para la enseñanza de la técnica de venodisección en alumnos de pregrado de la carrera de medicina

*Non-live biological model for the teaching of the venous cutdown technique to undergraduate medical students*

Selene Aideé Villalobos Flores, José Ángel Barajas Colón, Jesús Tapia Jurado, José Luis Jiménez Corona, Wulfrano Reyes Arellano, Eduardo E Montalvo-Javé

## Resumen

**Objetivo:** Proporcionar material didáctico útil al estudiante y al médico general para conocer la técnica de venodisección en un modelo biológico no vivo.

**Sede:** Departamento de Cirugía, Facultad de Medicina, UNAM.

**Diseño:** Modelo de enseñanza.

**Material y método:** Se proporcionan indicaciones, contraindicaciones, características anatómicas y técnica a considerar. Empleamos pata de cerdo como modelo didáctico por ser accesible en costos, disponibilidad y un modelo fácilmente reproducible por los alumnos. Por su semejanza con los eventos clínicos que suceden en los pacientes a nivel hospitalario, consideramos que representa un buen método de enseñanza de habilidades quirúrgicas en el pregrado.

**Conclusión:** El actual modelo biológico es una opción viable y representativa de la venodisección; el alumno aprende a identificar al paciente que requiere de este procedimiento; una vez identificado, podrá realizar el procedimiento de manera adecuada evitando, en la medida de lo posible, cualquier tipo de complicación.

## Abstract

**Objective:** To provide teaching material useful for the medical student and the general physician to learn the venous cutdown technique in a non-live biological model.

**Setting:** Department of Surgery, School of Medicine, UNAM.

**Design:** Teaching model.

**Material and method:** Indications, contraindication, anatomical characteristics and technique to be considered will be provided. We use a pig foot as didactic model because it is accessible in terms of costs, availability, and can be reproduced easily by students. Due to its similarity with clinical events occurring in patients at the hospital level, we consider that it represents a good teaching method of surgical skills at the undergraduate level.

**Conclusion:** The current biological model is a viable option and representative of venous cutdown. The student learns to identify the patient that requires this procedure, once identified he will be able to perform the procedure adequately avoiding, as much as possible, any type of complication.

**Palabras clave:** Venodisección, técnica quirúrgica, indicaciones, contraindicaciones, habilidades quirúrgicas, enseñanza en el pregrado.

**Cir Gen 2012;34:271-275**

**Key words:** Venous cutdown, surgical techniques, indications, contraindications, surgical skills, undergraduate teaching.

**Cir Gen 2012;34:271-275**

Departamento de Cirugía. Facultad de Medicina, UNAM.

Recibido para publicación: 4 junio 2012

Aceptado para publicación: 2 septiembre 2012

Correspondencia: Dr. Eduardo E. Montalvo Javé

Departamento de Cirugía, Facultad de Medicina, Circuito Interior, Ciudad Universitaria.

Av. Universidad Núm. 3000, Delegación Coyoacán, Distrito Federal, México, 04510. Teléfono: (+55) 56232160 y (+55) 56232161.

E-mail: montalvoeduardo@hotmail.com

Este artículo puede ser consultado en versión completa en: <http://www.medigraphic.com/cirujanogeneral>

## Introducción

Las maniobras quirúrgicas básicas que el médico general debe realizar al término de la carrera incluyen procedimientos básicos como la venodisección. Este procedimiento al ser de carácter invasivo representa una dificultad ética en el proceso de enseñanza-aprendizaje en el paciente; por lo que el modelo biológico no vivo fue diseñado ante la necesidad de que los estudiantes de pregrado tengan la oportunidad de trabajar directamente en el aula o en casa, perfeccionando los aspectos técnicos y médicos de la venodisección.

La venodisección es la técnica quirúrgica que permite visualizar, permeabilizar y cateterizar una vena por medio de una incisión quirúrgica.<sup>1</sup> Este procedimiento es quizá el más usado en urgencias, ya que nos permite tener un acceso vascular rápido y seguro en caso de pacientes en los que se requiere esta vía para la administración de medicamentos y líquidos vitales que pueden salvar la vida del paciente.<sup>2</sup>

Consiste en una alternativa al acceso venoso cuando otros procedimientos, como la venopunción, no se han logrado; no obstante sigue siendo un método excelente y relativamente sencillo mientras se entienda la anatomía pertinente y la técnica.

Como antecedentes históricos, en el siglo XVII, en Francia y Roma, ya se realizaban flebotomías cuya finalidad era limpiar la sangre. Pero fue hasta 1831 que Latta y O'Shaughnessy describieron el procedimiento de venodisección, indicando su realización con la única utilidad de permeabilizar un vaso difícil de acceder por vía percutánea. En 1945, Kirkham desarrolló la primera descripción detallada de venodisección en la vena safena interna, y desde entonces la técnica no ha sufrido modificación salvo en el material a utilizar, los más importantes han sido en la aguja empleada, ya que en un inicio se utilizaba aguja de metal, hasta la época actual, donde se prefiere catéter plástico.<sup>3</sup>

La venodisección ha dejado de ser un procedimiento que se enseña en el ATLS (del inglés, *Advanced trauma life support*) de manera obligatoria; sin embargo no deja de ser un procedimiento excelente cuando se quiere lograr un acceso vascular, que puede ser realizado de manera rápida y efectiva si se tiene un conocimiento profundo de la anatomía de la región así como de la técnica; además, Custalow mostró que el uso de animales de laboratorio como modelo de enseñanza mejora la competencia y velocidad para la realización de la venodisección.<sup>4</sup>

El conocimiento detallado de la anatomía es imperativo para el éxito del procedimiento. Las venas de la extremidad superior e inferior son de tamaño y accesibilidad adecuadas para la correcta realización de la técnica y, dependiendo de la situación clínica, la técnica puede realizarse también en las venas cefálica, basílica, yugular y femora.<sup>13</sup>

Acerca de la anatomía debemos recordar que las venas de la región braquial son dos: la basílica y la cefálica. Ambas venas son ramas de la vena mediana que, en el vértice de la V bicipital, se divide en estas dos. La vena mediana va al encuentro de la vena cubital, la alcanza y

se une con ella; de su fusión resulta un tronco único que es la vena basílica, la cual recorre de abajo hacia arriba el canal bicipital interno. Ésta es la vena de preferencia para realizar la venodisección en la extremidad superior; para tener acceso a ella se realiza una incisión en la región antecubital a 2 o 3 cm del epicóndilo medial del húmero, en el pliegue de flexión del codo.

La vena mediana basílica se une con la vena radial y forma un segundo tronco ascendente, la vena cefálica, que sigue el borde externo del músculo bíceps y pasa a la región braquial anterior; se recomienda realizar la incisión en la fosa antecubital subcutáneamente lateral a la línea media. En la parte superior de la región, la vena sigue su trayecto dentro del surco deltopectoral, asciende hasta la clavícula y a este nivel aboca en el extremo superior de la vena axilar y establece relaciones importantes con el origen de la arterial axilar.

En los miembros inferiores, la vena safena interna se desliza por delante del maléolo interno y después sobre la cara interna de la tibia. Asciende verticalmente por la cara interna de la pierna a nivel del tejido celular subcutáneo, perfora la aponeurosis para desembocar en la vena poplítea y transcurre por el plano subaponeurótico, de aquí que deba utilizarse la vena safena interna, que es la más accesible. Esta vena es la vía de elección en el paciente pediátrico.<sup>3</sup>

Debe hacerse énfasis en los alumnos sobre el conocimiento de las indicaciones precisas de este procedimiento, las cuales son: colapso venoso general, paciente multipuncionado, administración de soluciones, administración de nutrición parenteral total, administración de quimioterapia, colocación de catéter Swann-Ganz;<sup>5</sup> así como sus contraindicaciones y posibles complicaciones, las cuales se detallan más adelante.

Por tanto, pretendemos que este trabajo proporcione una herramienta educativa que ayude al estudiante y médico general para conocer la técnica adecuada de venodisección, sus indicaciones, contraindicaciones y posibles efectos adversos, así como el instrumental a ocupar y su correcto manejo para que la venodisección pueda ser aplicada de manera oportuna cuando se presente la situación en casos de emergencia. Empleamos pata de cerdo porque la consideramos accesible en costos, disponibilidad y el modelo es fácilmente reproducible por los alumnos. Por su semejanza con los eventos clínicos que suceden en los pacientes a nivel hospitalario, consideramos que representa un buen método de enseñanza de habilidades quirúrgicas en el pregrado.

## Descripción de elaboración del modelo biológico no vivo

La creación de este modelo se llevó a cabo en el Laboratorio de Cirugía Experimental del Departamento de Cirugía de la Facultad de Medicina de la UNAM; se decidió ocupar los siguientes materiales debido a su fácil disponibilidad, bajo costo y pocas implicaciones éticas.

El material que se ocupa para crear el modelo didáctico es: una pata de puerco, dos pares de guantes de látex no estériles, dos tubos de hule flexible transparente o Silastic®, tintura de anilina azul y roja, jeringa de 3 y

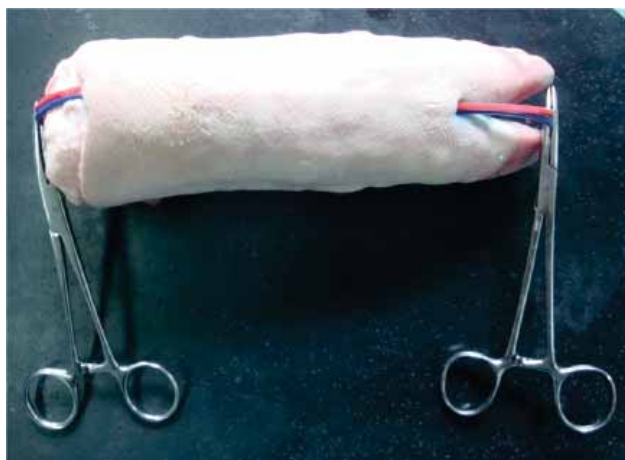5 ml, una pinza de disección con dientes y dos pinzas hemostáticas Kelly.

En la elaboración del simulador, primero se prepara la pata de puerco, se limpia y se comienza por uno de los extremos a disecar la piel y tejido subcutáneo con ayuda de una pinza de disección y una pinza Kelly, a través de este espacio pasarán los dos tubos de hule flexibles que simulan la vena y arteria. Por ambos tubos se introduce, por medio de la jeringa de 3 o 5 ml, la tintura de anilina roja y azul, respectivamente, para simular el color arterial y venoso. Se pinza un extremo de ambos tubos con ayuda de una pinza Kelly para que la tintura no salga. De esta manera queda finalizada la elaboración del modelo didáctico (**Figura 1**).

### Procedimiento de venodisección

El alumno debe reconocer qué pacientes ameritan este procedimiento. Las indicaciones generales son: colapso venoso general, paciente multipuncionado, administración de soluciones parenterales o de medicamentos, administración de nutrición parenteral total, necesidad de vía permeable por largo tiempo, más de 10 días, y administración de quimioterapia.<sup>2</sup> Las contraindicaciones son relativas y deben ser valoradas por el médico, dado que existen otros sitios anatómicos para la realización de la técnica. Entre las contraindicaciones se encuentran: infección sobre el sitio donde se realizará la técnica, flebitis, obstrucción venosa, alteraciones de la coagulación, traumatismo de la porción proximal de la extremidad, defectos en la cicatrización.<sup>6,7</sup>

Otro de los objetivos es que el alumno identifique adecuadamente el material y equipo para realizar el procedimiento de venodisección. El equipo incluye: gorro, cubreboca, bata y guantes, que deben estar estériles, lámpara quirúrgica o de chicote, solución estéril, antiséptico (yodopovidona), anestésico local (lidocaína simple al 1 o 2%), 2 jeringas de 5 ml, campos quirúrgicos estériles, catéter largo de poliuretano o Silastic®, cinta adhesiva plástica y gasas estériles.



**Fig. 1.** Ejemplifica la preparación del modelo biológico no vivo con los tubos de Silastic® subcutáneos que simulan la vena y la arteria.

También es indispensable conocer el instrumental quirúrgico básico que se ocupará en el procedimiento; éste es: bisturí No. 3 con hoja del No. 15 para piel, ya que se realizará una pequeña incisión sobre ésta; tijeras de Mayo curvas y rectas; 5 pinzas curvas Halsted; pinzas de disección Adson; 2 separadores Farabeuf; pinzas de anillos para realizar antisepsia; portaagujas de Hegar-Mayo; seda libre 3-0, nylon 3 o 4-0 para piel, y Catgut simple 3-0 en el caso necesario de realizar puntos subcutáneos.<sup>8</sup>

Otro punto clave es elegir adecuadamente el catéter basado en la función para la cual se hizo la venodisección; por ejemplo, cuando se necesita mediar la presión venosa central (PVC), se debe escoger un catéter largo, lo suficiente para alcanzar la vena cava, aproximadamente de 54 cm. El catéter corto se usa preferentemente cuando se necesita administrar fluidos rápidamente, éste es de Silastic®, de 5 u 8 Fr.<sup>4</sup>

### Técnica quirúrgica

Es importante recalcarle al alumno la importancia de explicarle al paciente de qué se trata el procedimiento, su uso y posibles complicaciones. Para empezar, se coloca al paciente en decúbito dorsal con el brazo en abducción y ligera rotación externa; se debe tener una buena iluminación de la región, se puede utilizar lámpara de accesoria o de chicote. Se coloca una ligadura proximal al sitio de incisión para que esto ayude a visualizar la vena. Antes de comenzar el procedimiento, el médico se debe vestir con técnica estéril; se prepara la piel alrededor del área a incidir con solución antiséptica, se colocan los campos estériles. Se aplica anestesia local por infiltración con lidocaína al 1 o 2 % antes de realizar la incisión. Generalmente, la incisión se realiza en la fosa antecubital, 2 cm arriba y 3 cm lateral al epicóndilo medial, el tamaño de esta vena permite localizarla fácilmente, incluso en el paciente hipovolémico, y debido a su calibre la mayoría de los catéteres pasan sin problemas. Como se ilustra en la **figura 2**, se realiza una incisión longitudinal debido a que disminuye el riesgo de lesión neurovascular.<sup>9,10</sup>

Se realiza hemostasia de los vasos cutáneos. Con una pinza de Halsted se realiza disección roma en dirección paralela al trayecto de la vena hasta localizar el vaso (**Figura 3**).

Se pasan por debajo de la vena dos ligaduras de nylon, una proximal y una distal al sitio de la incisión. Se procede a anudar la ligadura distal (**Figura 4**).

Se elige el catéter de acuerdo a la necesidad. Se incide la vena transversalmente con hoja de bisturí No. 11 (**Figura 5**).

Se insertan unas pinzas Halsted en la luz del vaso para dilatar la vena. Se inserta el catéter en la vena, avanzándolo con suavidad (**Figura 6**).

Se comprueba permeabilidad de catéter. Se anuda la ligadura proximal. Se sutura piel con nylon 4-0. El catéter se fija con un punto de sutura en su sitio de salida por la piel. Finalmente se sugiere comprobar con radiografía de control.<sup>7,8</sup>

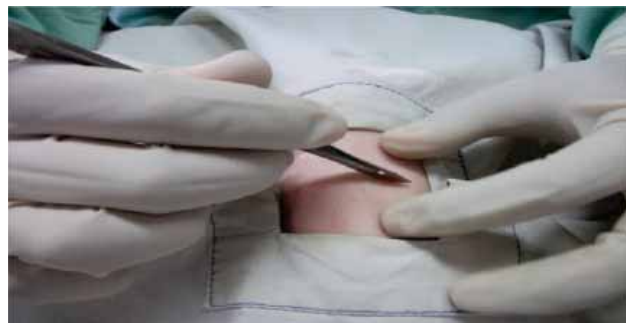

Fig. 2. Se muestra cómo se realiza la incisión en piel.

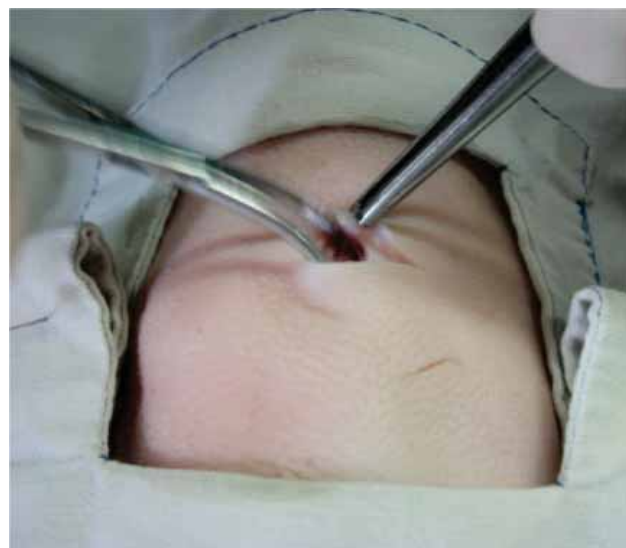

Fig. 3. Muestra cómo se realiza la disección roma del tejido subcutáneo con pinzas Halsted.

### Discusión

En la actualidad la enseñanza de habilidades quirúrgicas representa un problema para un correcto aprendizaje, debido a que implica la simulación de diferentes procedimientos antes de realizarlos en el paciente real, por lo que la implementación de simuladores no vivos permite que los alumnos tengan la práctica suficiente y puedan perfeccionar sus destrezas quirúrgicas.<sup>5</sup>

El actual modelo biológico representa una opción viable y representativa de la venodisección: el alumno aprende a identificar al paciente que requiere de este procedimiento; una vez identificado, aprenderá a realizar el procedimiento de manera adecuada, evitando en la medida de lo posible cualquier tipo de complicación. Hay que recordar la importancia que este procedimiento tiene durante la formación del estudiante, ya que en muchas ocasiones se enfrentará, sin la experiencia suficiente, a la realización de esta técnica. El alumno deberá estar familiarizado con estos procedimientos y conocer de manera oportuna las técnicas que todo médico general deberá dominar al momento de realizar

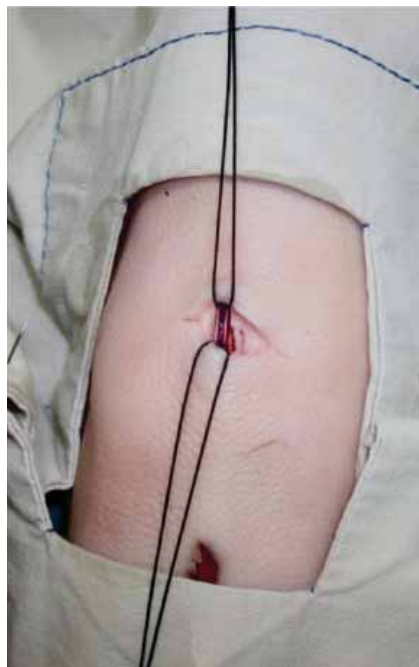


Fig. 4. Muestra la referencia de la vena.

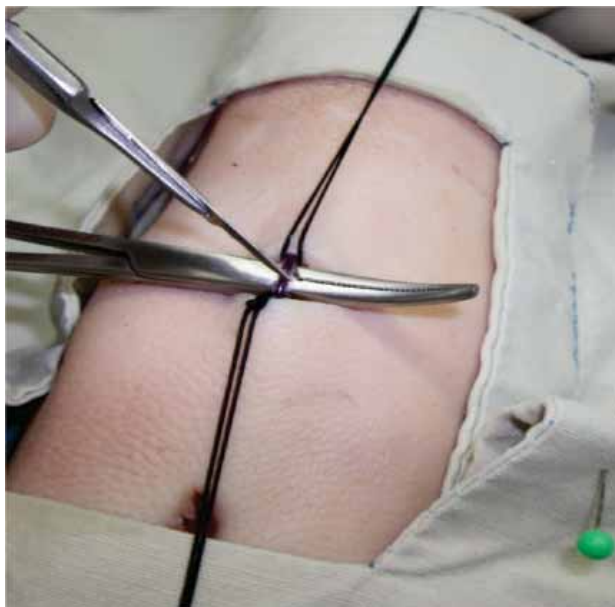

Fig. 5. Procedimiento para realizar una pequeña incisión sobre la vena.

un procedimiento tal en las salas de urgencias o donde se requiera.<sup>7</sup>

Es necesario, además de enseñar la técnica quirúrgica, hacer hincapié en el comportamiento médico que se debe tener frente al paciente, en técnicas de asepsia y antisepsia para evitar riesgos de infección y en complicaciones derivadas del procedimiento.<sup>11-13</sup>

El empleo de simuladores biológicos vivos ha estado en desuso por varios factores, como los altos costos

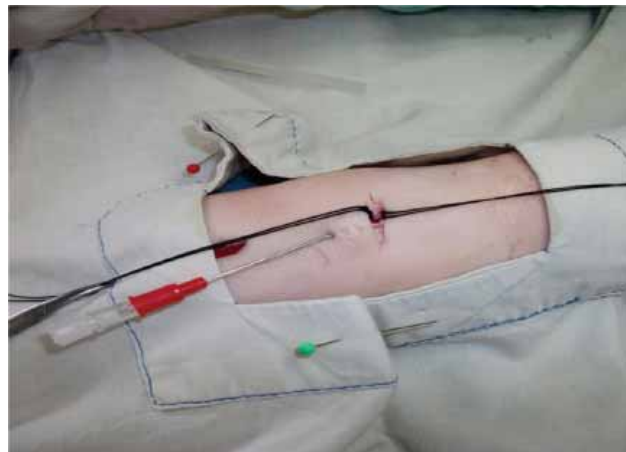


Fig. 6. Muestra la introducción del catéter.

de mantenimiento y los problemas éticos que inherentemente presenta el hecho de trabajar con animales vivos. Es la razón por la que se creó este modelo para que los estudiantes puedan tener fácil acceso a él; tiene pocas implicaciones éticas y les permite perfeccionar sus habilidades quirúrgicas.

Por tanto, podemos concluir que la utilización de material didáctico educativo permite al alumno de medicina conocer la técnica adecuada de procedimientos de cirugía menor, como la venodisección; además es una herramienta útil de aprendizaje de habilidades quirúrgicas.

Los simuladores son un aspecto importante en la formación quirúrgica, ya que permiten aprender destrezas fuera del área hospitalaria para poder aplicarlas

posteriormente, y de este modo, pueden permitir una evaluación objetiva estructurada de destrezas técnicas.

## Referencias

1. Tapia JJ. Manual de procedimientos médico quirúrgicos para el médico general. México, D.F: Editorial Alfil; 2005. p. 220-223.
2. Keeley JL. Intravenous injections and infusions. *Am J Surg* 1940; 50: 485.
3. Hollinshead WH. Textbook of Anatomy. 2<sup>nd</sup> ed. New York: Harper & Row; 1967. p. 442.
4. Custalow CB, Kline JA, Marx JA, Baylor MR. Emergency department resuscitative procedures: Animal laboratory training improves procedural competency and speed. *Acad Emerg Med* 2002; 9: 575-586.
5. Klofas E. A quicker saphenous vein cutdown and a better way to teach it. *J Trauma* 1997; 43: 985-987.
6. Posner M, Moore EE. Distal greater saphenous vein cutdown—technique of choice for rapid volume resuscitation. *J Emerg Med* 1985; 3: 395-399.
7. Shockley LW, Butzier DJ. A modified wire-guided technique for venous cutdown access. *Ann Emerg Med* 1990; 19: 393-395.
8. Westfall MD, Price KR, Lambert M, Himmelman R, Kacey D, Dorevitch S, et al. Intravenous access in the critically ill trauma patient: A multicentered, prospective, randomized trial of saphenous cutdown and percutaneous femoral access. *Ann Emerg Med* 1994; 23: 541-545.
9. Rhee KJ, Derlet RW, Beal SL. Rapid venous access using saphenous vein cutdown at the ankle. *Am J Emerg Med* 1989; 7: 263-766.
10. Iserson KV, Criss EA. Pediatric venous cutdowns: utility in emergency situations. *Pediatr Emerg Care* 1986; 2: 231-234.
11. Shiu MH. A method for conservation of veins in the surgical cutdown. *Surg Gynecol Obstet* 1972; 134: 315-316.
12. Bogen JE. Local complications in 167 patients with indwelling venous catheters. *Surg Gynecol Obstet* 1960; 110: 112-114.
13. Druskin MS, Siegel PD. Bacterial contamination of indwelling intravenous polyethylene catheters. *JAMA* 1963; 185: 966-968.