

Cistogastroanastomosis por laparoscopia: manejo del pseudoquiste pancreático

Cystogastroanastomosis through laparoscopy: management of pancreatic pseudocyst

Guadalupe Correa Burciaga, Gerardo Garza, Alejandro Yáñez Leija

Resumen

Objetivo: Reportar la técnica mínimamente invasiva para tratar un pseudoquiste pancreático.

Sede: Hospital General de Zona Núm. 4, IMSS.

Diseño: Reporte de caso.

Descripción del caso: Reportamos el caso de una mujer de 48 años con una historia de 8 meses de evolución con pseudoquiste pancreático secundario a pancreatitis biliar, con una cistogastrostomía laparoscópica exitosa. Siete días después de la cirugía, la paciente fue egresada del hospital por mejoría. La paciente ha tenido un seguimiento por más de 6 meses después de la cirugía sin síntomas, y la TAC realizada 90 días después del tratamiento reveló que el pseudoquiste desapareció.

Conclusión: Nuestra experiencia inicial sugiere que la cirugía laparoscópica es segura, reproducible y una técnica mínimamente invasiva para el tratamiento del pseudoquiste pancreático. Ésta es efectiva cuando no se puede realizar el drenaje por ultrasonido endoscópico.

Abstract

Objective: To report a minimally invasive technique to treat a pancreatic pseudocyst.

Setting: General Hospital No. 4 of the Mexican Institute of Social Security.

Design: Case report.

Case description: We report the case of a 48-year-old woman with an 8-month history of a pancreatic pseudocyst secondary to biliary pancreatitis with a successful laparoscopic cystogastrostomy. Seven days after surgery, the patient was discharged from the hospital. The patient has been followed for more than 6 months after surgery without symptoms. The CAT scan performed 90 days after treatment revealed the disappearance of the pseudocyst.

Conclusion: Our initial experience suggests that laparoscopic surgery is safe, reproducible, and a minimally invasive technique for the treatment of a pancreatic pseudocyst. It is effective when no drainage can be performed through endoscopic ultrasound.

Palabras clave: Pancreatitis, pseudoquiste pancreático, cistogastrostomía, cirugía laparoscópica.

Cir Gen 2012;34:280-285

Key words: Pancreatitis, pancreatic pseudocyst, cystogastrostomy, laparoscopic surgery.

Cir Gen 2012;34:280-285

Introducción

Morgagni realizó, en 1796, la primera descripción de un pseudoquiste de páncreas;¹ éste se define como una colección que contiene un líquido rico en amilasa, desarrollado a partir del páncreas, sin pared propia, estando constituida por los órganos vecinos de la transcavidad de los epiplones o bolsa omental

menor; su frecuencia varía de una pancreatitis aguda, del 16 al 30%, hasta una crónica, que puede elevarse y mantenerse del 20 al 40%. Su evolución puede ser hacia la resolución espontánea o la aparición de complicaciones locales, por lo que ameritaría tratamiento quirúrgico, el cual todavía es fuente de controversias.²

Departamento de Cirugía General, Instituto Mexicano del Seguro Social, Hospital General de Zona Núm. 4

Recibido para publicación: 6 diciembre 2010

Aceptado para publicación: 22 septiembre 2011

Correspondencia: Dr. Guadalupe Correa Burciaga

Caoba Núm. 602, Real Cumbres, 64346, Monterrey, NL, México. Tel: 01 81 83061060; cel: 811 037 5806; nextel: 17735331

E-mail: gcorreab@hotmail.com

Este artículo puede ser consultado en versión completa en: <http://www.medigraphic.com/cirujanogeneral>

El pseudoquiste pancreático representa el 75% de las lesiones quísticas del páncreas.³ La etiología de los pseudoquistes pancreáticos está relacionada con el daño pancreático, ya sea agudo^{4,5} o crónico.^{6,7} En el proceso agudo, en países en donde el consumo de alcohol es relativamente alto, la pancreatitis relacionada al alcohol es la principal etiología, aunque en otras partes, la biliar predomina en su origen; los traumatismos son la principal causa de los pseudoquistes en niños.⁸

De acuerdo a la clasificación de Atlanta de 1992,⁹ las definiciones más frecuentemente usadas diferencian a un pseudoquiste de un absceso o de una colección líquida aguda pancreática, por lo que se definen de la siguiente manera:

Colección líquida aguda (pseudo pseudoquiste): Ocurre tempranamente en el curso de una pancreatitis aguda y está localizada dentro o cerca del páncreas, y siempre hay una falta de tejido de granulación o fibroso.

Pseudoquiste agudo: También se presenta tempranamente; es secundario, generalmente, a una pancreatitis aguda o a un trauma pancreático; tiene una pared de tejido fibroso o de granulación y en su interior presenta líquido de jugo pancreático.

Pseudoquiste crónico: Se origina secundario a una pancreatitis crónica, tiene pared de tejido fibroso o de granulación y también tiene jugo pancreático en su interior.

Absceso pancreático: Es una colección de pus retroperitoneal, usualmente en proximidad del páncreas, con o sin necrosis del páncreas, y se origina como consecuencia de una pancreatitis aguda, crónica o traumática.

Clasificación de los pseudoquistes. Se clasifican como agudos o crónicos dependiendo de cuándo se produjo su desarrollo, después de una pancreatitis aguda. El intervalo de tiempo entre el inicio de la pancreatitis y el descubrimiento del pseudoquiste es entre 1 a 6 semanas; la mayoría de los pseudoquistes son agudos (40-75%), con resolución espontánea frecuentemente arriba del 40%, a diferencia de los crónicos (25-60%), en donde sólo hay resolución espontánea en 3%.¹⁰

Cuadro I. Clasificación de D'Egidio y Shein de los pseudoquistes pancreáticos.

Tipos	Clasificación
Tipo I	El pseudoquiste es llamado agudo o post-necrótico; ocurre después de un episodio de pancreatitis aguda y está asociado con una anatomía ductal normal, rara vez comunica con el conducto pancreático.
Tipo II	El pseudoquiste también es llamado postnecrótico, el cual ocurre después de un proceso agudo sobrepuesto sobre una pancreatitis crónica, que tiene un conducto pancreático enfermo pero no estenosado, y que frecuentemente comunica con el pseudoquiste.
Tipo III	Aquí el pseudoquiste es llamado de retención y ocurre en una pancreatitis crónica; está comúnmente asociado con estenosis ductal y comunicación con el pseudoquiste.

Clasificación de Sarles. Desde 1961, Sarles¹¹ propuso una clasificación de los pseudoquistes basada en su etiología, si es aguda o crónica: a la aguda se le llamó pseudoquistes necróticos, y en su origen crónico, se dio el nombre de pseudoquistes de retención, por estenosis de conductos pancreáticos por litos; clasificación que fue actualizada y cambiada por la de D'Egidio y Shein.

Clasificación de D'Egidio y Shein de 1991.¹² Ellos distinguen tres tipos diferentes de pseudoquistes basados en su etiología pancreática, esto es, si es aguda o crónica; la anatomía ductal y la presencia de comunicación entre el pseudoquiste y los conductos pancreáticos (**Cuadro I**).

Clasificación de Nealon y Walser de 2002.¹³ Esta clasificación se basa en anomalías presentadas en el conducto pancreático principal, y en si tiene o no comunicación con el pseudoquiste pancreático (**Cuadro II**), ya que en dos tercios de los pacientes se ha demostrado que hay conexión entre el conducto pancreático principal y el pseudoquiste.

En la presentación clínica de los pseudoquistes pancreáticos, ésta puede ser desde los asintomáticos y con resolución espontánea, hasta los de las complicaciones catastróficas abdominales; las agudas incluyen sangrado,^{14,15} el cual usualmente depende de un pseudoaneurisma de la arteria esplénica,¹⁶ ruptura¹⁷ e infección; aunque en ocasiones tienen presentaciones atípicas como pseudoquiste intrahepático¹⁸ o localizado en mediastino;^{19,20} en las complicaciones crónicas puede haber obstrucción gástrica, biliar o trombosis de la vena porta o esplénica, con desarrollo de varices gástricas.²¹

Reporte de caso

Paciente femenina de 48 años, con antecedentes de haber sido operada de colecistectomía un año antes de su diagnóstico de pseudoquiste pancreático; el resto de los antecedentes negados. La paciente menciona que presentó dolor abdominal en región de epigastrio transflectivo, intenso; náuseas, vómito, y distensión abdominal; diagnosticándose pancreatitis aguda por el servicio de gastroenterología, en donde es manejada hasta su egreso. Posteriormente, dos meses después presenta dolor intermitente crónico leve en epigastrio,

Cuadro II. Clasificación de Nealon y Walser de los pseudoquistes pancreáticos (por CPRE).

Tipos	Clasificación por CPRE
Tipo I	Conducto normal sin comunicación
Tipo II	Conducto normal con comunicación
Tipo III	Conducto normal con estenosis sin comunicación
Tipo IV	Conducto normal con estenosis con comunicación
Tipo V	Conducto normal con obstrucción completa
Tipo V	Pancreatitis crónica sin comunicación
Tipo VI	Pancreatitis crónica con comunicación

sin irradiación, más intolerancia moderada a la vía oral por llenura pronta postprandial, no presenta síndrome icterico, por lo que se realiza ECO y TAC (**Figura 1**), los cuales reportan pseudoquiste pancreático, 4 meses después de su inicio de cuadro clínico, de 15 x 11 cm en situación posterior al estómago (retrogástrico), por arriba de la unión de la unión de cabeza y cuerpo del páncreas; se clasifica como tipo I de D'Egidio y Schein. Ya con el antecedente de la pancreatitis, su evolución clínica y persistencia de la sintomatología, es referida a nuestro servicio de cirugía general 8 meses después de su diagnóstico de pancreatitis aguda (6 meses después de su diagnóstico topográfico de pseudoquiste), en donde se protocoliza para su intervención.

Se realiza cirugía electiva el 26 de abril de 2010, de forma laparoscópica: se colocándose 5 trócares, introduciéndose aguja de Veress en región supraumbilical, 5 cm, para la realización de neumoperitoneo; introduciéndose trócar del 11 (cámara), bajo visualización directa se introduce trócar del 5 en epigastrio, dos del 11 en región de línea media clavicular, 5 cm por abajo del reborde costal (cirujano), y otro más del 11 en ángulo costal izquierdo (ayudante). Ya en cavidad, se observa abombamiento del estómago hacia la pared anterior abdominal y se procede a realizar gastrostomía anterior con electrocauterio de aproximadamente 5 cm, indicando al anestesiólogo retirar la SNG previamente colocada en estómago. Se observa la pared posterior gástrica, en donde en un primer tiempo se punciona extrayéndose líquido pancreático para estudio microbiológico y dosificación de amilasa, y se decide realizar gastrostomía posterior de una longitud de 3 a 5 cm, en donde se identifica pseudoquiste separado parcialmente de la pared posterior gástrica; se punciona nuevamente extrayéndose más de 100 ml, se toma muestra del líquido y biopsia de la periferia de la pared, se decide hacer cistogastrostomía. Con el fin de asegurar la hemostasia de la pared gástrica y el adosamiento perfecto del pseudoquiste a la pared posterior del estómago, se realiza con técnica convencio-

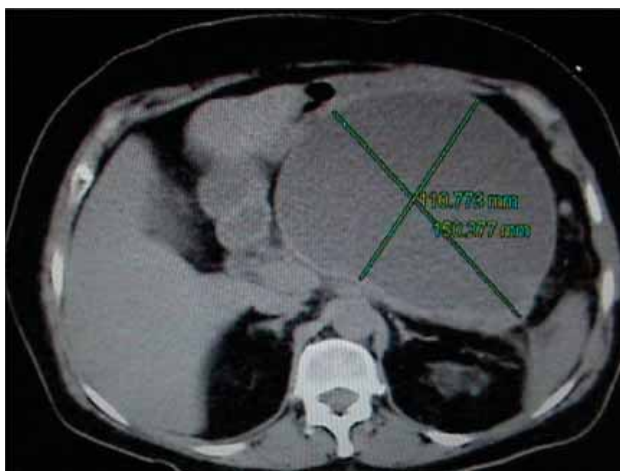


Fig. 1. Corte transversal donde se observa el pseudoquiste pancreático en estrecha relación con la cara posterior gástrica.

nal, con sutura manual intracorpórea continua en un solo plano, con polipropileno del 00 en toda la circunferencia del orificio; se proyecta SNG hacia la cistogastrostomía y se procede a cierre de la gastrostomía anterior con misma técnica y mismo tipo de sutura de polipropileno. Se verifica ausencia de fuga del cierre con instilación de azul de metileno y cerrando la porción antro pilórica con pinzas de Babcock, y se coloca drenaje tipo Penrose por contrabertura, se cierra aponeurosis de puertos con Vicryl del 1 y piel con naylon del 000, dando por terminado el acto quirúrgico con un tiempo total de 240 minutos (**Figura 2**).

Resultados

La paciente tuvo una estancia intrahospitalaria de 7 días, con inicio de la vía oral 5 días después de la cirugía, retirándose la sonda nasogástrica en el día 4 postoperatorio. Su herida quirúrgica evolucionó normalmente, sin datos de infección, tolerando adecuadamente la vía oral, sin apoyo nutricional parenteral previo. Sólo recibió cefotaxima (1 g) vía intravenosa cada 8 horas, ketorolaco (30 mg) cada 8 horas y diclofenaco (75 mg) IM cada 12 horas durante su hospitalización. La paciente fue egresada al 7º día por mejoría clínica, citándose para consulta externa 3 meses después, en donde se toma tomografía (TAC) de abdomen, observándose resolución completa del pseudoquiste. Su seguimiento clínico es de 6 meses, encontrándose asintomática y completamente resuelta su patología pancreática.

Discusión

Aún hay cierta controversia acerca de cuándo se debe operar un pseudoquiste si es asintomático,²² y muchos autores recomiendan la cirugía para pseudoquistes mayores de 6 cm y que persistan por más de 6 semanas. El razonamiento de este enunciado se basa en que la resolución espontánea puede ocurrir dentro de este tiempo, pero de lo que no hay duda es de si ya hay sintomatología relacionada al dolor, intolerancia alimentaria, síndrome icterico, hemorragia, ruptura e infección, debe tratarse de indicaciones de tratamiento quirúrgico.

La primera cirugía para drenaje interno del pseudoquiste pancreático fue realizada en 1921 por Jedlica.²⁴ Dentro de los tratamientos a realizar para evacuar un pseudoquiste pancreático se encuentran el drenaje percutáneo, el endoscópico, y el drenaje interno, así como la resección total, los cuales aún tienen ciertas contraindicaciones para llevarlos a cabo. En el drenaje percutáneo²⁵⁻²⁹ la mejor indicación debe ser para los que están infectados, por el alto riesgo de que si no lo están, se van a infectar; hay gran porcentaje de reaccumulación de líquido nuevamente o de fistulizarse, inclusive hay mortalidad agregada de 6 a 7%, dependiendo principalmente de la experiencia del intervencionista que lo realice. En cuanto a la opción del drenaje endoscópico, ya sea drenaje transpapilar o transmural,³⁰⁻³² éste no se realizó en esta paciente por la falta de experiencia en nuestro medio, en particular por la eleva morbilidad;³³ además, no se realizan endoscopias en este hospital, hay que enviar al paciente a otro nivel hospitalario, y generalmente

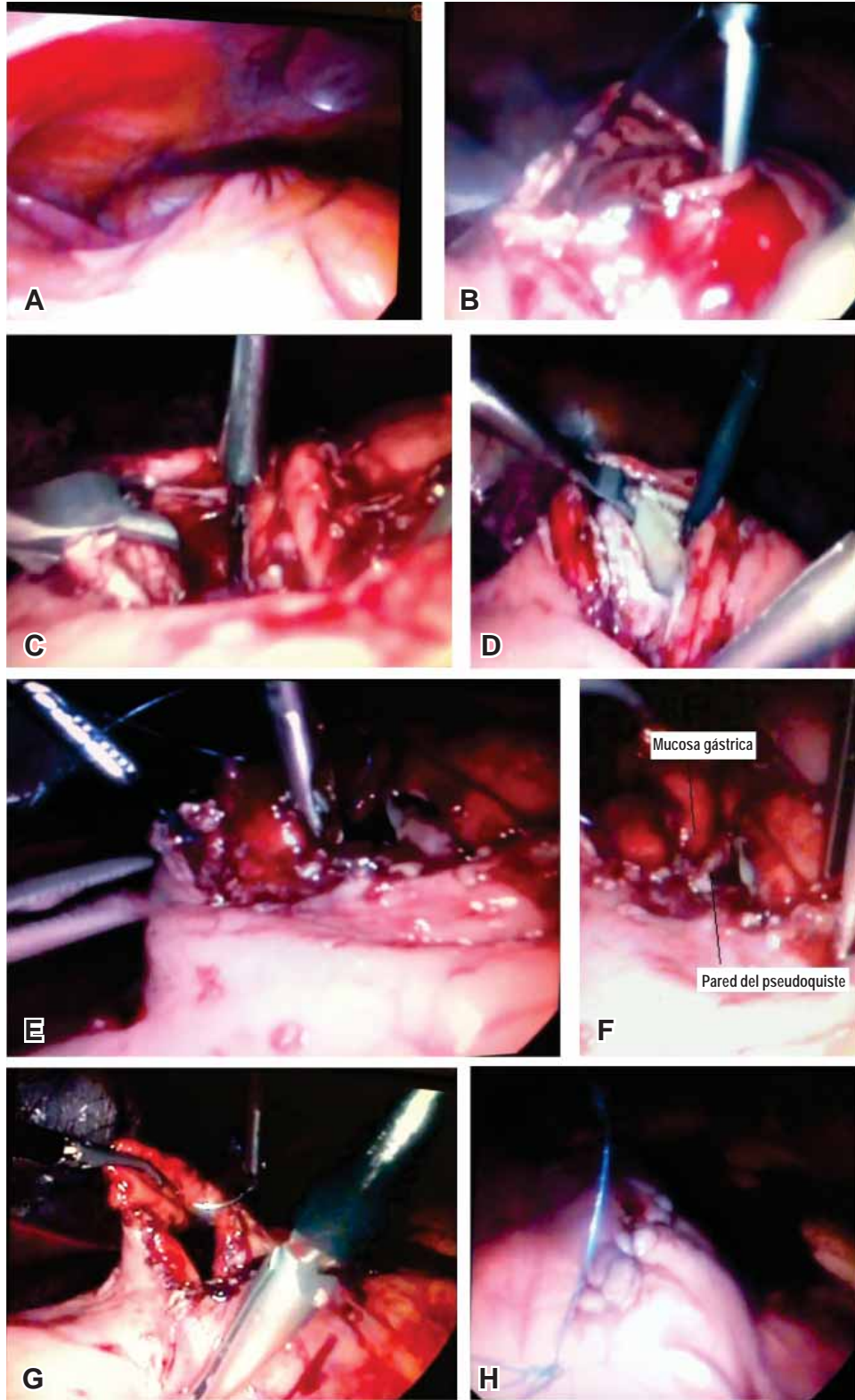


Fig. 2. Demuestra secuencialmente la realización de la cistogastrostomía por laparoscopia. En a) se observa el abombamiento del estómago sobre la pared anterior abdominal, en b) la cistogastrostomía anterior, en c) punción del pseudoquiste pancreático, en d) pseudoquiste abierto a través de la cistogastrostomía posterior, en e) la realización de la cistogastrostomía de forma manual con sutura de forma continua de prolene 00, en f) se observa cistogastrostomía terminada (se observa la cavidad), en g) cierre de la gastrostomía anterior, y en h) hermeticidad de la misma verificada con azul de metileno.

Cuadro III. Comparación de los métodos de drenaje del pseudoquiste pancreático.

Método	Morbilidad	Mortalidad	Recidiva	Anastomosis
Ultrasonido endoscópico	15%	2%	30%	< 1 cm
Drenaje interno	< 10%	1%	< 20%	3 - 5 cm
Drenaje percutáneo	30%	7%	> 30%	<1 cm

este procedimiento es referido como de gran dificultad técnica;³³ por lo demás cumplía con los requisitos para su realización, como es el abombamiento de la pared posterior gástrica, no alteraciones en la coagulación, ni contraindicación para la sedación.³⁴ Finalmente, se optó por el tratamiento quirúrgico laparoscópico,³⁴⁻³⁹ primero por todas las bondades ya conocidas de la laparoscopia, como son pronta recuperación y rápido regreso a la vida activa, menor índice de infecciones de herida quirúrgica, menor dolor postoperatorio, y estéticamente mejores resultados, aunado a que el drenaje interno nos proporciona una escasa morbilidad (10%), mortalidad (<1%), y a su carácter curativo radical, asociado con una tasa reducida de recidivas (<20%), máxime si se tiene el equipo laparoscópico adecuado;³³ aunque el procedimiento no se realizó por engrapadoras, sino de forma manual, el tiempo quirúrgico no se encontró tan aumentado de forma importante, ya que hay reportes como el de Davila-Cervantes y colaboradores⁴⁰ del Instituto Nacional de Ciencias Médicas y Nutrición, cuyo tiempo quirúrgico fue de 4 horas (rango de 3-6 horas) y de Shimizu y su grupo de la Universidad de Kyushu,⁴¹ en Fukuoka, Japón, en donde aun utilizando EndoGIAs y Endo Stitch, su tiempo quirúrgico fue de 4 horas con 35 minutos, por lo que la factibilidad de realizarlo depende más del entrenamiento adecuado, la destreza quirúrgica y la confianza del cirujano, apoyándose en una estrecha relación médico-paciente, mostrándole los riesgos y beneficios, así como las bondades de la cirugía por laparoscopia, y contemplando siempre la posibilidad de la conversión a cirugía abierta, en donde ya con esto se tiene ganado más del 50% de los resultados de la cirugía, cualquiera que sea ésta (**Cuadro III**).

Conclusiones

Nuestra experiencia inicial sugiere que la cirugía laparoscópica es segura, reproducible y es una técnica mínimamente invasiva para tratar un pseudoquiste pancreático, inclusive realizándose de forma manual, y donde es imposible realizar el drenaje por ultrasonido endoscópico, ya sea por falta de experiencia o por falta del equipo necesario.

Referencias

- Morgagni JB. *De sedibus et causis morborum per anatomen indagatis*. Paris 1821; 4: 86-123.
- Andrén-Sandberg A, Dervenis C. Pancreatic pseudocysts in the 21st Century. Part I: classification, pathophysiology, anatomic considerations and treatment. *JOP. J Pancreas (Online)* 2004; 5: 8-24.
- Volkan AN. Cystic lesions of the pancreas. *Mod Pathol* 2007; 20: S71-S93.
- Soliani P, Franzini C, Ziegler S, Del Rio P, Dell'Abate P, Piccolo D, et al. Pancreatic pseudocysts following acute pancreatitis: risk factors influencing therapeutic outcomes. *JOP. J Pancreas (Online)* 2004; 5: 338-347.
- Caperan C, Heyries L, Barthet M, Sahel J. Evolution of lesions of the pancreatic duct following acute pancreatitis associated with a pseudocyst. *Gastroenterol Clin Biol* 2006; 30: 949-953.
- Nair RJ, Lawler L, Miller MR. Chronic pancreatitis. *Am Fam Physician* 2007; 76: 1679-1688.
- Yoo BM, Lehman GA. Update on endoscopic treatment of chronic pancreatitis. *Korean J Intern Med* 2009; 24: 169-179.
- Casamayor FMC, Yáñez BC, Hernando AE, Ligorred PA, Zorraquino PF, Baque SF. Traumatic pseudocyst of the pancreas. *Rev Esp Enfem Dig* 2007; 99: 478-479.
- Bradley EL 3rd. A clinical based classification system for acute pancreatitis. Summary of the international symposium on acute pancreatitis, Atlanta, Ga, September 11 through 13, 1992. *Arch Surg* 1993; 128: 586-590.
- Habashi S, Draganov PV. Pancreatic Pseudocyst. *World J Gastroenterol* 2009; 15: 38-47.
- Sarles H, Muratore R, Sarles JC. Etude anatomique des pancreatitis chroniques de l'adulte. *Sem Hop* 1961; 25: 1507-1522.
- D'Egidio A, Shein M. Pancreatic pseudocysts: a proposed classification and its management implications. *Br J Surg* 1991; 78: 981-984.
- Nealon WH, Walser E. Main pancreatic ductal anatomy can direct choice of modality for treating pancreatic pseudocysts (surgery versus percutaneous drainage). *Ann Surg* 2002; 235: 751-758.
- Bose S, De Bakshi S, Banerjee A, Anklesaria D. Three cases of massive bleeding from pancreatic pseudocysts. *HPB (Oxford)* 2003; 5: 114-117.
- Cogbill CL. Hemorrhage in pancreatic pseudocysts: review of literature and report of two cases. *Ann Surg* 1968; 167: 112-115.
- Kianmanesh R, Benjelloun M, Scaringi S, Leroy C, Jouet P, Castel B, et al. Fissure syndrome of a gastrointestinal artery pseudoaneurysm in contact with a pseudocyst of the pancreas: rare, but serious complication of chronic pancreatitis. *Gastroenterol Clin Biol* 2008; 32: 69-73.
- Soumian S, Manimaran N, Jones B. Ruptured pseudocyst of pancreas presenting with paraplegia: a case report. *Cases J* 2009; 2: 9336.
- Yi CY, Na GJ, Baek HC, Dim JH, Bae SH, Kim DH, et al. A case of intrahepatic pseudocyst complicating acute pancreatitis. *Korean J Gastroenterol* 2008; 51: 56-59.
- Komton S, Chanatirattanapan R, Kongkam P, Rerknimitr R, Kullavanijaya P. Mediastinal pseudocyst with pericardial effusion and dysphagia treated by endoscopic drainage. *JOP. J Pancreas (Online)* 2006; 7: 405-410.
- Basin DK, Rana SS, Chandail VS, Nanda M, Inha SK, Nagi B. Successful resolution of a mediastinal pseudocyst and pancreatic pleural effusion by endoscopic nasopancreatic drainage. *JOP. J Pancreas (Online)* 2005; 6: 359-364.
- Gouyon P, Lévi P, Ruzsniowski P, Zins M, Hammel P, Vilgrain V, et al. Predictive factors in the outcome of pseudocysts complicating alcoholic chronic pancreatitis. *Gut* 1997; 41: 821-825.

22. Vitas GJ, Sarr MG. Selected management of pancreatic pseudocysts: operative *versus* expectant management. *Surgery* 1992; 111: 123-130.
23. Parks RW, Tzovaras G, Diamond T, Rowlands BJ. Management of pancreatic pseudocysts. *Ann R Coll Surg Engl* 2000; 82: 383-387.
24. Jedlica R. Eine neue Operations Methode der Pankreascysten (Pancreatogastrostomie). *Zentral Chir* 1923; 50: 132.
25. Sand J, Nordback I. The differentiation between pancreatic neoplastic cysts and pancreatic pseudocyst. *Scandinavian J Surg* 2005; 94: 161-164.
26. Kim YH, Saini S, Sahani D, Hahn PF, Mueller RP, Auh YH. Imaging diagnosis of cyst pancreatic lesions: pseudocyst *versus* nonpseudocyst. *Radiographics* 2005; 25: 671-685.
27. van Sonnenberg E, Wittch GR, Casola G, Brannigan TC, Karmel F, Stabile BE, et al. Percutaneous drainage of infected and noninfected pancreatic pseudocysts: experience in 101 cases. *Radiology* 1989; 170: 757-761.
28. Criado E, De Stefano AA, Weiner TM, Jaques PF. Long term results of percutaneous catheter drainage of pancreatic pseudocysts. *Surg Gynecol Obstet* 1992; 175: 293-298.
29. Adams DB, Anderson MC. Percutaneous catheter drainage compared with internal drainage in the management of pancreatic pseudocyst. *Am Surg* 1992; 215: 571-578.
30. Libera ED, Siqueira ES, Morais M, Rohr MR, Brant CQ, Ardengh JC, et al. Pancreatic pseudocysts transpapillary and transmural drainage. *HPB Surgery* 2000; 11: 333-338.
31. Rout S, Rahman SH, Sheridan MB, Guillou PJ, Menon KV. Endoscopic ultrasound guided transgastric stenting of traumatic pancreatic pseudocyst. *JOP. J Pancreas (Online)* 2006; 7: 423-27.
32. Kozarek RA, Patterson DJ, Ball TJ, Traverso LW. Endoscopic placement of pancreatic stents and drains in the management of pancreatitis. *Ann Surg* 1989; 209: 261-266.
33. Pelanivelu C, Senthilkumar K, Madhankumar MV, Rajan PS, Shetty AR, Jani K, et al. Management of pancreatic pseudocyst in the era of laparoscopic surgery--experience from a tertiary centre. *Surg Endos* 2007; 21: 2262-2267.
34. Park AE, Heniford BT. Therapeutic laparoscopy of the pancreas. *Ann Surg* 2002; 236: 149-158.
35. Gamez GR, Alustiza VJI, Rodríguez WE, Berdeal FE. Cistoyeyunoanastomosis en Y de Roux y colecistectomía laparoscópica para el tratamiento de pseudoquiste pancreático, reporte de caso. *Rev Mex Cir Endoscop* 2005; 6: 90-95.
36. Núñez D Jr, Yrizarry JM, Russell E, Sadighi A, Casillas J, Guerra JJ Jr, et al. Transgastric drainage of pancreatic fluid collections. *AJR Am J Roentgenol* 1985; 145: 815-818.
37. Moran B, Rew DA, Johnson CD. Pancreatic pseudocyst should be treated by surgical drainage. *Ann R Coll Engl* 1994; 76: 54-58.
38. Nealon WH, Walsler E. Surgical management of complications associated with percutaneous and/or endoscopic management of pseudocyst of the pancreas. *Ann Surg* 2005; 241: 948-960.
39. Cahen DL, Couma DJ, Nio Y, Rauws EA, Boermeester MA, Busch OR, et al. Endoscopic *versus* surgical drainage of the pancreatic duct in chronic pancreatitis. *New Engl J Med* 2007; 356: 676-684.
40. Dávila-Cervantes A, Gómez F, Chan C, Bezaury P, Robles-Díaz G, Uscanga LF, et al. Laparoscopic drainage of pancreatic pseudocysts. *Surg Endos* 2004;18: 1420-1426.
41. Shimizu S, Morisaki T, Noshiro H, Mizumoto K, Yamaguchi K, Chijiwa K, et al. Laparoscopic cystogastrostomy for pancreatic pseudocyst: a case report. *JSLs* 2000; 4: 309-312.