

Apendicitis de Crohn: Presentación de un nuevo caso. Leucocitos 9,900/ml neutrófilos es mm³

Crohn's appendicitis, presentation of a new case

Enrique Gutiérrez Rohán, Jorge Arturo Soto Pérez, Roberto Ledesma Briseño, David Estrada Hernández, Roberto Pablo Martínez Rubio, Fernando Israel Durán Villegas

Resumen

Objetivo: Informar un caso de enfermedad de Crohn apendicular y cecal como cuadro de apendicitis aguda.

Sede: Hospital de Concentración ISSEMyM, Satélite.
Diseño: Presentación de caso clínico.

Descripción del caso: Mujer de 33 años, con dolor abdominal de 48 horas en fosa iliaca derecha, acompañado de náusea, peristalsis disminuida e irritación peritoneal; en fosa iliaca derecha se palpa plastrón de 6 x 7 cm. En la laparotomía se encuentra una tumoración en ciego que involucraba el apéndice, la válvula ileocecal y el epiplón; se decide realizar hemicolectomía derecha; el examen histopatológico indicó enfermedad de Crohn.

Conclusión: El diagnóstico prequirúrgico de apendicitis de Crohn es difícil, con una incidencia del 1.8%. El caso reportado tuvo un solo episodio de dolor y las características clínicas y radiológicas orientaban a una apendicitis aguda, no encontrando sintomatología de enfermedad de Crohn. El diagnóstico preoperatorio de enfermedad de Crohn en el apéndice debe sospecharse en pacientes con dolor recurrente en la fosa iliaca derecha, con masa palpable en la misma región y ultrasonido con una masa hipoecoica en forma de diana.

Abstract

Objective: To report a case of appendicular and cecal Crohn disease presenting as acute appendicitis.

Setting: Second level health care hospital.

Design: Case presentation.

Case description: Woman, 33-year-old, with a 48-h abdominal pain, in the right iliac fossa, accompanied by nausea, diminished peristalsis, and peritoneal irritation. A 6 x 7 cm palpable mass was felt in the right iliac fossa. During laparotomy, a tumor was found in the cecum that involved the appendix, the ileo-cecal valve and the epiploon; a right hemicolectomy was performed. The histopathological examination indicated Crohn's disease.

Conclusion: Presurgical diagnosis of Crohn's appendicitis is difficult, with a 1.8% incidence. The reported case had only one pain episode and the clinical and radiological characteristics were suggestive of an acute appendicitis, without Crohn's disease symptomatology. The presurgical diagnosis of Crohn's disease must be suspected in the patient with recurrent pain of the right iliac fossa, with a palpable mass in the same region and an ultrasound revealing a hypoechoic image.

Palabras clave: Apendicitis, Crohn.
Cir Gen 2012;34:134-137

Key words: Appendicitis, Crohn.
Cir Gen 2012; 34:134-137

Servicio de Cirugía General. Hospital Concentración ISSEMyM, Satélite.

Recibido para publicación 18 julio 2011

Aceptado para publicación: 12 enero 2012

Correspondencia: Dr. Enrique Gutiérrez Rohán.

Circuito Novelistas Núm. 125, Ciudad Satélite, Naucalpan, 53100, Estado de México.

Teléfono: 55-62-44-88, extensión 185

Teléfono directo: (+55) 53-93-26-98

Fax: (+55) 55-62-44-88 ó (+55) 55-62-45-10 extensión 128

Correo electrónico: dropafett@yahoo.com.mx

Este artículo puede ser consultado en versión completa en: <http://www.medigraphic.com/cirujanogeneral>

Introducción

La enfermedad de Crohn es un padecimiento de carácter autoinmunitario que produce inflamación y destrucción de los tejidos intestinales, pudiendo abarcar desde la boca hasta el ano. La enfermedad de Crohn limitada al apéndice cecal es muy rara, sin embargo, afecta del 12 al 16% de los pacientes que padecen Crohn y que son sometidos a resección intestinal, a 50% de pacientes con afección de colon y a 25% con enfermedad de Crohn localizada en el íleon.¹⁻⁵

La enfermedad de Crohn cecal puede imitar a la apendicitis aguda con dolor en el cuadrante inferior derecho, pero la segunda presenta migración desde el mesogastrio y no hay antecedentes de síntomas intestinales crónicos.^{2,4}

El objetivo de la presente publicación es informar el caso de una paciente que ingresó a cirugía con diagnóstico de apendicitis aguda pero el reporte histopatológico demostró enfermedad de Crohn apendicular y cecal.

Descripción del caso

Mujer de 33 años, con fractura del cúbito izquierdo durante la infancia, negando otros antecedentes. Acudió a Urgencias por dolor abdominal tipo cólico de 48 horas sin causa aparente y de inicio gradual, localizado en la fosa iliaca derecha con irradiación al marco cólico, intensidad 10/10, al inicio intermitente y después constante, se agrava con el movimiento, acompañado de náusea y disuria.

A la exploración, la paciente se encuentra con fascies dolorosa, actitud con flexión de tronco. Los signos vitales con tensión arterial de 110/70 mmHg, frecuencia cardiaca de 81/minuto, frecuencia respiratoria de 21/minuto y temperatura de 37 °C. Mucosa oral mal hidratada; abdomen plano y simétrico, con peristalsis disminuida, hiperestesia e hiperbaralgesia, resistencia muscular involuntaria, dolor a la palpación media y profunda en el mesogastrio y la fosa iliaca derecha, donde se palpa un plastrón de 6 x 7 cm. Signos de McBurney, psoas, obturador, von Blumberg y talopercusión positivos. Los exámenes de laboratorio no muestran datos sugestivos de apendicitis aguda (**Cuadro I**). La radiografía simple de abdomen muestra una mala distribución de aire, borramiento del psoas derecho y disminución de la grasa preperitoneal derecha (**Figura 1**). Se realiza un ultrasonido que reporta datos compatibles con apendicitis.

Se decide su tratamiento quirúrgico de urgencia, y se realiza hemicolecotomía derecha, incluyendo la válvula

ileocecal, colon ascendente, apéndice y una pequeña porción de íleon (**Figura 2**). Posteriormente, se realiza ileocoloanastomosis término-lateral (**Figura 3**). Los hallazgos quirúrgicos fueron: tumoración en ciego que involucraba apéndice vermiforme y la válvula ileocecal emplastrada con el epiplón (**Figura 4**). La paciente se mantuvo en ayuno 6 días e inmediatamente se inicia la vía oral, manteniendo una evolución satisfactoria, por lo que fue egresada al 12° día.

El estudio histopatológico reporta abundante infiltrado inflamatorio agudo del apéndice, fibrina y mucosa engrosada que abarca hasta ciego, mucosa del mismo con granulomas, fisuras e infiltrado plasmocitario; ganglios linfáticos con hiperplasia folicular y granulomas no caseosos; no existen células malignas. Los diagnósticos del estudio fueron: colitis aguda y crónica, perforada, compatible con enfermedad de Crohn; apéndice cecal con peritonitis fibroplástica; 17 ganglios linfáticos con hiperplasia linforreticular y granulomas no necrotizantes.

Discusión

La enfermedad de Crohn y la colitis ulcerativa son dos entidades etiológicas de la enfermedad inflamatoria intestinal,⁶ ambas, tienen presentaciones clínicas y patológicas diferentes.

La patogénesis no es muy bien conocida, teniéndose como principales predisponentes los factores ambientales en individuos genéticamente susceptibles.^{6,7} Una de las causas comentadas es la interacción de sustratos antigénicos en el intestino con el tejido inmunocompetente de la mucosa, provocando una reacción excesiva del sistema autoinmune.⁵

Esta patología se manifiesta en tres patrones bien definidos: el primero inflamatorio, el segundo estenótico y el tercero fistuloso,⁷ y puede tener afección en el íleon terminal, ser ileocólica o gastrointestinal alta como localizaciones típicas.^{2,5}

La enfermedad de Crohn tiene una incidencia anual de 5 a 10 casos por cada 100,000 personas, pudiendo afectar en cualquier edad y predominando en gente joven con un pico entre los 10 y 40 años.² Afecta sólo al 25% de los pacientes con enfermedad limitada a ileitis y es muy rara como manifestación inicial en el apéndice.¹

La clínica de la enfermedad de Crohn varía mucho dependiendo del segmento de intestino afectado y de las características predominantes (inflamatoria, perforante o estenosante),^{2,3} pudiendo presentarse dolor abdominal

Cuadro I. Exámenes de laboratorio.

Leucocitos	9,900/l	Hematócrito	38.2%	Examen general de orina	
Neutrófilos	69.6%	Plaquetas	235,000/l	Color	Amarillo
Linfocitos	18.7%	TP	13.8 s	Densidad	1.015
Monocitos	9.2%	TPT	31.1 s	Hemoglobina	10/μl
Eosinófilos	2.4%	PIE	Negativa	Eritrocitos	1-3/campo
Basófilos	0.1%			Leucocitos	18-20/campo
Eritrocitos	3.99 x 10 ³ μl			Células epiteliales	++
Hemoglobina	12.8 g/dl			Bacterias	+++

TP = Tiempo de protrombina. TPT = Tiempo parcial de tromboplastina. PIE = Prueba inmunológica de embarazo.

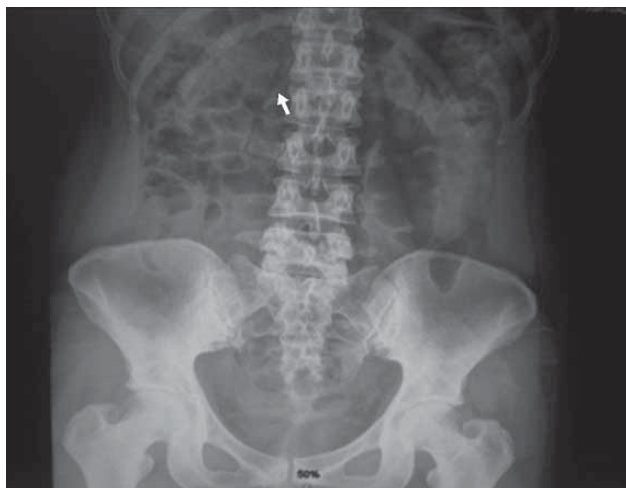

Fig. 1. Radiografía simple prequirúrgica del abdomen.

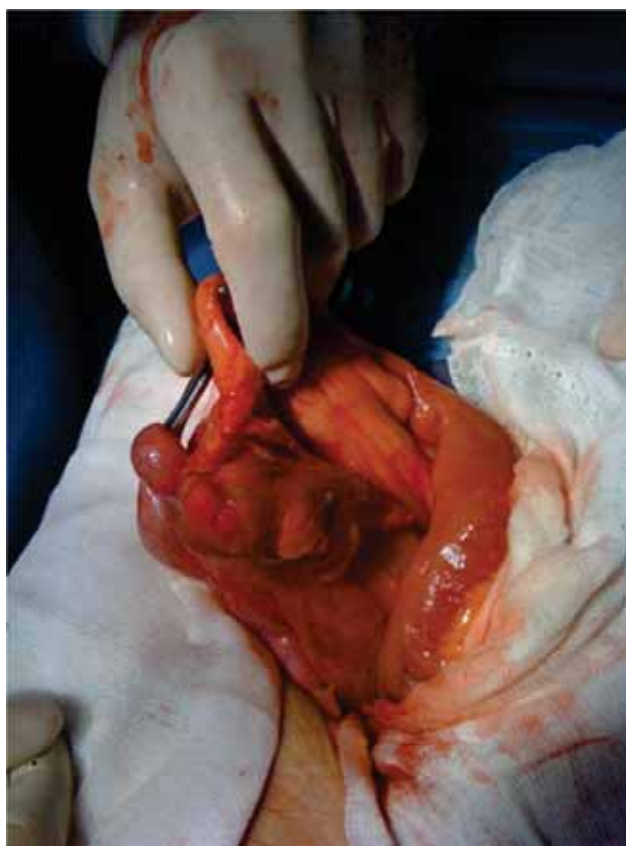


Fig. 2. Pieza quirúrgica a resear. Apéndice y ciego.

en el cuadrante inferior derecho, diarrea, pérdida de peso, masas abdominales, malestar general, anorexia y fiebre. En la afección apendicular, el inicio puede ser súbito y hacer pensar en apendicitis aguda.^{1,2,4-7} Shaoul et al.² reportaron un caso de Crohn y apendicitis crónica en una paciente ya diagnosticada con la enfermedad y con episodios de dolor recurrente en el cuadrante inferior

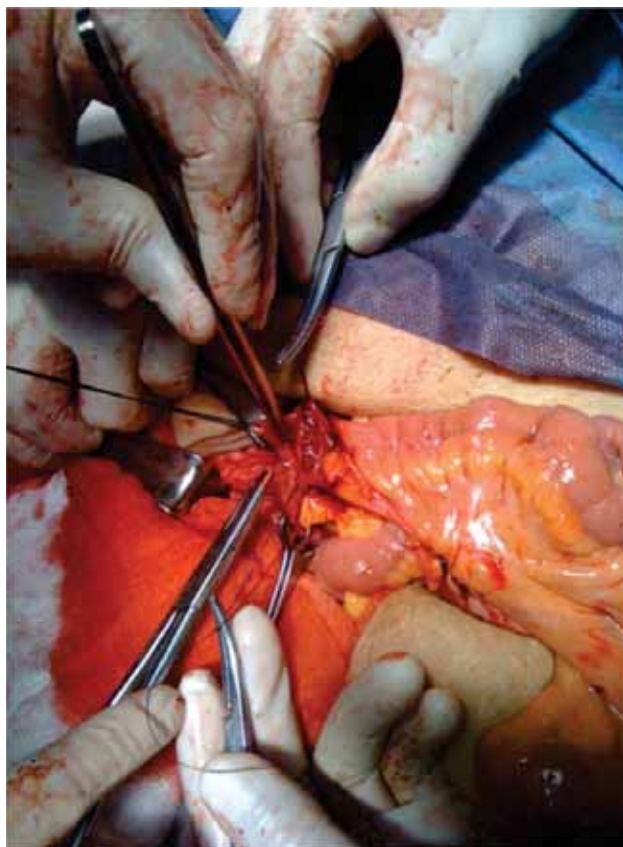


Fig. 3. Anastomosis término-lateral ileocolónica realizada posterior a la resección.

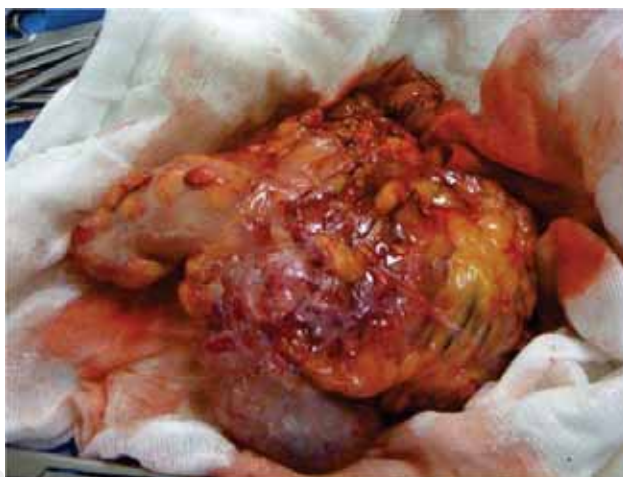

Fig. 4. Apéndice reseada y enviada a estudio histopatológico.

derecho, en la cual el reporte histopatológico fue sólo de inflamación. El caso que nosotros reportamos tuvo un solo episodio de dolor, y las características clínicas y radiológicas nos orientaban a una apendicitis aguda, no encontrando sintomatología de enfermedad de Crohn. Farooq et al.⁸ comentan que el diagnóstico prequirúrgico de apendicitis de Crohn es difícil, pero debe ser

considerado en adolescentes y adultos jóvenes; ellos encontraron una incidencia de 1.8%.³

Los métodos más utilizados para diagnosticar enfermedad de Crohn son los estudios baritados y la TAC, pero la endoscopia con toma de biopsia continúa siendo el mejor método para evaluar la extensión y severidad de la enfermedad, aunado a un buen juicio clínico. En la endoscopia, puede observarse el patrón de empedrado, granulomas o úlceras aftosas.^{3,5,6,9-11} Masuo et al. expusieron un caso de apendicitis de Crohn en donde el ultrasonido reportó una imagen hipoecoica oval, que corresponde a la luz apendicular ensanchada. Otras publicaciones mencionan que los hallazgos ultrasonográficos más comunes son ensanchamiento de la pared apendicular o imagen en forma de diana.^{2,4,8} El paciente que se comenta en este artículo presentó en el sonograma abdominal una imagen hipoecoica en forma de diana en la fosa iliaca derecha, con dilatación de la luz apendicular y líquido libre periférico, correspondiendo con lo descrito en la literatura.

En el examen histopatológico, se encuentra inflamación transmural con múltiples agregados linfoides en la submucosa engrosada, con agregados linfoides bien formados en la submucosa fibrótica edematosa, además de granulomas no caseificantes, células de Langhans y ulceración de la mucosa,^{3,7,5,11} algunos de los cuales fueron reportados en el estudio histopatológico de la pieza quirúrgica.

La intervención quirúrgica en la enfermedad de Crohn depende de las complicaciones según la variedad de la enfermedad y de la respuesta al tratamiento médico (derivados del 5-aminosalicilato, esteroides, infliximab);¹¹ sin embargo, en la enfermedad localizada en el apéndice es difícil hacer el diagnóstico preoperatorio, debido a que la clínica es similar a la apendicitis aguda y durante la cirugía es complicado realizar un examen transoperatorio por la urgencia misma.⁴ Es común que los cirujanos ingresen al quirófano al paciente con el diagnóstico de apendicitis aguda, y opten por realizar resección del íleon terminal y colon ascendente, pensando en cáncer cecal. Este procedimiento fue elegido en nuestro paciente, ya que presentaba una masa que hacía pensar en una patología oncológica.

La patología confinada al apéndice tiene menor riesgo de recurrencia (10%) que los pacientes con enfermedad de Crohn intestinal, y presenta un buen pronóstico en la enfermedad localizada en ciego y apéndice. Se recomienda un seguimiento a 10 años a

los pacientes a quienes se les diagnosticó apendicitis de Crohn.^{3,4,8}

Con base en lo anterior, podemos concluir que el diagnóstico preoperatorio de enfermedad de Crohn es difícil de hacer, debido a la semejanza con la apendicitis aguda. Sin embargo, debe ser sospechada en pacientes con historia de dolor recurrente en la fosa iliaca derecha, que presenten una masa palpable en dicho cuadrante, y que el ultrasonido abdominal reporte una masa hipoecoica en forma de diana. Es indispensable el examen histopatológico de la pieza quirúrgica ante la presencia de una masa para confirmar o excluir el diagnóstico.

Referencias

1. Sierra-Montenegro E, Villanueva-Sáenz E, Rocha-Ramírez JL, Pérez-Aguirre J, Fernández-Rivero JM, Soto-Quirino R. Apendicitis aguda sin enfermedad de Crohn en un paciente con inflamación intestinal. Informe de un caso. *Cir Ciruj* 2008; 76: 257-259.
2. Shaoul R, Rimar Y, Toubi A, Mogilner J, Polak R, Jaffe M. Crohn's disease and recurrent appendicitis: a case report. *World J Gastroenterol* 2005; 11: 6891-6893.
3. Prieto-Nieto I, Pérez-Robledo JP, Hardisson D, Rodríguez-Montes JA, Larrauri-Martínez J, García-Sancho-Martín L. Crohn's disease limited to the appendix. *Am J Surg* 2001; 182: 531-533.
4. Masuo K, Yasui A, Nishida Y, Kumagai K. A case of Crohn's disease limited to the appendix, showing a portentous ultrasonographic finding. *J Gastroenterol* 1994; 29: 76-79.
5. Michelassi F, Hurst RD, Fichera A. *Enfermedad de Crohn*. En: Zinner MJ, Ashley SW, editores. *Operaciones abdominales*. 11ª ed. McGraw-Hill, México; 2008: 521-550.
6. Khor B, Gardet A, Xavier RJ. Genetics and pathogenesis of inflammatory bowel disease. *Nature* 2011; 474: 307-317.
7. Gómez HE, Hermosillo SJM, Candelas del Toro O. *Enfermedades inflamatorias del intestino delgado*. En: Aguirre RR, Athié AAJ, Ayala LE, Banderas TDA, Campos CSF, Castellanos MJA, et al. *Tratado de Cirugía General*. 2ª ed. Manual Moderno, México; 2008: 695-698.
8. Agha FP, Ghahremani GG, Panella JS, Kaufman MW. Appendicitis as the initial manifestation of Crohn's disease: radiologic features and prognosis. *AJR Am J Roentgenol* 1987; 149: 515-518.
9. Gore RM, Balthazar EJ, Ghahremani GG, Miller FH. CT features of ulcerative colitis and Crohn's disease. *AJR Am J Roentgenol* 1996; 167: 3-15.
10. Jung SA. Differential diagnosis of inflammatory bowel disease: what is the role of colonoscopy? *Clin Endosc* 2012; 45: 254-262.
11. Stein R, Hanauer S. Medical therapy for inflammatory bowel disease. *Gastroenterol Clin North Am* 1999; 28: 297-321.