

CASO CLÍNICO

Quiste de colédoco tipo I. Diagnóstico por imagen y anastomosis hepático-duodenal como medida terapéutica

Type I choledocal cyst: imaging diagnosis and an hepaticoduodenostomy as a therapeutic measure

Aída Tello de Meneses Salazar,¹ Luis Rígggen Martínez,² Efrén Gerardo Orozco Chávez²

RESUMEN

Introducción. El quiste de colédoco es una dilatación quística congénita de la vía biliar. Puede afectar exclusivamente a la vía biliar extrahepática (tipo I, II y III), intrahepática (tipo V) o ambas (tipo IVa). El diagnóstico se realiza principalmente con estudios de imagen, con el ultrasonido (USG) abdominal como primera modalidad. Sin embargo, puede utilizarse la colangiogramografía 99mTc-HIDA (ácido iminodiacético hepatobiliar) —la cual tiene una sensibilidad del 100% en los quistes tipo I (sacciformes)— para confirmar el diagnóstico. Puede ser útil para distinguir entre quistes de colédoco y atresia de la vía biliar. Igualmente se ha utilizado la tomografía contrastada como complemento diagnóstico.

Caso clínico. Lactante mayor femenino de 2 años de edad que ingresó al Servicio de Urgencias por presentar dolor abdominal. El USG abdominal reportó colecistitis aguda y una imagen quística adyacente al conducto cístico, compatible con un quiste de colédoco.

Conclusiones. El tratamiento de elección del quiste de colédoco tipo I es la resección del mismo y una anastomosis hepático-yeyunal en Y de Roux o la anastomosis hepático-duodenal. Esta última se ha considerado una alternativa útil y confiable en nuestro medio, que aunque en un principio se dejó de utilizar por la presentación de colangitis ascendente, actualmente no se ha documentado esta complicación.

Palabras clave: quiste de colédoco, colangiogramografía, tomografía computarizada, anastomosis hepático-duodenal.

ABSTRACT

Background. Choledochal cyst is a congenital cystic dilatation of the intra- or extrahepatic biliary tree. It may affect only the extrahepatic bile duct (type I, II and III), intrahepatic (type V) or both (type IVa). Diagnosis is primarily made with imaging, abdominal ultrasound being the first modality used. However, in case of a diagnostic doubt using this means, a technetium-99 HIDA scan, which has a sensitivity of 100% for type I cysts (sacciform), may be performed. It may be useful for distinguishing between choledochal cyst and biliary atresia. Computed tomography scan with contrast can also be used.

Case report. We present the case of a 2-year-old lactating female who was admitted to the Emergency Department because of abdominal pain. She underwent abdominal USG, which reported acute cholecystitis and a cystic image adjacent to the cystic duct fibrosis consistent with a choledochal cyst.

Conclusions. The elective treatment for type I choledochal cyst is resection of the cyst with Roux-en-Y hepaticojejunostomy or hepaticoduodenostomy. The latter is considered a useful and reliable alternative in our context, although initially it fell into disuse due to reports of ascending cholangitis. However, this has not been recently documented.

Key words: choledochal cyst, technetium-99 HIDA scan, computed tomography, hepaticoduodenostomy.

¹ Servicio de Pediatría, residentes de segundo año

² Servicio de Cirugía Pediátrica

Hospital Regional Dr. Valentín Gómez Farías
Instituto de Seguridad y Servicios Sociales de los Trabajadores del Estado,
Zapopan, Jalisco, México

Fecha de recepción: 25-07-13

Fecha de aceptación: 05-11-13

INTRODUCCIÓN

El quiste de colédoco es una dilatación quística, congénita y rara, de cualquier porción del árbol biliar. Ocurre con mayor frecuencia en la parte principal del conducto biliar común.

Los quistes de colédoco fueron descritos por primera vez por Vater en 1723. En 1959, Alonso-Lej y colaboradores describieron tres tipos de quistes de colédoco. Posteriormente, Todani y colaboradores modificaron esta clasificación. Existen varias teorías que tratan de explicar la etiología del quiste de colédoco. Se cree que su origen puede estar relacionado con una unión anormal colédoco-pancreático-ductal que permite el reflujo crónico de las enzimas pancreáticas hacia el conducto biliar, lo que resulta en el debilitamiento y dilatación de la vía, así como la posterior formación de un quiste.¹

El sistema de clasificación ampliamente aceptado para los quistes de colédoco, ideado por Todani y colaboradores, se basa en la morfología colangiográfica, ubicación y número de quistes intra y extrahepáticos del árbol biliar (Figura 1). El tipo I es el más frecuente (80-90%) y se trata de quistes que se limitan a las vías biliares extrahepáticas. Se subdividen en IA (dilatación sacciforme, afecta todo o casi todo el hepatocolédoco), IB (dilatación sacciforme, afecta solo un segmento del hepatocolédoco) e IC (dilatación difusa de todo el conducto biliar extrahepático).² El tipo II o divertículo del cístico y el tipo III o coledococoele son los más raros (2%). El tipo IV es el segundo en frecuencia (10-15%). Se caracteriza por múltiples dilataciones quísticas de la vía biliar intra y extrahepática

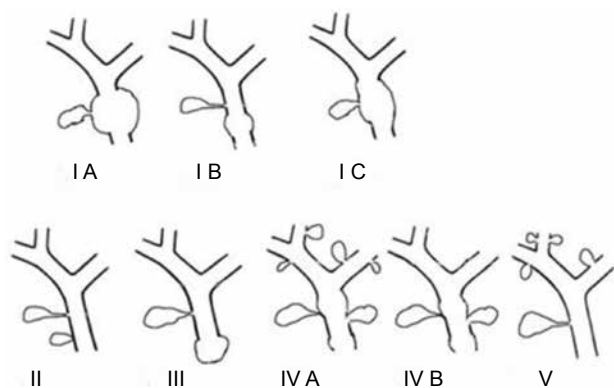


Figura 1. Clasificación de Todani para los quistes de colédoco.

(IVa) o únicamente de la extrahepática (IVb). El tipo V o enfermedad de Caroli es una afectación difusa quística de la vía biliar intrahepática y fibrosis.³

Existe una bien documentada predominancia del sexo femenino (3 a 4:1) en la literatura internacional. En contraste, en las publicaciones mexicanas la relación se ha reportado de 2:1 (hombre-mujer). En los países occidentales, la incidencia del quiste de colédoco es de un caso por cada 100,000 a 150,000 nacidos vivos, de los cuales 75% se diagnostican en la infancia y 20% de los casos en el adulto.⁴

El ultrasonido (USG) abdominal es el examen inicial y de mayor facilidad. Permite formar imágenes de la vía biliar intra y extrahepática con medición del diámetro del colédoco o conducto hepático común, así como del quiste de colédoco. Demuestra una masa quística en el cuadrante superior derecho por separado de la vesícula biliar (con excepción de los quistes tipo III y tipo V).⁵ En el caso de que se sospeche un quiste de colédoco en el ultrasonido, pero no exista certeza diagnóstica, un colangiogramma con 99mTc-HIDA puede proporcionar datos más específicos. Consiste en la captación del fármaco en el sitio del quiste seguido de un llenado y un retraso en el vaciamiento del mismo. Este estudio posee sensibilidades desde 100% para los quistes tipo I hasta 67% para el tipo IV. La gammagrafía con 99mTc-HIDA presenta menor sensibilidad para los quistes intrahepáticos. Sin embargo, puede ser de gran utilidad para distinguir entre un quiste de colédoco y atresia del árbol biliar. En la atresia de la vía biliar se observa la falta de vaciamiento hacia el duodeno, mientras que en el quiste de colédoco el contraste entrará al duodeno. En los casos de ruptura del quiste se observará paso del medio de contraste a la cavidad peritoneal.⁶ La tomografía computarizada (TC) es útil para mostrar la continuidad del quiste con el árbol biliar, su relación con las estructuras adyacentes, la presencia y el estadio de tumores malignos asociados. Permite una mejor visualización de los conductos biliares intrahepáticos, el conducto biliar distal y la cabeza de páncreas. En los pacientes con quistes tipo IVa y enfermedad de Caroli, es útil para describir las dilataciones intrahepáticas y la extensión de la enfermedad (hepática difusa o afección segmentaria localizada).⁶ No obstante, suele subestimar la extensión de la dilatación y no ofrece información sobre la unión biliopancreática.⁷ La resonancia colangiopancreática es ahora considerada como el estándar de oro

para el diagnóstico de quiste de colédoco, con una sensibilidad diagnóstica de 90 a 100%. Pero se debe tomar en cuenta que es un procedimiento no invasivo y permite mejor visualización del árbol biliar.^{2,5,6}

En cuanto a la medida terapéutica, generalmente se ha empleado la colecistectomía y la resección del quiste con una técnica de reconstrucción bilioentérica. La más utilizada es la anastomosis hepático-yeyunal en Y de Roux. Sin embargo, en nuestro medio, se practica como una alternativa confiable la anastomosis hepático-duodenal, que presenta buenos resultados.^{4,8}

El pronóstico de los quistes de colédoco tipo I, II, III y IVb es bueno cuando han sido operados. El seguimiento es de suma importancia. Es necesaria la revisión mensual los tres primeros meses del postoperatorio, y posteriormente cada tres meses por dos años para detectar la presencia de colangitis.⁹

CASO CLÍNICO

Se trató de un paciente lactante mayor femenino de 2 años de edad, con antecedentes heredofamiliares y personales no patológicos, y sin datos de importancia para el padecimiento actual. En los antecedentes personales patológicos se refiere un traumatismo craneoencefálico leve seis meses previos a su ingreso, que evolucionó sin complicaciones y únicamente requirió observación en el área de urgencias pediátricas. Ha estado hospitalizada dos ocasiones: la primera, dos años antes por gastroenteritis infecciosa; la segunda, un año antes por dolor abdominal. En esa ocasión, se le diagnosticó hepatitis viral tipo A con serología positiva para anticuerpos anti-hepatitis A IgG. Se trató con ribavirina.

Ingresó al Servicio de Urgencias por presentar dolor abdominal, con el antecedente de cuadros repetidos de dolor abdominal en hipocondrio derecho. Acudió a la clínica, donde se le realizó USG abdominal. Se reportó colecistitis aguda y una imagen quística adyacente al conducto cístico, compatible con un quiste de colédoco. En el transcurso del último año, había presentado varios cuadros de gastroenteritis. Se le dio tratamiento con amoxicilina y trimetoprima/sulfametoxazol. Disminuyó la sintomatología; sin embargo, nunca se retiró el dolor abdominal. Por decisión de los padres, se realizó USG abdominal 10 meses después donde se reportó microlitiasis vesicular múltiple así como una importante dilatación de la vía biliar

intra y extrahepática. Por este motivo, se hospitalizó para continuar con estudio y normar conducta a seguir.

A su ingreso, los signos vitales se encontraron dentro de parámetros normales. Sin alteraciones del habitus exterior. Abdomen blando, depresible, con dolor a la palpación profunda a nivel de hipocondrio derecho, no se identificaron masas ni megalias, peristálsis establecida, sin datos de irritación peritoneal.

Los análisis de control resultaron con aumento de bilirrubinas y transaminasas: bilirrubinas totales de 3.07 mg/dl, bilirrubina directa 1.78 mg/dl, bilirrubina indirecta 1.29 mg/dl, TGP/ALT 349.7 U/l, TGO/AST 140.4 U/l.

Se realizó USG abdominal donde no se observó patología de vía biliar. Por consiguiente, ante la discordancia con los resultados previos, se realizó gammagrafía de las vías biliares (Figura 2). Este estudio reportó glándula hepática con tamaño, forma y situación normales. Se observó un patrón de captación y distribución del radiofármaco

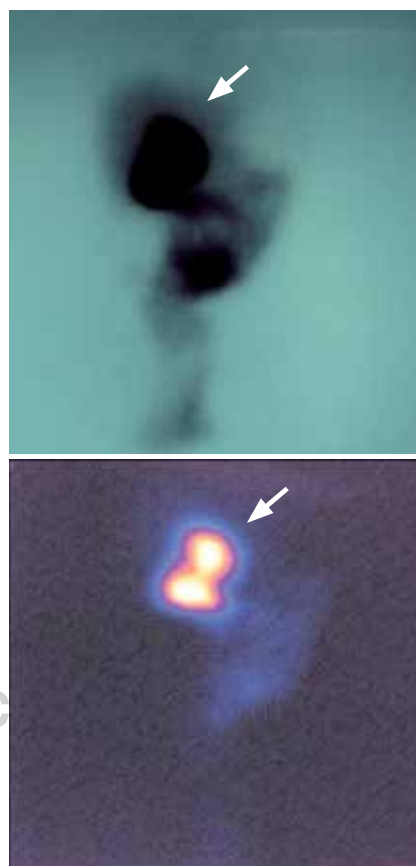


Figura 2. Colangiogramma 99mTc-HIDA.

maco en parénquima hepático en forma heterogénea. La eliminación del material hacia el intestino es retardada y parcial, apreciándose eliminación en el estímulo post alimento, lo que sugiere un patrón obstructivo.

En la TC contrastada de abdomen (Figura 3) se encontró tumoración a nivel de colédoco que no refuerza con medio de contraste intravenoso y sugiere un quiste de colédoco sin dilatación de la vía biliar intrahepática (Figura 4).

El tratamiento quirúrgico se realizó mediante la resección del quiste, colecistectomía y derivación biliodigestiva con anastomosis hepático-duodenal (Figura 5).⁴ Los hallazgos quirúrgicos fueron un quiste de colédoco tipo I hepático común (Figura 6) con boca anastomótica de 13 mm, de aproximadamente 2 cm de longitud desde el porta hepatis (Figura 7). El reporte de patología fue negativo para malignidad. El manejo postoperatorio incluyó ayuno por cinco días, sonda nasogástrica a derivación, inhibidor de bomba de protones, ketorolaco, cefotaxima y metronidazol. A seis meses de evolución, la paciente no había presentado cuadros de colangitis.

DISCUSIÓN

Podemos asegurar que el USG es un método auxiliar muy importante para el diagnóstico del quiste de colédoco tipo I. Sin embargo, una de sus limitantes es que depende, en gran parte, de la experiencia del radiólogo. Por ello, y ante

la duda diagnóstica, se evaluaron, además, dos estudios de imagen: la TC contrastada de abdomen y la colangiografía 99mTc-HIDA, puesto que son más sensibles y específicas que el USG, y no dependen tanto de la habilidad del personal que realice el estudio para llegar a un diagnóstico certero.

Al comparar el colangiograma con la tomografía, se encontró que el primero ayuda a determinar que

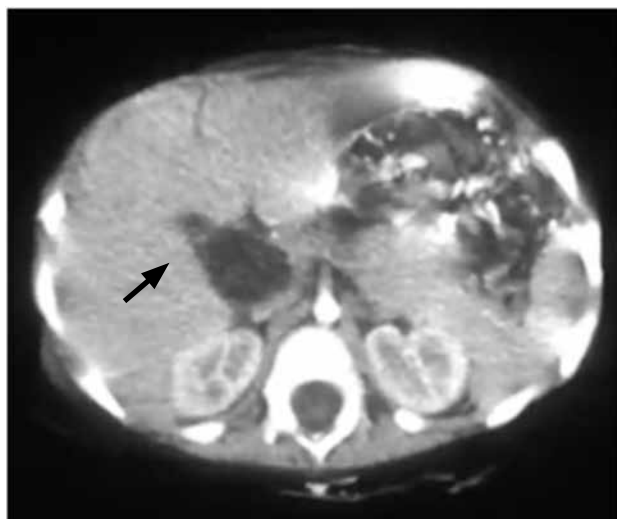


Figura 3. Tomografía computarizada contrastada de abdomen. Flecha: quiste.

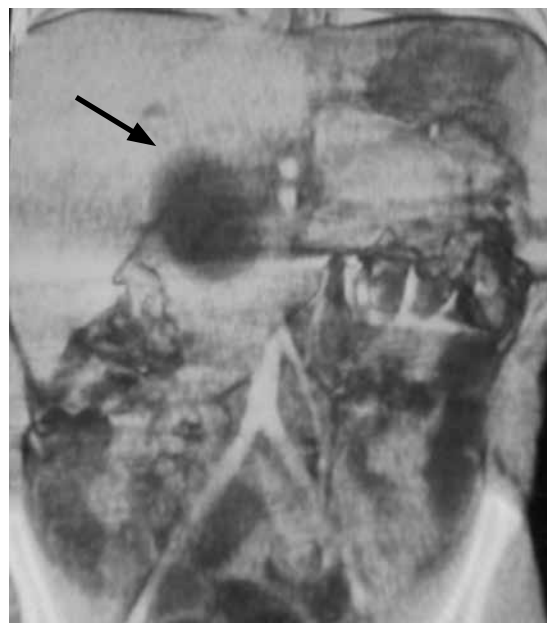

Figura 4. Tomografía computarizada contrastada de abdomen. Flecha: quiste.

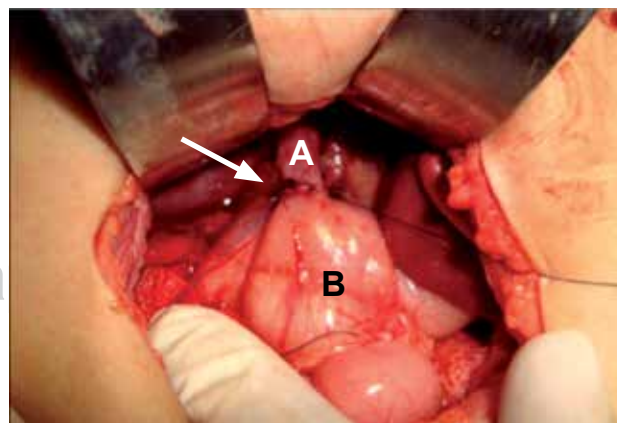


Figura 5. Anastomosis hepático duodenal. A) Hepático común. B) Duodeno. Flecha: anastomosis.

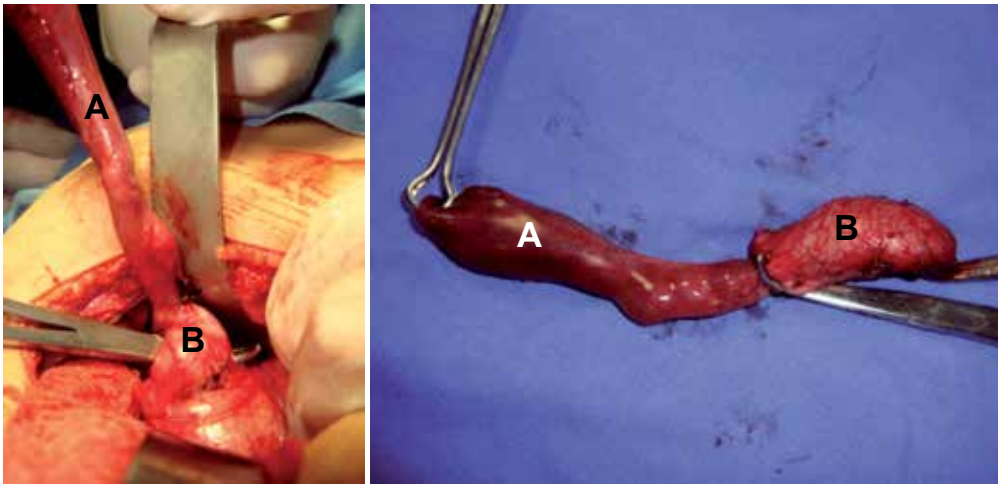


Figura 6. A) Vesícula biliar.
B) Quiste de colédoco.

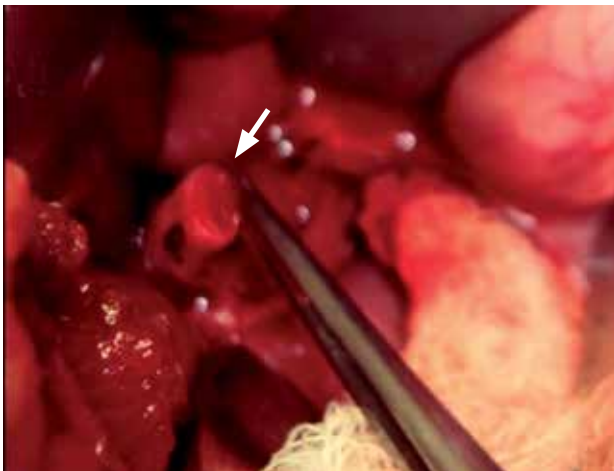

Figura 7. Flecha: boca anastomótica del conducto hepático común.

existe una funcionalidad hepática y biliar adecuada, posee una sensibilidad del 100%, su costo es menor, es un procedimiento rápido y sencillo que no requiere ninguna preparación especial y el riesgo de presentar efectos secundarios al estudio es muy bajo. La tomografía tiene gran utilidad para hacer el diagnóstico ya que valora la vía biliar intra y extrahepática, las estructuras adyacentes y la presencia y estadio de tumores malignos asociados. Sin embargo, una de las desventajas es la presentación de efectos adversos al medio de contraste; otra, la exposición a la radiación.

En cuanto al tratamiento, consideramos que la anastomosis hepático-duodenal es una técnica quirúrgica que

hoy en día puede considerarse para el manejo de los pacientes con quiste de colédoco tipo I, II, III y IVb. Posee ventajas como que disminuye el tiempo quirúrgico, permite una recuperación más rápida de la función intestinal y produce menos complicaciones que requieran una reintervención.⁸ Además, el número de anastomosis que se realizan es menor, es una técnica fácilmente reproducible y, de acuerdo con los resultados de Gallardo y colaboradores, la presencia de colangitis es prácticamente nula como se ha demostrado en el seguimiento de sus casos y, hasta el momento, en esta paciente.⁴

Autor de correspondencia:

Dra. Aída Tello de Meneses Salazar

Correo electrónico: atms2784@hotmail.com;

atms2784@gmail.com

REFERENCIAS

1. Michaelides M, Dimarelos V, Kostantinou D, Bintoudi A, Tzikos F, Kyriakou V, et al. A new variant of Todani type I choledochal cyst. Imaging evaluation. *Hippokratia* 2011;15:174-177.
2. Yoon JH. Magnetic resonance cholangiopancreatography diagnosis of choledochal cyst involving de cyst duct: report of three cases. *Br J Radiol* 2011;84:e18-e22.
3. Rebollar-González RC, García-Álvarez J, Santamaría-Aguirre JR, Dávila-Ramírez D, Hernández-Cervantes D, Gómez VH. Quiste de colédoco. Reporte de caso. *Rev Hosp Jua Mex* 2009;76:103-106.
4. Gallardo-Meza AF, González-Sánchez JM, Villarroel-Cruz R, Piña-Garay MA, Medina-Andrade MA, Martínez-de la Barquera A, et al. Hepático-duodeno-anastomosis, ¿técnica de

- elección para el tratamiento de quiste de colédoco? Seguimiento a largo plazo. Un estudio interinstitucional. *Rev Mex Cir Pediatr* 2009;16:80-83.
5. Jabłońska B. Biliary cysts: etiology, diagnosis and management. *World J Gastroenterol* 2012;18:4801-4810.
 6. González KD, Lee H. Choledochal cyst. En: Coran AG, Adszick NS, Laberge JM, Shamberger RC, Caldamone AA. *Pediatric Surgery*. Philadelphia: Elsevier Saunders; 2012. pp. 1331-1340.
 7. Domínguez-Comesaña E. Dilataciones congénitas de la vía biliar. *Cir Esp* 2010;88:285-291.
 8. Santore MT, Behar BJ, Blinman TA, Doolin EJ, Hedrick HL, Mattei P, et al. Hepaticoduodenostomy vs hepaticojejunostomy for reconstruction after resection of choledochal cyst. *J Pediatr Surg* 2011;46:209-213.
 9. Palmer-Becerra JD, Ulloa-Patiño P. Tratamiento de los quistes de colédoco en la edad pediátrica. Una revisión de 24 años. *Acta Pediatr Mex* 2010;31:11-15.