

TEMA PEDIÁTRICO

Importancia de la serie esofagogastroduodenal en niños con reflujo gastroesofágico

Importance of upper gastrointestinal series in children with gastroesophageal reflux

Wilver Ernesto Herrera García,¹ Ismael Lares-Asseff²

RESUMEN

La importancia de realizar una serie esofagogastroduodenal (SEGD) en todo paciente con datos de reflujo gastroesofágico (RGE) radica en descartar cualquier anomalía anatómica que esté condicionando el RGE. De estas anomalías, la más catastrófica es el vólvulo del intestino medio. Ocurre como una complicación en pacientes con malrotación intestinal, y se debe tratar como una urgencia quirúrgica. Por ello, se recomienda realizar la SEGD antes de iniciar un tratamiento médico o quirúrgico en todo paciente con RGE. Los pacientes con malrotación intestinal presentan síntomas como vómitos biliares o gástricos, RGE, náuseas, anorexia, distensión abdominal o dolor abdominal crónico intermitente, estreñimiento, diarrea, evacuaciones con sangre y detención del crecimiento. Sin embargo, algunos pacientes presentan solo alguno de estos síntomas o cursan asintomáticos. El 75% de los pacientes con malrotación intestinal presenta RGE o vómito de características biliares, mientras que en el 25% restante, el RGE es de características gastroalimenticias y puede pasar desapercibido. En estos pacientes, la SEGD seguida de tránsito intestinal continúa siendo el estudio de elección para descartar malformaciones u alteraciones anatómicas del tracto digestivo, como la malrotación o vólvulo intestinal.

Palabras clave: serie esofagogastroduodenal, malrotación intestinal, vólvulo intestinal, síndrome de intestino corto, enfermedad por reflujo gastroesofágico.

ABSTRACT

Midgut volvulus is a surgical emergency and occurs as a complication in patients with malrotation. The importance of an upper gastrointestinal series (UGI) in all patients with gastroesophageal reflux disease (GERD) is to rule out any anatomic abnormality precipitated by GERD. Of these abnormalities, "midgut volvulus" is the most catastrophic complication and occurs with intestinal malrotation and should be treated as a surgical emergency. Patients with intestinal malrotation present symptoms such as the following: gastric or bilious vomiting, GERD, nausea, anorexia, abdominal distension or intermittent chronic abdominal pain, constipation, diarrhea, bloody stools, and stunted growth. However, some patients may not demonstrate any of the above symptoms or be asymptomatic. Approximately 75% of patients with intestinal malrotation present features of GERD or vomiting bile, but in the remaining 25% of patients, GERD is characteristic of GI symptoms and may go unnoticed. In these patients, UGI series followed by intestinal transit remains the study of choice to rule out anatomic malformations or disorders of the digestive tract such as intestinal malrotation or volvulus.

Key words: series GI, intestinal malrotation, volvulus, short bowel syndrome, gastroesophageal reflux disease.

INTRODUCCIÓN

Históricamente, se ha malinterpretado la utilidad de la serie esofagogastroduodenal (SEGD) en los pacientes con sospecha de reflujo gastroesofágico (RGE). Incluso, se ha llegado a realizar un diagnóstico de RGE con una SEG. Sin embargo, ahora se sabe que la RGE no se diagnostica con una SEG debido a que tiene muy baja sensibilidad y especificidad. Por ello, debe realizarse una pH-metría de 24 horas, lo que actualmente se considera como el estándar de oro para el diagnóstico de RGE.¹

¹ Servicio de Cirugía
Hospital General de Ensenada
Baja California

² Instituto Politécnico Nacional CIIDIR
Unidad Durango

México

Fecha de recepción: 15-05-13
Fecha de aceptación: 11-09-13

Aclarado esto, se considera que la SEG D continúa siendo imprescindible en el estudio inicial del paciente pediátrico con RGE por una sencilla razón: la SEG D es el estudio diagnóstico por excelencia para detectar las anomalías anatómicas asociadas con el RGE, como hernia hiatal, estenosis esofágica, obstrucción pilórica o duodenal, fístula traqueoesofágica, alguna compresión vascular extrínseca, etcétera. Pero, sobre todo, ayuda a diagnosticar una malrotación intestinal y prevenir su complicación: el vólvulo del intestino medio, cuya evolución es súbita y mortal si no se realiza el diagnóstico oportuno. La SEG D también ayuda a considerar un tratamiento médico o quirúrgico.¹

MALROTACIÓN INTESTINAL

La malrotación intestinal es una entidad relativamente común, con una incidencia de 1 en 500 recién nacidos vivos.²⁻⁴ La malrotación intestinal puede definirse como el fallo en la rotación y fijación normal del intestino medio durante el desarrollo fetal. Se trata de un término amplio que abarca una gran variedad de anomalías de la rotación y fijación intestinales, en cuyo diagnóstico el pediatra clínico, el cirujano pediatra y el radiólogo juegan un papel fundamental, ya que a menudo representa un desafío por la amplia variedad de formas de presentación clínica y radiológica.

La malrotación del intestino medio puede caracterizarse por bandas congénitas (bandas de Ladd) que pue-

den obstruir el duodeno, la unión duodenoyeyunal, la unión ileocecal y el colon. El ligamento de Treitz es el punto normal de fijación del mesenterio. Se extiende desde la unión duodenoyeyunal o ángulo de Treitz al ciego, lo cual le da amplitud al mesenterio (Figura 1).

En el paciente con malrotación intestinal, el ligamento de Treitz no está fijo en su localización habitual (Figura 2). Cualquier anomalía en su localización sugiere malrotación del intestino medio, que se caracteriza por una disminución en la amplitud del mesenterio —mesenterio corto y de base estrecha, prácticamente un pedículo alrededor de los vasos mesentéricos— con una predisposición a la torsión del intestino alrededor de este pedículo (torsión o vólvulo que produce compresión extrínseca del intestino, obstrucción en la base del pedículo y, si la torsión persiste, oclusión de los vasos mesentéricos, necrosis intestinal y muerte del paciente si se deja a su libre evolución). En los pacientes malrotados, el ciego generalmente se encuentra en su situación normal, lo que se conoce como una malrotación incompleta. En los casos de malrotación intestinal completa, el ciego se encuentra localizado en el ángulo hepático o se localiza a la izquierda de la línea media (Figura 3).⁴⁻⁷

La torsión del intestino mal fijado alrededor de su corto mesenterio se conoce como vólvulo de intestino medio, que es la consecuencia más importante y catastrófica de la malrotación intestinal (Figuras 4 y 5).^{4,7,8}

El RGE fisiológico es la presencia de contenido gástrico en el esófago como parte de un evento normal de

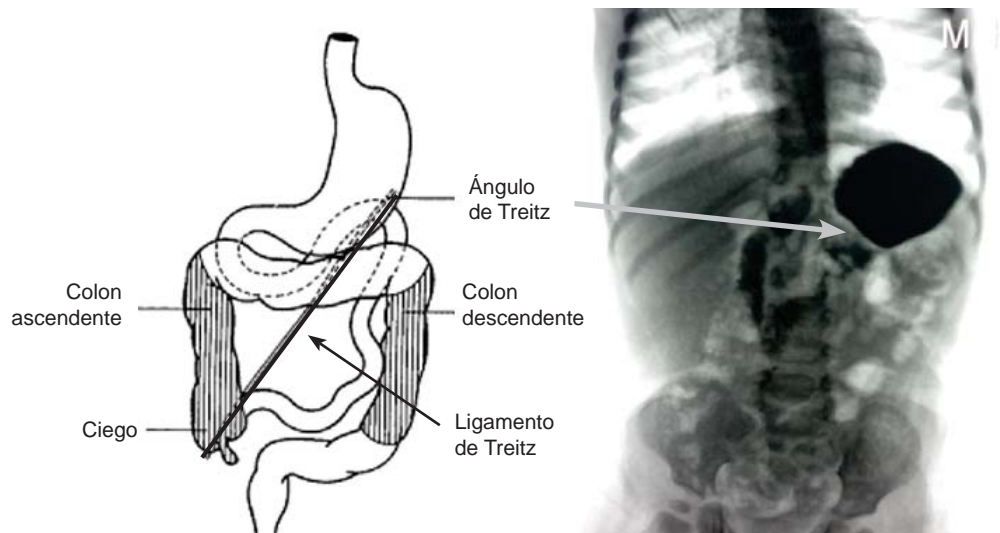


Figura 1.

La localización del ángulo de Treitz deberá ser normalmente a la izquierda de la columna vertebral, a nivel del ángulo esplénico.

la función del tracto gastrointestinal, sin repercusiones sobre la calidad de vida y sin consecuencias clínicas.¹

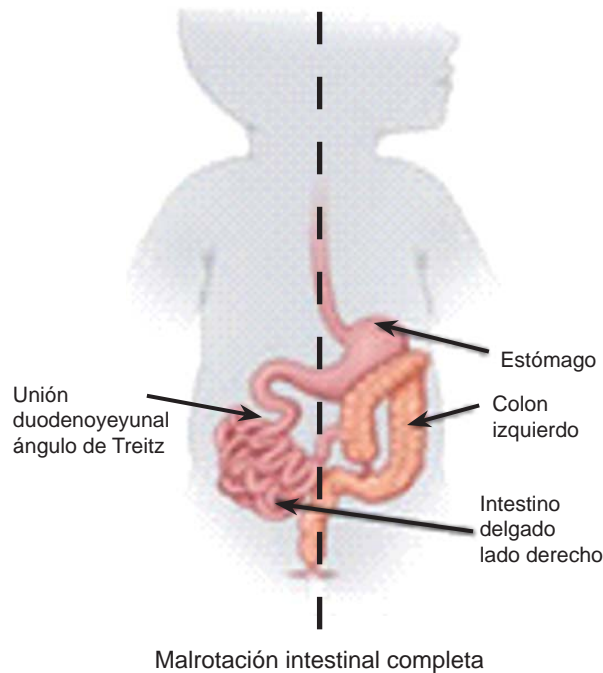


Figura 2. La posición de la unión duodenoyeyunal a la derecha de la línea media y la posición del ciego a la izquierda de la línea media sugiere malrotación intestinal completa.

La enfermedad por RGE es el conjunto de alteraciones clínicas, secundarias a RGE, con repercusiones directas sobre el estado de salud del paciente.¹ Definido en forma simple, el RGE patológico es la consecuencia de la excesiva exposición del esófago al contenido gástrico.

El vómito no siempre es indicativo de RGE patológico, ni siempre el RGE patológico se asocia con la presencia de vómito.¹

Los factores de riesgo para RGE incluyen aumento de la presión abdominal, distensión gástrica, hernia hiatal y dismotilidad gástrica o esofágica, relajación crónica del esfínter gastroesofágico, prematuridad con inmadurez del esfínter esofágico inferior. Niños con graves problemas de desarrollo neurológico o anomalías anatómicas congénitas del tubo digestivo están particularmente en riesgo de padecer RGE.⁹

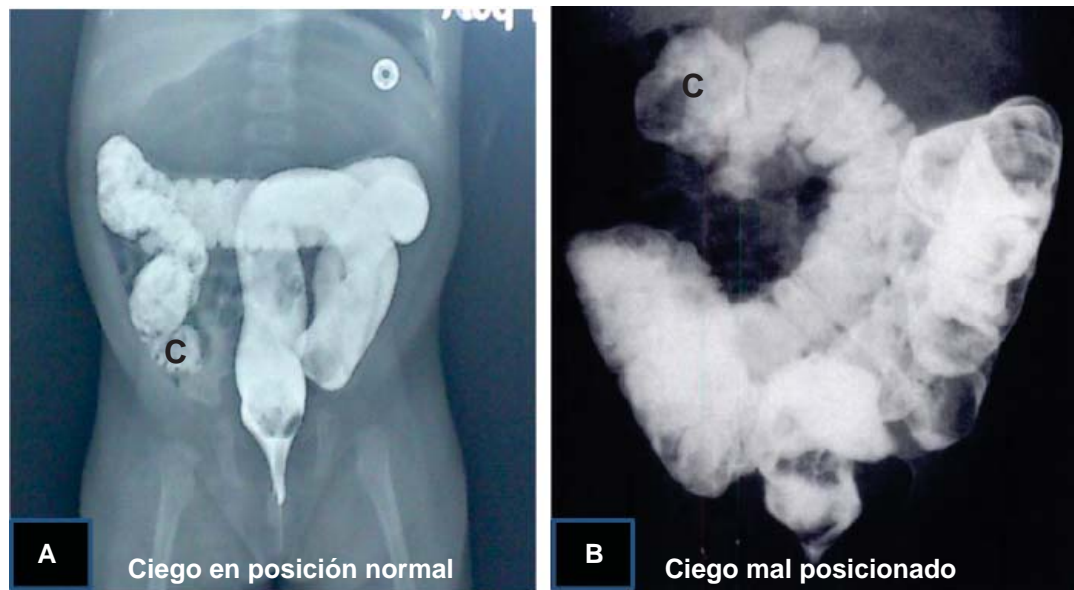
La pH-metría de 24 horas se ha constituido en el estándar de oro para el diagnóstico de RGE, ya que la monitorización del pH intraesofágico por 24 horas posee una tasa de replicabilidad entre 84 y 93%, una sensibilidad de 88% y una especificidad hasta de 96%. Actualmente, también se realizan estudios de impedancia para el diagnóstico de RGE.¹

CARACTERÍSTICAS CLÍNICAS DE LOS PACIENTES CON MALROTACIÓN INTESTINAL

Los síntomas que suelen acompañar a los pacientes con malrotación intestinal son vómitos biliares o gástricos,

Figura 3.

El colon por enema no es el estudio ideal para descartar malrotación intestinal. En un alto porcentaje de pacientes malrotados, el ciego puede estar en su posición normal y no descarta una malrotación intestinal incompleta. **A)** Ciego (C) en posición normal en un paciente malrotado. **B)** Ciego (C) en el ángulo hepático o en el flanco izquierdo, diagnóstico de malrotación intestinal completa.



RGE, náuseas, distensión abdominal o dolor abdominal crónico intermitente, estreñimiento o diarrea, en ocasiones evacuaciones con sangre, anorexia, detención del crecimiento y de la ganancia de peso o falla de medro. Sin embargo, puede haber pacientes malrotados asintomáticos aunque, generalmente, los pacientes malrotados presentan algún síntoma. Las investigaciones han demostrado que hay pacientes con malrotación intestinal cuyos único síntoma es el RGE.^{3,5-7,10}

El 75% de los pacientes con malrotación intestinal presentan RGE o vómito de características biliares; sin embargo, en el 25% restante, el RGE es de características gástricas o gastroalimenticias y puede pasar desapercibida la malrotación. El 75% de los pacientes con malrotación intestinal presentan síntomas desde el primer mes de vida, 90% presentara síntomas en el primer año y 10% puede pasar desapercibido y llegar a la edad adulta con riesgo de vólvulo intestinal, síndrome de intestino corto y muerte por esta causa. Sin embargo, en la mayoría existen antecedentes de trastornos gastrointestinales a lo largo de su vida.^{5,6}

Por lo anterior, se considera un error médico grave el no descartar una malrotación intestinal antes de dar un tratamiento antirreflujo con duración de 3 a 6 meses, ya que en estos pacientes no habrá resultados favorables. Peor aun cuando el médico decide realizar una funduplicatura cuando no resulta el tratamiento antirreflujo, ya que esta no es el tratamiento quirúrgico de elección para la malrotación intestinal. Si bien es cier-

to que con la funduplicatura se evitará el reflujo gastroesofágico en estos pacientes, por sí sola no corregirá el defecto anatómico del intestino medio de un paciente malrotado, lo cual aumenta el riesgo de vólvulo intestinal y muerte en el futuro postoperatorio. En un paciente con malrotación intestinal, el tratamiento quirúrgico de elección debe ser el procedimiento de Ladd.⁴⁻⁹

CARACTERÍSTICAS CLÍNICAS DE LOS PACIENTES CON VÓLVULO INTESTINAL EN EVOLUCIÓN

Siempre es importante diferenciar una malrotación intestinal de un vólvulo intestinal. La malrotación es en sí la alteración anatómica en la fijación del intestino (Figura 2).

El vólvulo del intestino es la complicación de un paciente con malrotación intestinal y siempre será un proceso súbito y una urgencia quirúrgica inmediata (Figura 4).

El vólvulo intestinal se caracteriza por datos de distensión gástrica con dolor abdominal, con hipovolemia y datos de choque hipovolémico por secuestro al mesenterio. La clave es que esta sintomatología ocurre en forma súbita sin causa aparente. Las primeras cuatro horas de iniciado el vólvulo intestinal son vitales para salvar el intestino. Después de este tiempo, el riesgo de necrosis intestinal masiva y muerte se incrementa en más de 90% por no hacer el diagnóstico en forma oportuna (Figura 5).

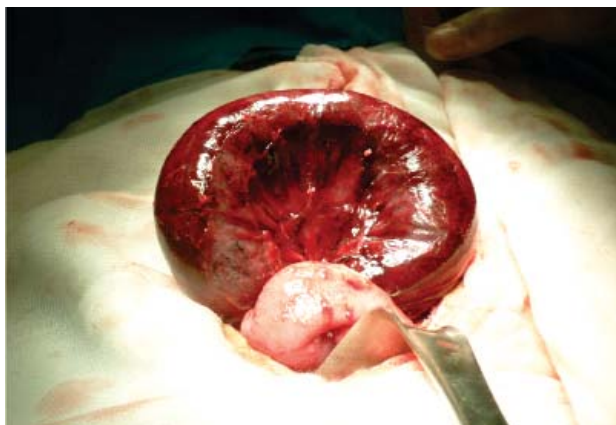

Figura 4. Imagen de segmento de intestino volvulado en un paciente con malrotación intestinal, operado de funduplicatura tipo Nissen. Se observan datos de necrosis intestinal.

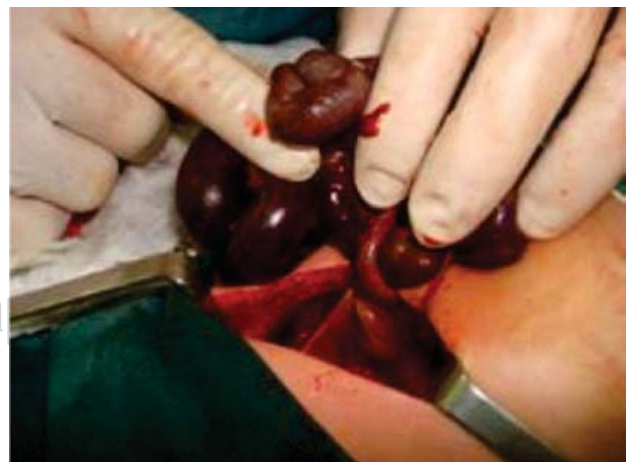

Figura 5. Vólvulo intestinal alrededor del pedículo vascular con necrosis intestinal masiva.

El vómito de contenido biliar o fecaloide siempre requiere de tratamiento quirúrgico, y es de urgencia diagnosticar una malrotación intestinal o un vólvulo intestinal en evolución.^{4,6,7}

Como pediatras y cirujanos pediatras se tiene la responsabilidad de realizar un diagnóstico oportuno durante la infancia, ya que la malrotación intestinal en adultos se asocia, a menudo, con un retraso en el diagnóstico y el aumento de la morbilidad por vólvulo del intestino medio, con las consecuencias catastróficas para el paciente.^{4,10-12}

MÉTODOS DE DIAGNÓSTICO DE MALROTACIÓN INTESTINAL

La radiografía simple de abdomen

En la radiografía simple de abdomen no existe una imagen patognomónica de malrotación intestinal ni de vólvulo intestinal, por lo cual no se sugiere como método diagnóstico de primera línea. Sin embargo, en un paciente con datos de abdomen agudo sin antecedentes quirúrgicos previos y con datos de choque súbito, una radiografía con datos de oclusión intestinal debe sugerirnos un vólvulo intestinal en evolución.⁷

El colon por enema

El colon por enema no es el estudio ideal para descartar malrotación intestinal. En 20 a 30% de los pacientes con malrotación incompleta del intestino, el ciego puede estar en su posición normal y no descarta una malrotación intestinal o bandas de Ladd en el intestino medio.⁸ Sin embargo, el hallazgo del ciego alto de lado derecho en el ángulo hepático o del lado izquierdo es anormal y consistente con malrotación intestinal.⁵ En presencia de una malrotación intestinal completa, el ángulo de Treitz se encuentra en la parte derecha de la línea media del abdomen y el ciego suele estar en lado izquierdo (Figura 3).

El ultrasonido Doppler, la tomografía axial computada y la resonancia magnética

Hay estudios radiológicos, como el ultrasonido Doppler (USG), la tomografía axial computada (TAC) o la resonancia magnética (IRM), que son de gran ayuda para el diagnóstico de una malrotación intestinal o un vólvulo intestinal. Sin embargo, en muchas oca-

siones, por su difícil accesibilidad no se consideran como estudios de primera elección. En el USG, los datos ultrasonográficos de malrotación intestinal son la vena mesentérica superior (VMS) a la derecha de la arteria mesentérica superior (AMS), la inversión de la relación entre la AMS y la VMS. En la TAC, la torsión de los pedículos de la AMS y la VMS o “signo del remolino” es un hallazgo radiológico con medio de contraste intravenoso que confirma el diagnóstico. En la IRM, los datos de inversión de la AMS y la VMS o el mal posicionamiento del colon son sugestivos de malrotación intestinal. El USG, la IRM y la TAC con medio de contraste intravenoso son estudios sumamente útiles; sin embargo, se requiere de la experiencia del radiólogo pediatra y son dependientes del operador para su adecuada interpretación. Además, en los hospitales públicos generalmente no son accesibles las 24 horas del día. Cualquier hallazgo sugestivo de malrotación en ecografía, TAC o IRM obliga a realizar un tránsito superior (SEGD) para confirmar o descartar la malrotación intestinal.^{2,8,13}

LA IMPORTANCIA DE LA SERIE ESOFAGOGASTRODUODENAL

La SEG D es un método radiológico de suma importancia en el paciente con sospecha de RGE, ya que permite valorar la anatomía del tracto gastrointestinal alto y diagnosticar cualquier anomalía anatómica que esté condicionando el RGE. Esta es la principal indicación para realizar una SEG D en todo paciente con datos de RGE, seguida de tránsito intestinal.⁸

No se recomienda la SEG D con bario, aunque es el estudio de más fácil ejecución y de mayor accesibilidad. El bario no es fisiológico, no se absorbe en el intestino, evalúa por muy corto tiempo los episodios de reflujo y puede no detectarlos. Se obtiene una tasa de falsos negativos o falsos positivos cercana a 50% cuando se compara con la pH-metría de 24 horas. Por esta razón, la SEG D no es útil para diagnosticar reflujo gastroesofágico.¹

En niños, la SEG D generalmente se realiza con medio de contraste hidrosoluble que ofrece mayores ventajas sobre el bario; entre ellas, que se puede absorber en el tubo digestivo. Por otra parte, puede solicitarse la SEG D con mecánica de la deglución para descartar cualquier altera-

ción en la deglución en los casos de sospecha de retraso psicomotriz. Además, se puede continuar el estudio a manera de tránsito intestinal alto, para ver la situación anatómica del intestino medio y continuar hasta el colon, lo cual ayudará a realizar el diagnóstico diferencial de cualquier anomalía anatómica que condicione RGE o vómito en un paciente pediátrico.

En los servicios de urgencias, la SEG D con medio de contraste hidrosoluble es una herramienta muy útil para realizar un diagnóstico rápido y oportuno en aquellos pacientes con sospecha de vólvulo intestinal, que evita el retraso en el diagnóstico y sus complicaciones.^{8,14}

Hay varios datos radiológicos que, junto con los datos clínicos del paciente, ayudan a diagnosticar a una malrotación intestinal o un vólvulo intestinal.^{2,3,5,8,13,14}

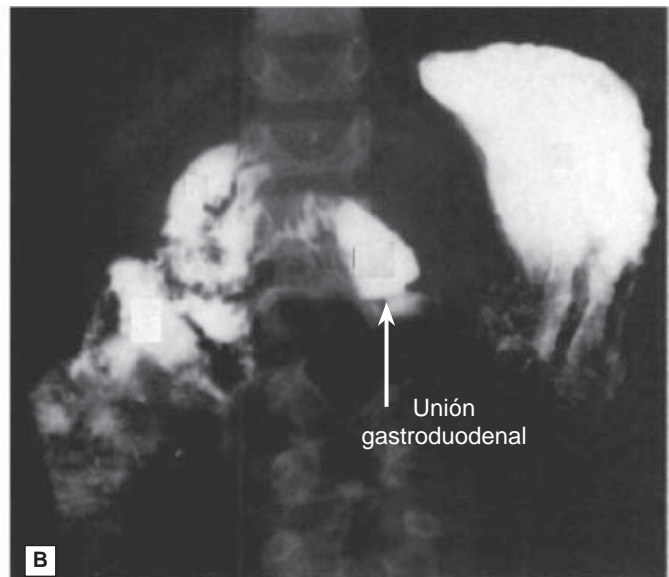
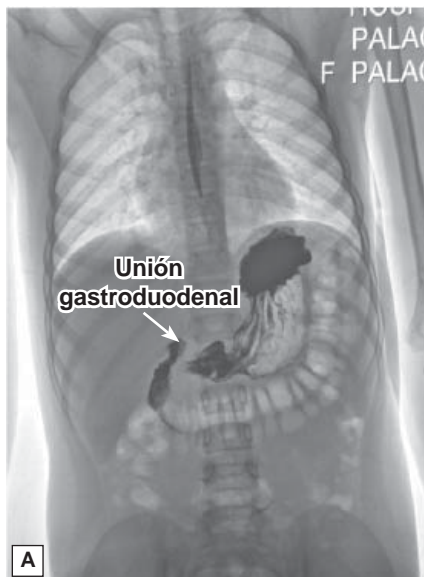- La unión gastroduodenal no se encuentra en su posición normal, a la derecha de la línea media. En los casos de malrotación, la unión gastroduodenal se encuentra en una posición anterior, baja y a menudo medial o a la izquierda de la línea media. La imagen lateral es muy útil para la valoración de las relaciones anterior y posterior de la unión duodenoyeyunal (Figura 6).⁵
- En la SEG D es muy importante observar la anatomía del esófago, del estómago y la “C” duodenal normal,

conformada por la primera, segunda, tercera y cuarta porción duodenal hasta la unión duodenoyeyunal o ángulo de Treitz (Figura 7). Normalmente, la localización del ángulo de Treitz deberá ser a la izquierda de la columna vertebral a nivel del ángulo esplénico (Figura 8). Cualquier posición fuera de este sitio, ya sea a nivel de la columna vertebral o a la derecha de la columna vertebral, es diagnóstica de malrotación intestinal.

- El observar alteraciones en el duodeno, ya sea una dilatación o estenosis por obstrucción externa de bandas de Ladd, con obstrucción duodenal incompleta debido a una rotación parcial del duodeno, así como la ausencia del ángulo de Treitz en la SEG D son datos indirectos de malrotación intestinal (Figura 9). Es importante descartar una atresia duodenal o membrana duodenal fenestrada, ya que este tipo de malformaciones intestinales generalmente se asocian con la malrotación intestinal por la ausencia de la unión duodenoyeyunal (Figura 10).^{5,8,14}
- El ciego localizado fuera de su posición normal en el ángulo hepático o localizado del lado izquierdo sugiere el diagnóstico de malrotación intestinal completa (Figura 3). Para identificar estos datos, deberá solicitarse que la SEG D sea realizada preferentemente en forma dinámica, mediante fluoroscopia, por un radiólogo pediatra, y solicitar las

Figura 6.

A) La unión gastroduodenal no se encuentra en su posición normal, a la derecha de la columna dorsal (flecha). **B)** En los casos de malrotación, la unión gastroduodenal se encuentra en una posición anterior, baja y a menudo medial o a la izquierda de la columna vertebral (flecha). La imagen lateral es muy útil para la valoración de las relaciones anterior y posterior de la unión duodenoyeyunal.



tomas en posición antero-posterior y lateral del duodeno.

El vólvulo intestinal es la complicación catastrófica en un paciente con malrotación intestinal. La radiografía de abdomen de pie solamente mostrará datos de obstrucción mecánica; sin embargo, no hay imagen patognomónica. Por lo tanto —para un diagnóstico rápido en un

Servicio de Urgencias— se puede realizar una SEGDA a través de una sonda orogástrica pasando medio de contraste, de preferencia hidrosoluble. Los datos por SEGDA que sugieren un vólvulo intestinal son la imagen cortada o con nivel hidroaéreo, la imagen en pico de ave, en sacacorchos o tirabuzón, la imagen en “Z” acompañada de datos clínicos de abdomen agudo y choque súbito (Figura 11).^{5,8}

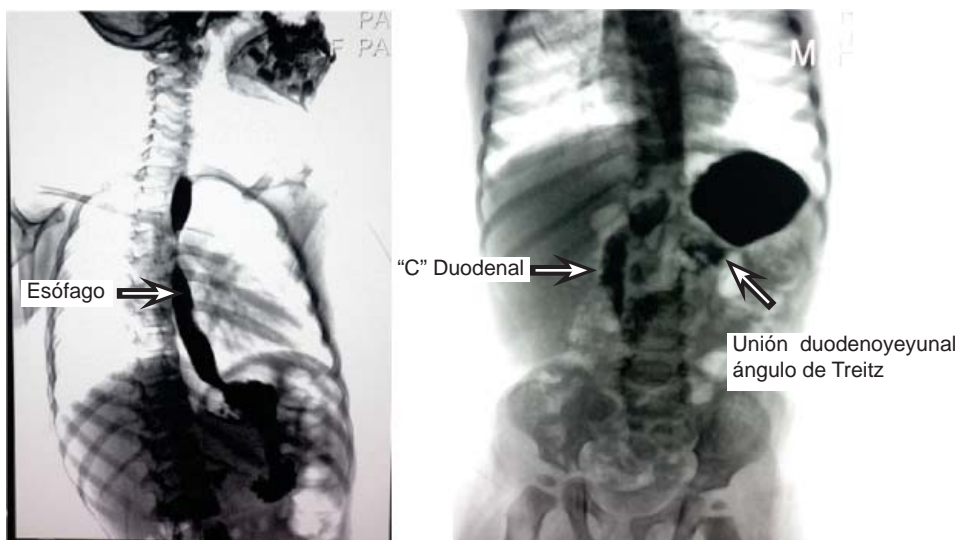


Figura 7.

La SEGDA está indicada para descartar anomalías anatómicas. Se debe observar el esófago, el estómago y el duodeno. Es muy importante observar la “C” duodenal hasta el ángulo de Treitz y su relación con la columna vertebral.

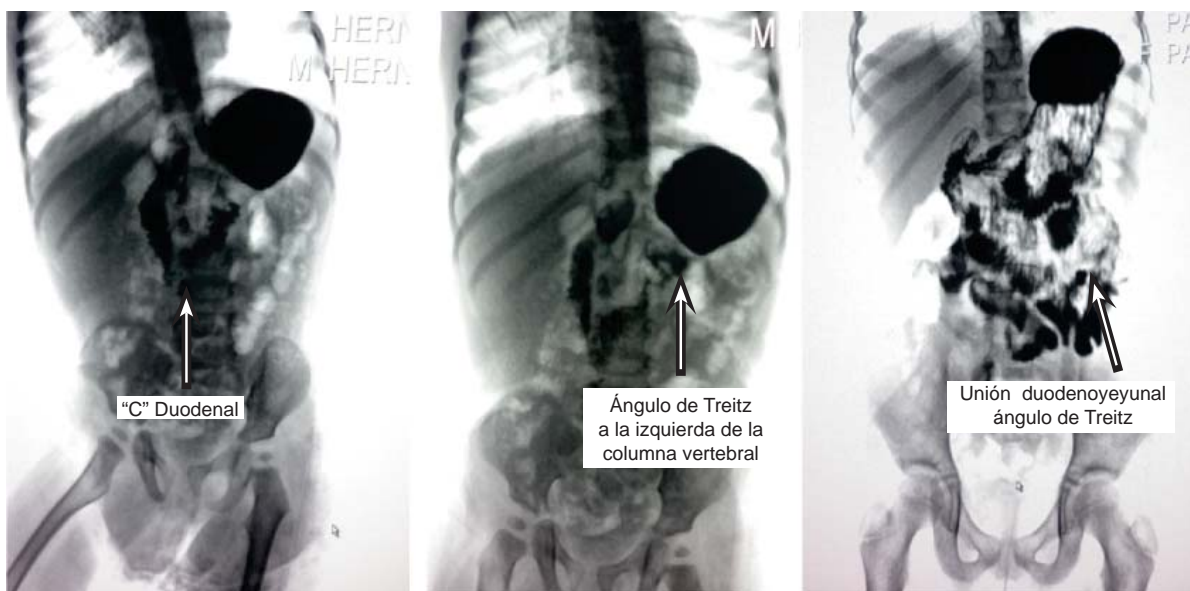


Figura 8. La localización del ángulo de Treitz deberá ser normalmente a la izquierda de la columna vertebral a nivel del ángulo esplénico. Cualquier posición fuera de este sitio o a la derecha de la columna vertebral sugiere malrotación duodenal o intestinal completa.

TRATAMIENTO DE PACIENTES CON MALROTACIÓN INTESTINAL

En los pacientes con malrotación intestinal y RGE secundario, el procedimiento de Ladd es el método quirúrgico de

elección. Es importante mencionar que este procedimiento se recomienda para todos los niños con malrotación intestinal, aun cuando el paciente se encuentre asintomático, especialmente en menores de un año de edad, debido al alto riesgo de vólvulo de intestino medio en la infancia.^{5,6,12}

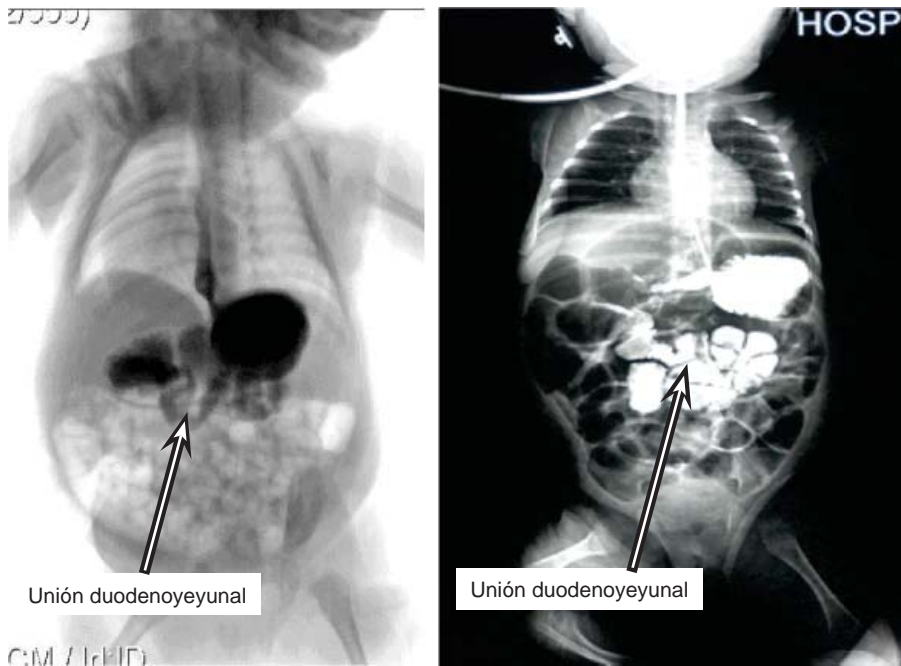


Figura 9.

Observar la unión duodenoyeyunal mal posicionada a la derecha o sobre la columna dorsal, así como las alteraciones en el duodeno (dilatación o estenosis distal por obstrucción externa por las bandas de Ladd o una rotación parcial del duodeno) son indicativos de malrotación intestinal.

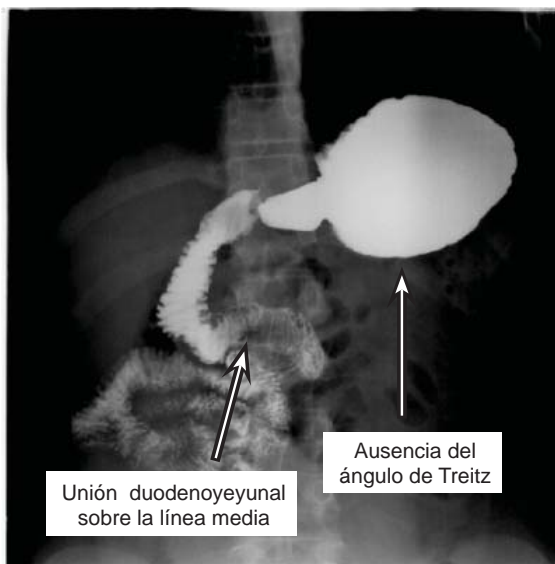


Figura 10. La ausencia del ángulo de Treitz en la SEG D es un dato indirecto de malrotación intestinal.

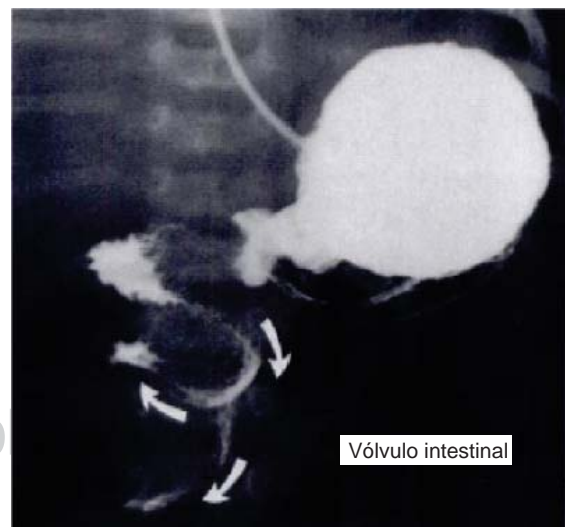

Figura 11. Los datos radiológicos de vólvulo por SEG D son una imagen cortada o con nivel hidroaéreo, la imagen en pico de ave, en sacacorchos o en "Z", acompañada de datos clínicos de abdomen agudo y choque súbitos.

Recientemente, se han descrito técnicas laparoscópicas para neonatos con malrotación intestinal. Sin embargo, se requiere de un adecuado adiestramiento y de contar con el equipo de laparoscopia neonatal para realizar dichos procedimientos.^{15,16}

La malrotación intestinal con propensión al vólvulo representa un desafío diagnóstico en pacientes pediátricos. Siempre debe tenerse en cuenta que un intestino anormalmente rotado es un intestino anormalmente fijado y, por lo tanto, predispuesto al vólvulo. La malrotación intestinal es un padecimiento frecuente. El diagnóstico precoz es de suma importancia para conseguir un buen resultado y evitar el síndrome de intestino corto secundario al vólvulo del intestino medio o la muerte. Es importante realizar la SEG D con medio de contraste hidrosoluble, seguida de tránsito intestinal alto en todo paciente con datos de reflujo gastroesofágico, con la intención de descartar alteraciones anatómicas, como la malrotación intestinal. La SEG D con tránsito intestinal alto continúa siendo una herramienta muy útil y accesible en cualquier hospital o Servicio de Urgencias.

Autor de correspondencia: Dr. Wilver Ernesto Herrera García
Correo electrónico: wwwilver@hotmail.com

REFERENCIAS

- Duque-Quintero A, Ramírez-Yusti N, Salazar-Gómez O, Álvarez-López F, Santos-Luna HA, Villegas-Isaza CA. Guías de Práctica Clínica Basadas en la Evidencia. Reflujo Gastroesofágico en Niños. Disponible en: <http://www.yumpu.com/es/document/view/12894457/reflujo-gastroesofagico-en-ninos-telesalud-universidad-de-caldas>
- Miller CR. Ultrasound in the assessment of the acute abdomen in children: its advantages and its limitations. *Ultrasound Clin* 2007;2:525-540.
- McVay MR, Kokoska ER, Jackson RJ, Smith SD. Jack Barney Award. The changing spectrum of intestinal malrotation: diagnosis and management. *Am J Surg* 2007;194:712-719.
- Malek MM, Burd RS. The optimal management of malrotation diagnosed after infancy: a decision analysis. *Am J Surg* 2006;191:45-51.
- Clark LA, Oldham KT. Malrotation. En: Ashcraft KW, Holcomb GW, Murphy JP, eds. *Pediatric Surgery*. Philadelphia: WB Saunders; 2000. pp. 449-459.
- Dassinger MS, Smith SD. Disorders of intestinal rotation and fixation. En: Coran AG, Grosfeld JL, O'Neill JA Jr., Fonkalsrud EW, eds. *Pediatric Surgery*. Philadelphia: Elsevier. 2006; pp.1342-1357.
- Baeza-Herrera C, Escobar-Izquierdo MA, Martínez-Rivera ML, García-Cabello LM, Nájera-Garduño HM. Malrotación y vólvulus intestinal perinatal. *Acta Pediatr Mex* 2008;29:73-77.
- Berrocal T, Gayá F, de Pablo L. Aspectos embriológicos, clínicos y radiológicos de la malrotación intestinal. *Radiología* 2005;47:237-251.
- Kumar Y, Sarvananthan R. Gastro-oesophageal reflux in children. *Clin Evid* 2004;11:414-423.
- Durkin ET, Lund DP, Shaaban AF, Schurr MJ, Weber SM. Age-related differences in diagnosis and morbidity of intestinal malrotation. *J Am Coll Surg* 2008;206:658-663.
- Etchevers J, Palermo M, Salvatore MG, Tarsitano F, Villafañe V. Malrotación intestinal en adultos: causa infrecuente de abdomen agudo oclusivo. *Rev Argent Radiol* 2008;72:435-438.
- Palmer OP, Rhee HH, Park WG, Visser BC. Adult intestinal malrotation: when things turn the wrong way. *Dig Dis Sci* 2012;57:284-287.
- Yousefzadeh DK. Regarding online publication of 'CT appearance of the duodenum and mesenteric vessels in children with normal and abnormal bowel rotation'. *Pediatr Radiol* 2011;41:1481-1482.
- Long FR, Kramer SS, Markowitz RI, Taylor GE. Radiographic patterns of intestinal malrotation in children. *Radiographics* 1996;16:547-556.
- Hagendoorn J, Vieira-Travassos D, van der Zee D. Laparoscopic treatment of intestinal malrotation in neonates and infants: retrospective study. *Surg Endosc* 2011;25:217-220.
- Sucandy I, Bonanni F. Surgical management of intestinal malrotation during laparoscopic roux-en-Y gastric bypass. *Am Surg* 2012;78:E106-E108.