

CASO CLÍNICO

Infarto cerebral espontáneo en un recién nacido de término***Spontaneous cerebral infarction in a full-term neonate***Roberto Flores Santos,¹ Cindy Viviana Veloz Serrano,¹ Ricardo Jorge Hernández Herrera,¹ Francisco García Quintanilla²**RESUMEN**

Introducción. Un accidente cerebro-vascular de origen isquémico y/o hemorrágico aumenta la morbi-mortalidad neonatal. Se estima que ocurre en 1:4,000 recién nacidos. En este trabajo se reporta un recién nacido de término con un accidente cerebro-vascular aparentemente espontáneo.

Caso Clínico. Se trata de un recién nacido, madre de 31 años, segunda gesta de término que cursó con diabetes gestacional y fue tratada sólo con dieta. Inició con trabajo de parto a las 41.5 semanas de gestación por FUM; se efectuó cesárea por desproporción céfalo pélvica. Se obtuvo producto femenino de 3,640 g calificado con Apgar 8-9, se le aplicaron sólo pasos iniciales de reanimación. En el primer día de vida presentó desviación de la comisura labial a la derecha y movimientos tónico-clónicos en hemicuerpo derecho en 2 ocasiones; se inició fenobarbital. Los resultados de laboratorio para glucemia, sodio, calcio, potasio, creatinina, tiempos de coagulación y biometría hemática fueron normales; los cultivos de líquido cefalo-raquídeo fueron negativos, la punción lumbar se consideró traumática. El ultrasonido fontanelar no mostró alteraciones sugestivas de un evento hemorrágico ni alteraciones a nivel ventricular; sin embargo, al tercer día de vida se practicó tomografía axial computarizada de cráneo simple visualizándose una zona hipodensa con un patrón geográfico hacia la región tempo-parietal izquierda con aspecto de evento vascular isquémico en el territorio de la arteria cerebral media.

Conclusiones. Se continuó con fenobarbital y ácido acetilsalicílico. Permaneció asintomática por lo que se egresó al séptimo día de vida. Se citó a consulta externa en Neurología Pediátrica.

Palabras clave: infarto cerebral espontáneo, recién nacido de término.

ABSTRACT

Background. Cerebral vascular accident (CVA) is an important cause of hemorrhagic or ischemic cerebral injury and increases neonatal morbidity and mortality. It occurs in 1/4000 term neonates. We report a case of a neonate with a spontaneous CVA.

Case report. We present the case of a newborn (NB) who was delivered from a 31-year old mother. It was the second pregnancy with 41.5 gestation weeks. The mother presented gestational diabetes controlled only by dietary therapy. A 3640 g, apparently healthy female was obtained by cesarean delivery that was indicated due to cephalopelvic disproportion. Apgar scores were 8-9 according to the conventional time points. The pediatrician used only initial steps of reanimation. During the first day of life, the infant presented a deviation of the right mouth commissure and tonic-clonic movements on the right half of the body two times. The newborn was treated with phenobarbital intravenous infusion. Laboratory tests were all normal, and cultures of cerebrospinal fluid and blood were considered negative. A head sonogram showed no evidence of hemorrhage or ventricular distortion but a cranial CT reported a low-density zone suggesting a cerebral infarction in the left parietal and temporal regions.

Conclusions. We continued to treat with phenobarbital and acetylsalicylic acid and the patient remained asymptomatic prior to discharge at the 7th day of life, recommending follow-up with a pediatric neurologist.

Keywords: spontaneous cerebral infarction, full term neonate

INTRODUCCIÓN

La causa más frecuente e importante de afectaciones neurológicas en el periodo neonatal es la hipoxia-isquemia

relacionada con la asfixia perinatal. Se presenta con una frecuencia de 1/1.5% de recién nacidos (RN) vivos en el periodo antenatal en 20% de los casos, durante el intraparto en 30% y en el periodo postnatal en 45% de los casos.¹⁻⁴

La causa primaria es la falta de oxigenación del cerebro, que condiciona la hipoxia o isquemia.¹ La edad gestacional y el peso al nacer son factores a considerar ya que afecta a 0.5% de los recién nacidos a término y a 9% de los prematuros.¹ La etiología y la patogenia de la hipoxia-isquemia se relacionan esencialmente con la asfixia intrauterina e intraparto, con la enfermedad de membrana hialina, con

¹ Unidad Médica de Alta Especialidad No. 23, Instituto Mexicano del Seguro Social;

² Centro de Radiodiagnóstico e Imagen, Monterrey, Nuevo León, México

Fecha de recepción: 02-03-10

Fecha de aceptación: 13-07-10

cardiopatías cianógenas o persistencia de circulación fetal o con sepsis con colapso cardiovascular secundario; otras causas maternas que la producen son la toxemia, la diabetes, la drogadicción, las infecciones y los eventos tromboticos placentarios o alguna enfermedad materna autoinmune y los estados de hipercoagulabilidad.^{1,2,5,6} La prevalencia del infarto cerebral neonatal es relativamente común y se presenta en 1 de cada 4,000 nacimientos.^{3,6} La patogénesis del infarto cerebral comienza con la interrupción brusca del flujo cerebral arterial y es secundaria a una trombosis.⁷ Los procesos tromboticos vasculares son poco frecuentes en la infancia; aunque la mitad de ellos se producen en el periodo neonatal, su causa se ha relacionado con situaciones secundarias como acidosis metabólica, deshidratación, sepsis, poliglobulia o defectos congénitos del sistema de fibrinólisis que están presentes en 50% de los casos como el déficit de antitrombina III, de las proteínas C y S, así como la resistencia a la activación de la proteína C (también denominada factor de Leiden).^{1,3} Se realizó el siguiente estudio con el objetivo de reportar el caso de un neonato con infarto cerebral espontáneo.

CASO CLÍNICO

Se reportó un RN de término con accidente cerebro-vascular (ACV) de origen aparentemente espontáneo. Se obtuvo información de los estudios de imagen que correspondieron a dos tomografías axiales computarizadas (TAC) de cerebro realizadas al 3° y al 5° días de vida. La madre de 31 años, grupo sanguíneo A positivo, con VIH y VDRL negativos, segunda gesta con embarazo a término con historia de parto previo, cursó con diabetes gestacional para la que recibió sólo tratamiento dietético. Inició trabajo de parto a las 41.5 semanas de gestación por fecha de última regla; se indicó cesárea por desproporción céfalo pélvica y se obtuvo un producto único, vivo, femenino con Apgar 8-9, con peso de 3,640 g, talla de 50 cm, perímetro cefálico de 36 cm, que recibió pasos iniciales de reanimación y se trasladó a la sala de alojamiento junto con la madre. Durante su estancia presentó un evento con desviación de la comisura labial a la derecha acompañado de movimientos tónico-clónicos en hemicuerpo derecho, por lo que se le envió al cunero patológico. A su ingreso presentó un nuevo evento convulsivo con las mismas características; se inició tratamiento con fenobarbital. A la exploración física presentó fontanela anterior normotensa, facies con

epicanto, hipertelorismo ocular, puente nasal levemente deprimido; el resto de exploración fue normal. Se tomaron muestras para exámenes de laboratorio que reportaron glucemia de 49 mg/dl, sodio 143 mg/dl, potasio 4.8 mg/dl, calcio 8.4 mg/dl, creatinina 0.6 mg/dl, tiempos de coagulación y biometría hemática normales. El hemocultivo fue negativo y el cultivo de líquido cefalorraquídeo también. La radiografía de tórax fue normal. La punción lumbar fue traumática. Se administraron benzodiazepinas por la presencia de un tercer evento convulsivo sin cuantificar el tiempo de duración de éste. Una ecografía transfontanelar no mostró hemorragia o alteración ventricular y el Doppler color mostró una probable disminución del flujo de la arteria cerebral media izquierda, sospechando infarto cerebral, mismo que se confirmó con una TAC practicada al tercer día de vida. Se reportó una zona hipodensa con aspecto geográfico de un evento isquémico en el territorio de la arteria cerebral media en la región tempo-parietal izquierda (Figura 1-2). Fue valorada por el neuropediatra que indicó continuar con fenobarbital y ácido acetil salicílico; no se reportaron eventos convulsivos ni neurológicos posteriores. Se realizó el control de la TAC en el 5° día de vida que mostró la misma lesión ya descrita sin aumento de tamaño ni presencia de nuevas lesiones (Figura 3-4). No se documentó la realización de un electroencefalograma o de una resonancia magnética ni tampoco pruebas de hipercoagulabilidad. Los estudios de imagen fueron realizados con el consentimiento informado de los familiares. La paciente es egresada al 7° día de vida con manejo anticonvulsivo y antiplaquetario, y con cita a consulta externa de Neuropediatría.

DISCUSIÓN

La fisiopatogenia del infarto cerebral en un recién nacido de término está relacionada mayormente con la hipoxia-isquemia generalizada o regional secundaria a la falta de oxígeno o a la falta del adecuado flujo sanguíneo, que condiciona a un mecanismo anaerobio con disminución de los compuestos fosforados ricos en energía y la producción y acumulación de elementos tóxicos, que finalmente causan mayor lesión neuronal. Entre los factores circulatorios, la alteración del flujo sanguíneo cerebral desempeña un papel de primera importancia en la génesis de la hipoxia-isquemia; de ahí la importancia de mantener una adecuada perfusión cerebral. Los vasos

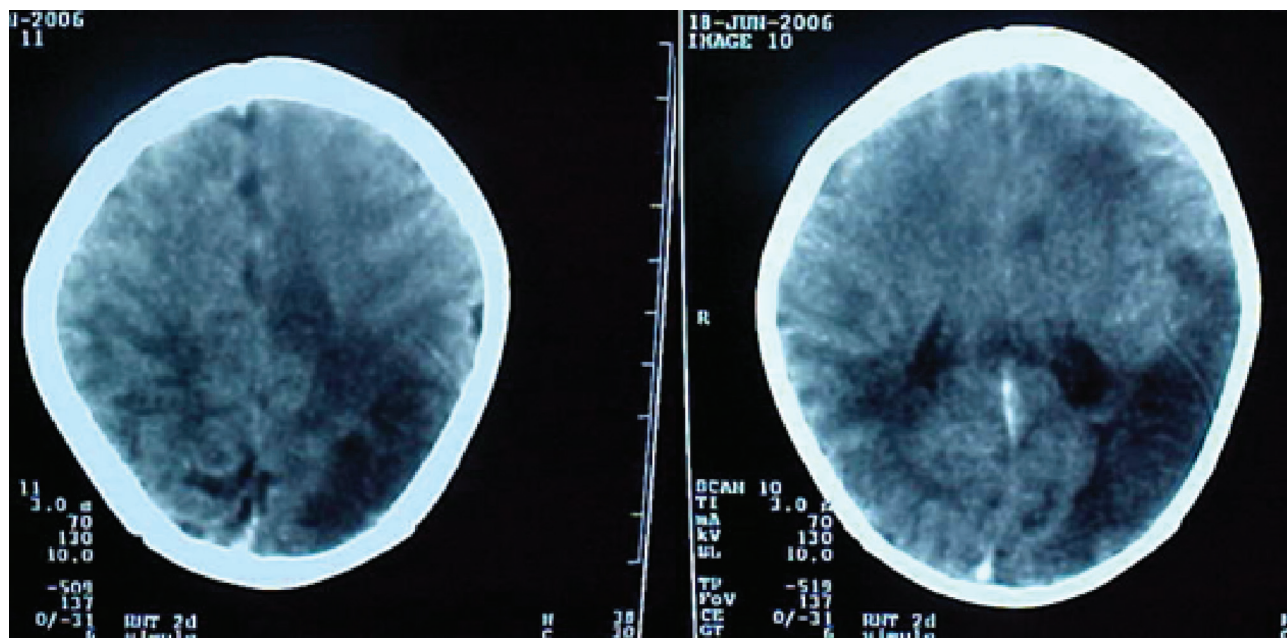


Figura 1-2. Zona geográfica hipodensa en el territorio de la arteria cerebral media izquierda con aspecto de un evento isquémico.

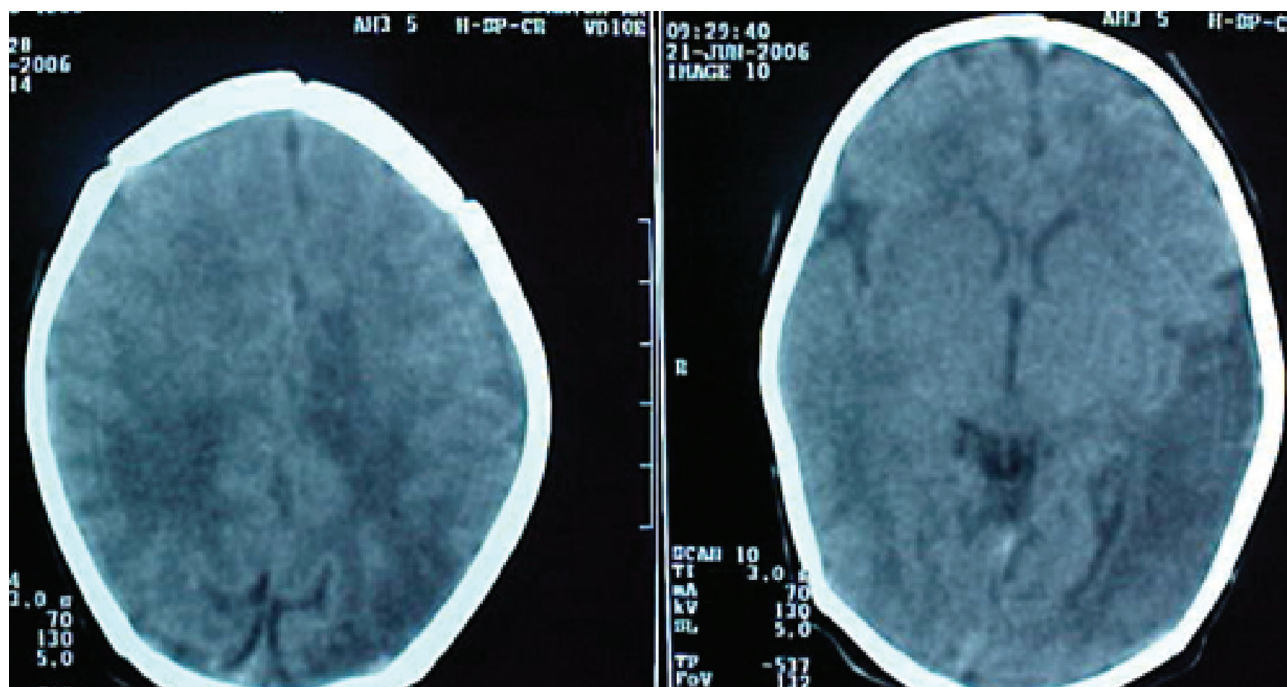


Figura 3-4. Zona con menor densidad en el hemisferio izquierdo. Corresponde a un infarto cerebral 4 días después (obsérvese el cambio en la densidad en relación a las figuras previas).

cerebrales poseen la característica de poder autorregular este flujo, independientemente de la presión arterial sistémica, a través de mecanismos intrínsecos reguladores de las arteriolas.^{1,3} Después del insulto hipóxico-isquémico ocurre un fenómeno redistributivo del flujo para preservar el cerebro y el corazón, con la disminución de la irrigación a otros órganos como riñón y pulmón, con aumento de la actividad simpática y la liberación de sustancias como la arginina-vasopresina, que incrementan la resistencia periférica y el flujo sanguíneo; esta respuesta está favorecida por otros mecanismos autorreguladores como el PCO₂ arterial y el pH perivascular.¹ Disminuyen las reservas de glucógeno cerebral y fosfocreatinina, se produce ácido láctico, disminuyen la glucosa y el ATP, lo que induce la utilización anaeróbica de la glucosa y el incremento de la acidosis, lo que desemboca en el daño neuronal.¹

La presencia de las crisis convulsivas, más que indicar el debut de la lesión, son la consecuencia del edema que aparece más tardíamente y parece contribuir a la gravedad de la lesión, en especial si éstas son prolongadas.^{5,8} El tipo de convulsión puede ser focal asociado o no a una apnea con alteración de la conciencia e hipotonía. En algunos casos pueden estar asintomáticos o mostrar una función motora asimétrica.^{7,8} El tratamiento exige el ingreso a una Unidad de Cuidados Intensivos para el adecuado manejo ventilatorio, la corrección metabólica, el mantenimiento de la perfusión, el manejo de las convulsiones y las complicaciones que se puedan presentar.¹

Fuera del contexto de la encefalopatía neonatal aguda por asfixia, los ACV tienen lugar sobre todo en los recién nacidos a término, hijos en su mayoría de madres primíparas, productos de un parto por lo general anodino, pero que debutan con convulsiones y afectación del estado general a las pocas horas o días de vida extrauterina. Predomina en ellos la afectación de un territorio vascular claro a diferencia de los casos de asfixia en los que el trastorno difuso afecta a múltiples territorios de forma heterogénea; es diferente también de los casos con asfixia menos severa con los que con frecuencia se asocian las lesiones parasagitales. La isquemia cerebral se deriva de una necrosis cerebral resultante de la insuficiencia vascular como causa de un trombo-embolismo y malformaciones vasculares; un gran número de causas de isquemia cerebral como cardíacas, anomalías intravasculares metabólicas o hematológicas han sido descritas.⁹ El accidente trombótico resulta de una formación *de novo* de un trombo como resultado de

anormalidad endovascular. Los factores de riesgo incluyen las infecciones sistémicas, la policitemia, la aplicación de un catéter, la disfunción placentaria, el retardo en el crecimiento intrauterino, la transfusión feto-fetal, la eclampsia materna, el nacimiento traumático y el abuso de drogas por parte de la madre.^{1,3} Los neonatos con enfermedad cardíaca congénita y los hijos de madres diabéticas tienen un mayor riesgo de complicaciones trombóticas. Entre los desórdenes genéticos que predisponen al infarto cerebral se incluyen la deficiencia de las proteínas C y S, así como otras deficiencias de la coagulación, errores congénitos del metabolismo como la homocisteinuria, las academias orgánicas y las alteraciones de la glucosilación. Los neonatos con ACV presentan comúnmente crisis convulsivas que pueden ser focales o bien, asociadas a apnea, a la alteración de la conciencia y a hipotonía.^{3,5,6} De los casos reportados con infarto cerebral 12-18% abren con crisis convulsivas. El territorio de la arteria cerebral media es el más comúnmente afectado.³ La imagen ultrasonográfica es un estudio no invasivo pero con pobre sensibilidad para el diagnóstico; sólo la resonancia magnética confirma el diagnóstico con precisión.¹⁰⁻¹²

Los ACV son emergencias médicas, tienen una forma clínica variable de presentación y tienen una elevada morbilidad y mortalidad.^{11,13} Los ACV, tanto hemorrágicos como isquémicos, pueden observarse en los recién nacidos; sin embargo, el infarto isquémico es menos común en neonatos.⁴ El accidente cerebro-vascular del RN no directamente atribuible a las categorías más frecuentes, como asfixia neonatal o prematuridad, se debe a múltiples factores que pueden actuar conjuntamente.¹³ Algunos son de origen genético, otros son fuertemente definidos por la etapa madurativa fetal en el momento de la agresión y los demás son atribuibles a la suma de fuerzas ambientales que influyen sobre el entorno pre y perinatal del neonato, lo que podría provocar un riesgo acumulativo de trombosis.

Se justifica así el estudio protocolizado de todos los pacientes con lesiones trombóticas, arteriales o venosas, lo que contribuirá no solamente a tomar medidas preventivas para situaciones especiales en el mismo sujeto, sino también a conocer mejor la ontogenia de los factores protectores vasculares, la distribución de los mismos en los diferentes órganos, la naturaleza de los factores de riesgo y sus variaciones con la edad y el desarrollo de estrategias para la profilaxis del accidente cerebro-vascular.⁶

En este caso se negaron antecedentes de alteraciones hematológicas en el embarazo previo o en familiares o drogadicción. Así mismo, no existió otra causa aparente del ACV, que aparentemente fue de origen isquémico, ya que nunca se evidenciaron ni por ultrasonido ni por TAC datos de hemorragia intracraneal. Además, la evolución clínica apuntó hacia el infarto cerebral en el territorio de la arteria cerebral media al igual que la sintomatología, descartando procesos infecciosos por la ausencia de celularidad en el LCR, así como el cultivo de LCR negativo. Aunque no se determinó durante el internamiento el perfil trombotico, no se corroboró dicho origen. El paciente fue derivado a Neurología pediátrica para su tratamiento y seguimiento recomendando terapia de rehabilitación.

Aunque el TAC ofrece una oportunidad diagnóstica aceptable, la resonancia magnética nuclear es más útil, al igual que la angiografía o las técnicas de difusión para el análisis de casos agudos, subagudos y crónicos,^{14,15} mismos que no se realizaron en esta paciente.

Otras condiciones como infecciones, lesiones no accidentales y enfermedades metabólicas raras pueden confundirse con la encefalopatía hipóxico-isquémica, sobre todo en el curso temprano cuando el edema cerebral difuso puede ser el signo predominantemente encontrado en la resonancia magnética, pudiendo establecer un pronóstico.^{14,16} De ahí que la técnica de difusión puede ayudar a diferenciar los tipos de edema cerebral difuso, de lesiones focales como infarto arterial o venoso con una definición más precisa que las imágenes convencionales, aún en la fase hiperaguda; más aún, las técnicas de difusión proveen información cuantitativa de la lesión aguda del tracto corticospinal, especialmente a nivel de los pedúnculos cerebrales.¹⁴

En esta paciente no se reportó en el expediente algún dato relacionado con asfixia o hipoxia perinatal que permitiera sugerir esta causa como origen del ACV, ni se consideró la diabetes gestacional que presentó la madre como causa probable, ya que no estuvo descompensada ni requirió manejo con insulina y se controló solamente con dieta. Por otro lado, se descartó un estado de hipercoagulabilidad secundario a la policitemia debido a que el hematocrito inicial fue normal.

Es evidente que debido a la complejidad de los mecanismos fisiopatológicos que intervienen en la isquemia cerebral, heterogéneos en distintos grupos de neonatos, el manejo debe basarse en la monitorización del RN

durante la fase aguda del accidente isquémico, en el diagnóstico precoz de la situación fisiopatológica y en la determinación de la “ventana terapéutica”, durante la cual sería posible actuar recanalizando los vasos obstruidos mediante tratamiento fibrinolítico y utilizando un tratamiento neuroprotector sobre el tejido cerebral susceptible de recuperación.¹

Sugerimos que, cuando se esté frente algún paciente con ACV aparentemente isquémico, se deben considerar los estados de hipercoagulabilidad antes mencionados, sin olvidar las posibles causas de alteración de origen genético de los factores de la coagulación.

Autor de correspondencia: Dr. Ricardo Jorge Hernández Herrera
Correo electrónico: richdzher@hotmail.com

REFERENCIAS

1. Campos-Castelló J, Canelón de López MS, Santiago-Gómez R. Accidentes vasculares isquémicos y hemorrágicos cerebrales del recién nacido a término. Protocolo de estudio y orientaciones terapéuticas. *Rev Neurol* 2000;31:632-644.
2. Kirton A, deVeber G. Cerebral palsy secondary to perinatal ischemic stroke. *Clin Perinatol* 2006;33:367-386.
3. Akman Y, Özek E, Yılmaz Y, Bilgen H. Cerebral infarcts in full term neonates. *Turk J Pediatrics* 2003;45:141-147.
4. Estan J, Hope P. Unilateral neonatal cerebral infarction in full term infants. *Arch Dis Child Fetal Neonatal Ed* 1997;76:F88-F93.
5. Mercuri E, Cowan F, Gupte G, Manning R, Laffan M, Rutherford M, et al. Prothrombotic disorders and abnormal neurodevelopmental outcome in infants with neonatal cerebral infarction. *Pediatrics* 2001;107:1400-1404.
6. Vergara E, Busselo S, Cortajarena M, Collado V, Echeverría J, Gaztañaga R, et al. Infarto cerebral arterial tras traumatismo al nacimiento. *An Pediatr* 2006; 64: 379-384.
7. Dunn DW, Austin JK. Differential diagnosis and treatment of psychiatric disorders in children and adolescents with epilepsy. *Epilepsy Behav* 2004;5(suppl 3):S10-S17.
8. Mercuri E, Rutherford M, Cowan F, Pennock J, Counsell S, Papadimitriou M, et al. Early prognostic indicators of outcome in infants with neonatal cerebral infarction: a clinical, electroencephalogram, and magnetic resonance imaging study. *Pediatrics* 1999;103:39-46.
9. Volpe JJ. Hypoxic ischemic encephalopathy: clinical aspects. En: Volpe JJ, ed. *Neurology of the Newborn*. Philadelphia: Saunders; 2000. pp. 315-330.
10. Lövlblad KO, Ruoss K, Guzman R, Schroth G, Fusch C. Diffusion-weighted MRI of middle cerebral artery stroke in a newborn. *Pediatr Radiol* 2001;31:374-376.
11. Galicia PG, Aragón GM. Convulsiones neonatales. *Bol Pediatr* 2006;46(supl 1):145-150.

12. Cowan F, Mercuri E, Groenendaal F, Bassi L, Ricci D, Rutherford M, et al. Does cranial ultrasound imaging identify arterial cerebral infarction in term neonates? *Arch Dis Child Fetal Neonatal Ed* 2005;90:F252-F256.
13. Govaert A, Matthys E, Zecic A, Roelens F, Oostra A, Vanzielegem B. Perinatal cortical infarction within middle cerebral artery trunks. *Arch Dis Child Fetal Neonatal Ed* 2000;82:F59-F63.
14. Triulzi F, Parazzini C, Righini A. Patterns of damage in the mature neonatal brain. *Pediatr Radiol* 2006;36:608-620.
15. Sandberg DI, Lamberti-Pasculli M, Drake JM, Humphreys RP, Rutka JT. Spontaneous intraparenchymal hemorrhage in full-term neonates. *Neurosurgery* 2001;48:1042-1048.
16. Chang LW, Liu J, Li WB, Zhu WZ. Value of magnetic resonance imaging in the early evaluation of prognosis for hypoxic-ischemic encephalopathy in full-term infants. *Zhongguo Dang Dai Er Ke Za Zhi* 2007;9:407-410.