

CASO CLÍNICO

Pseudosindactilia y amputación como principales signos del síndrome de bandas amnióticas

Pseudosyndactyly and amputation as the main features of the amniotic band syndrome

Ricardo Jorge Hernández Herrera, Yadira Máyela Padilla Martínez, David Mijey Esquivel Izaguirre

RESUMEN

Introducción. Las bandas amnióticas causan un espectro muy amplio de malformaciones fetales, desde labio-paladar hendido e hidrocefalia hasta estrangulación y amputación de extremidades; presenta una prevalencia que va de 1:1,200 a 1:15,000 nacimientos. El siguiente caso clínico se reporta con el objetivo de describir los principales signos del síndrome de bandas amnióticas.

Caso clínico. Madre de 21 años, primigesta, con antecedente de vulvovaginitis en el primer trimestre, sin tratamiento; control prenatal irregular sin ultrasonidos obstétricos. El embarazo culminó en cesárea a las 30 semanas por presentar oligohidramnios severo. Se obtuvo producto femenino de 1,200 g y Apgar 7-8. A la exploración física se encontró pseudosindactilia con zona de anillo uniendo a las falanges por el vértice, pie equino varo izquierdo y pierna derecha amputada desde la región tibial media terminando en punta, con escara en porción distal. Además, en estudio radiológico se observaron las falanges del segundo, tercer y cuarto dedos unidas al centro en vértice y peroné hipoplásico.

Conclusiones. Los anillos de constricción, la amputación de una o más extremidades y la pseudosindactilia son signos importantes y consistentes que apoyan el diagnóstico del síndrome de bandas amnióticas, con un mal pronóstico para la función aunque bueno para la vida.

Palabras clave. síndrome de bandas amnióticas, amputación, pseudosindactilia.

ABSTRACT

Background. Amniotic band syndrome causes a wide spectrum of congenital defects such as cleft lip, hydrocephalus, and growth restriction of limbs, with or without amputation. The condition occurs in every 1:1,200 to 1:15,000 deliveries. The objective of this report is to define the most important features of amniotic band syndrome.

Case report. We report the case of a 21-year-old female with a first pregnancy. No prenatal care or ultrasound studies were carried out, but the patient reported experiencing vaginal discharge during the first trimester. The pregnancy resulted in cesarean section at 30 gestational weeks because of severe oligohydramnios. A 1200-g female was delivered with Apgar 7-8. The newborn presented congenital amputation of the right leg and pseudosyndactyly of the left hand with a ring constriction of the third phalange of the second, third and fourth finger, a left equinovarus foot and amputation of the right leg from the middle third of the tibial region. These findings were confirmed by x-ray.

Conclusions. Constriction rings, limb amputation and pseudosyndactyly are important and consistent features with the amniotic band syndrome. Functional prognosis is nonfavorable, but prognosis for life productivity is good.

Key words. amniotic band syndrome, limb amputation, pseudosyndactyly.

INTRODUCCIÓN

Las bandas amnióticas son hebras fibrosas que se extienden desde la superficie externa del corion hacia la cavidad amniótica. La secuencia de bandas amnióticas es

un espectro de malformaciones fetales asociadas a bandas fibrosas que atrapan las partes fetales. La frecuencia de aparición es de 1:1,200 a 1:15,000 nacimientos.¹ Fueron descritas por Streeter, quien propuso la presencia de bandas amnióticas como consecuencia de la teoría del plasma germinal; aunque existen otras teorías para explicar la presencia de las bandas amnióticas, la más aceptada es la teoría extrínseca desarrollada por Torpin que postula la ruptura o infección como evento inicial, con reacción decidual, formación de cordones fibrosos con separación progresiva del corion y recogimiento del saco amniótico produciendo oligohidramnios transitorio.² Dichas bridas mesodérmicas atrapan y estrangulan extremidades, dedos

Departamento de Genética
Unidad Médica de Alta Especialidad No. 23
Instituto Mexicano del Seguro Social
Monterrey, Nuevo León
México

Fecha de recepción: 26-06-09
Fecha de aceptación: 19-10-09

u otros órganos fetales. Los resultados de deformación, amputación o disrupción dependen de la edad gestacional en la que ocurrió la ruptura.³ Se ha descrito que tienen mayor riesgo las madres jóvenes, con bajo nivel educativo, en embarazos no planeados y en razas no blanca y no hispanica.⁴

Generalmente están involucrados solo los órganos externos⁵ aunque en algunos casos se presentan malformaciones mayores incompatibles con la vida.⁶ El pronóstico depende de la gravedad de la afectación y de los órganos afectados. Se han descrito diferentes grados según el nivel de lesión: el grado 1 involucra el tejido celular subcutáneo, el grado 2 se extiende hasta la fascia, el grado 3 se extiende hasta la fascia y requiere liberación y el grado 4 es cuando hay amputación.⁷ En este reporte se describe un neonato con secuencia de bandas amnióticas grado 4.

Caso clínico

Se trata de recién nacido femenino. Madre de 21 años sana, primera gesta, cursó con vulvovaginitis en el primer trimestre sin recibir tratamiento. Asistió a atención prenatal en forma irregular y no se realizaron ultrasonidos obstétricos. Presentó ruptura de membranas 5 días antes del nacimiento por lo que recibió un esquema de antibióticos. Parto por cesárea a las 30 semanas de gestación por presentar oligohidramnios severo; peso al nacer de 1,200 g, talla de 37 cm, perímetro cefálico de 27.5 cm y Apgar 7-8, en tiempos convencionales. A la exploración física se apreció hipotrófica, con puente nasal plano, cutis laxa generalizada, clinodactilia de ambos meñiques, pseudosindactilia con un anillo de constricción uniendo al vértice de las falanges, incluyendo las falanges distales del segundo, tercer y cuarto dedos en la mano derecha (Figura 1) e hipertelorismo mamario. Se encontró con buena ventilación pulmonar y área cardiaca sin soplos ni arritmias, abdomen normal, genitales externos femeninos, pie equino varo izquierdo y la pierna derecha amputada desde la región tibial media que termina en punta, con lesión tipo escara en la porción distal. Radiológicamente, en la pierna derecha se encontró la tibia con terminación en cono distal en el tercio medio y el peroné hipoplásico (Figura 2); no se realizó estudio citogenético a la paciente, ni a los padres y fue egresada en buenas condiciones.

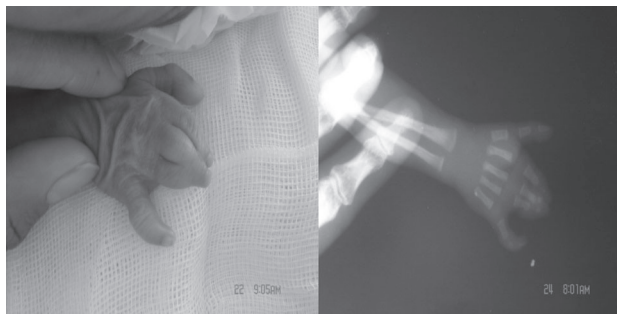


Figura 1. Mano derecha y radiografía con pseudosindactilia de la segunda, la tercera y la cuarta falanges unidas al centro en vértice y clinodactilia del meñique.

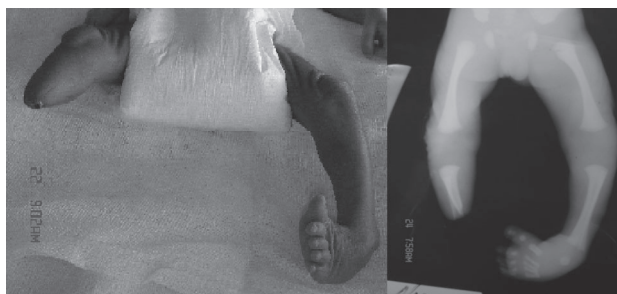

Figura 2. Amputación del miembro inferior derecho (distal a rodilla) y pie equino varo izquierdo.

DISCUSIÓN

El síndrome de bandas amnióticas es poco común y se presenta con un amplio espectro clínico con deformidades, algunas veces complejas y letales. La teoría más aceptada es la de ruptura prematura de membranas con formación de bandas amnióticas y afectación de partes fetales,⁸ lo que se puede explicar mejor como una deformidad en el crecimiento embriológico debido a una banda amniótica que induce compresión o isquemia.⁹ Dichas bridas atrapan y estrangulan cualquier parte u órgano fetal con una consecuente alteración de la estructura fetal, ya sea disrupción, deformación o amputación. Se produce una reacción decidual y se forman cordones fibrosos (bandas amnióticas) que se extienden desde la superficie externa de la cavidad amniótica atrapando partes fetales; como consecuencia se presenta una amplia gama de defectos congénitos con anillos de constricción que afectan desde una hasta las 4 extremidades, más frecuentemente las inferiores. Las constricciones son asimétricas, con atrofia distal o am-

putaciones intrauterinas, con acrosindactilia, linfedema y pie equino varo, además de deformidades craneofaciales, viscerales y en el tronco.¹⁰⁻¹² En muchas ocasiones éstas se describen en madres jóvenes, sexoservidoras o en madres que cursaron con infecciones urinarias o cervicovaginitis y síndrome febril en el primer trimestre del embarazo.

En este caso la madre joven cursó con una infección vaginal en el primer trimestre sin recibir tratamiento. El diagnóstico diferencial debe realizarse con las otras causas de amputación o agenesia de miembros. Existen múltiples síndromes genéticos con reducción del tamaño de las extremidades. A continuación se describen algunos:

- Síndrome de Holt-Oram en el que existe agenesia o hipoplasia de radio y pulgar.
- Asociación VATER/VACTERL (acrónimo de malformaciones Vertebrales, defectos Anales, Cardiacos, fístula Traqueoesofágica, atresia Esofágica, anomalías Renales, defectos de las extremidades (Limbs) en la cual se presentan otras alteraciones ausentes en nuestro paciente.
- Síndrome de hipomelia unilateral o síndrome de regresión caudal, que regularmente se presenta en hijos de madres diabéticas, en el que existe una disminución de la longitud femoral pero no amputación distal.

Este caso incluye alteraciones de dos miembros: el superior con lesión grado 1 que afecta al tejido subcutáneo ya que radiológicamente las estructuras óseas de las falanges no están fusionadas; y el miembro inferior, con lesión grado 4 que incluye amputación. Esta característica asimétrica o multietápica no sugiere etiología genética o cromosómica. Por otro lado, el rasgo de las bridas amnióticas, además de asociarse con una amputación distal en el sitio de la zona de constricción provocado por la estrangulación de la brida, es la marca que regularmente deja el anillo característico (anillo de constricción) y se relaciona con la pseudosindactilia o la amputación distal al sitio de constricción, ambas presentes en el este caso. En nuestro hospital se han observado casos similares al descrito con afección de miembros, anillos de constricción y pseudosindactilia como rasgos que apoyan el diagnóstico de bridas amnióticas.

La formación de bandas amnióticas comúnmente afecta a las extremidades en los segmentos distales, incluyendo la mano. Dada la heterogeneidad en la expresión de esta enfermedad se debe individualizar el tratamiento y considerar la funcionalidad con base en la programación quirúrgica.¹³ El pronóstico final depende de la gravedad de la malformación y del órgano afectado.¹⁴ En este caso el pronóstico para la función de esta paciente es malo, con secuelas para la deambulación, pero consideramos que la corrección plástica y el uso de una prótesis le ayudarán a adaptarse a una vida productiva. Actualmente se ha propuesto una técnica quirúrgica endoscópica fetal con liberación de la bridas amnióticas,^{6,15,16} aunque los resultados han sido controversiales.¹⁴ En países desarrollados y donde la legislación lo permite, la terminación del embarazo está usualmente recomendada en fetos con defectos craneofaciales o viscerales importantes.¹⁴ A esta paciente se le puede ofrecer un tratamiento con cirugía plástica y prótesis para que se adapte a una vida productiva.

Finalmente, concluimos que algunos signos importantes, como los anillos de constricción, la amputación total o parcial de un miembro y la pseudosindactilia, presentes en este caso, apoyan el diagnóstico del síndrome de bandas amnióticas. Estos defectos mayores establecen un mal pronóstico para la función de la extremidad afectada, aunque bueno para la vida.

Autor de correspondencia: Dr. Ricardo Jorge Hernández Herrera
Correo electrónico: richdzher@hotmail.com

REFERENCIAS

1. Morovic CG, Berwart F, Varas J. Craniofacial anomalies of the amniotic band syndrome in serial clinical cases. *Plast Reconstr Surg* 2004;113:1556-1562.
2. Pons A, Sáez R, Sepúlveda W. Brida amniótica, sinequia intrauterina y tabique mulleriano: etiopatogenia, diagnóstico diferencial y pronóstico. *Rev Chil Ultrasonog* 2005;8:51-58.
3. Bibas BH, Atar FM, Espíndola E. Síndrome de bridas amnióticas. *Arch Argent Pediatr* 2002;100:240-244.
4. Werler MM, Louik C, Mitchell AA. Epidemiologic analysis of maternal factors and amniotic band defects. *Birth Defects Res A Clin Mol Teratol* 2003;67:68-72.
5. Bodamer OA, Popek EJ, Bacino C. Atypical presentation of amniotic band sequence. *Am J Med Genet* 2001;100:100-102.
6. Ronderos-Dumit D, Briceño F, Navarro H, Sánchez N. Endoscopic release of limb constriction rings in utero. *Fetal Diagn Ther* 2006;21:255-258.

7. Hennigan SP, Kuo KN. Resistant talipes equinovarus associated with congenital constriction band syndrome. *J Pediatr Orthop* 2000;20:240-245.
8. Kawamura K, Chung KC. Constriction band syndrome. *Hand Clin* 2009;25:257-264.
9. Light TR, Ogden JA. Congenital constriction band syndrome. Pathophysiology and treatment. *Yale J Biol Med* 1993;66:143-155.
10. Walter JH Jr, Goss LR, Lazzara AT. Amniotic band syndrome. *J Foot Ankle Surg* 1998;37:325-333.
11. O'Driscoll M, Peckham C, Kerr B. Four limb syndactyly, constriction rings and skin tags; amniotic bands or disorganization-like syndrome. *Clin Dysmorphol* 2008;17:255-258.
12. Poef B, Samson P, Magalon G. Amniotic band syndrome. *Chir Main* 2008;27(suppl 1):S136-S147.
13. Moran SL, Jensen M, Bravo C. Amniotic band syndrome of the upper extremity: diagnosis and management. *J Am Acad Orthop Surg* 2007;15:397-407.
14. Sentilhes L, Verspyck E, Patrier S, Eurin D, Lechevallier J, Marpeau L. Amniotic band syndrome: pathogenesis, prenatal diagnosis and neonatal management. *J Gynecol Obstet Biol Reprod (Paris)* 2003;32:693-704.
15. Sentilhes L, Verspyck E, Eurin D, Ickowicz V, Patrier S, Lechevallier J, et al. Favourable outcome of a tight constriction band secondary to amniotic band syndrome. *Prenat Diagn* 2004;24:198-201.
16. Keswani SG, Johnson MP, Adzick NS, Hori S, Howell LJ, Wilson RD, et al. *In utero* limb salvage: fetoscopic release of amniotic bands for threatened limb amputation. *J Pediatr Surg* 2003;38:848-851.