

## CASO CLÍNICO PATOLÓGICO

## Recién nacido con tumor sacrococcígeo

*Sacrococcygeal tumor in a newborn*Guillermo Ramón-García<sup>1</sup>, Ricardo Ondorica-Flores<sup>2</sup>, Ricardo Reed-López Huereña<sup>2</sup>

## Resumen de la historia clínica

**Caso (A 07 28)**

Paciente masculino de cinco días de nacido.

Motivo de consulta: tumor a nivel sacro. Antecedentes heredofamiliares: madre de 21 años, padre de 20 años sanos. Antecedentes de importancia negados. Antecedentes personales no patológicos: originarios y residentes de Puebla Pue., de nivel socioeconómico bajo, habitan en casa propia con 10 personas, con todos los servicios intradomiciliarios, conviven con cerdos. Lo refieren con ayuno desde el nacimiento. Ninguna inmunización. Desarrollo psicomotor: reflejos primarios presentes. Antecedentes perinatales: producto de la gesta 1, de embarazo deseado, con control prenatal irregular, se realizaron tres ultrasonidos, el último en el tercer trimestre donde se detectó defecto del tubo neural. Con ruptura prematura de membranas por lo que se le indicó cesárea en medio particular. Clínicamente de término, con peso de 4 200 g y talla de 44 cm. Lloró y respiró al nacer. Valoración de Apgar de 8-9 y Silverman Andersen de 2 al minuto y 5 minutos, se apreció aleteo nasal. Padecimiento

actual: se detectó masa tumoral en región sacra. Fue referido a un hospital de segundo nivel y de éste al Hospital Infantil de México Federico Gómez el 29 de abril de 2007.

A la exploración física se encontró peso de 4 685 g, talla de 42 cm, frecuencia cardiaca 132 min, frecuencia respiratoria 52 min, tensión arterial 71/42 mm Hg, temperatura de 36.5 °C. Se observa paciente masculino de edad aparente similar a la cronológica, activo, reactivo; sin facies característica, con ictericia generalizada, bien hidratado; cráneo sin hundimientos ni exostosis, fontanela anterior de 2.5 cm, normotensa; ojos simétricos, pupilas isocóricas, normorefléxicas, pabellones auriculares, coanas, cavidad oral y faringe sin alteraciones; cuello cilíndrico sin adenomegalias; campos pulmonares limpios y bien ventilados, ruidos cardiacos rítmicos de buena intensidad, sin soplos; abdomen blando, depresible, no doloroso, con borde hepático a 2-2-2 cm del borde costal, peristalsis normal, muñón umbilical sin alteraciones; masa a nivel sacrococcígeo de 20 x 20 x 26 cm, blanda, no dolorosa, con zonas de necrosis en la base, muy vascularizada, que desplazaba al orificio anal y mantenía a los miembros inferiores en abducción; extremidades simétricas con pulsos y sensibilidad conservadas, aún las inferiores, con llenado capilar de 2 seg.; neurológico con reflejos primarios presentes y normales. En el Cuadro 1 se muestran los resultados de laboratorio a su ingreso.

<sup>1</sup>Departamento de Patología; <sup>2</sup>Departamento de Cirugía, Hospital Infantil de México, Federico Gómez, México, D.F., México.

Fecha de recepción: 30-03-09

Fecha de aceptación: 30-04-09

Manejo: ayuno, soluciones de base a 150 mL/kg/día, glucosa 6 mg/kg/día, sin potasio, calcio 200 mg/día, amikacina 15 mg/kg/día, ampicilina 50 mg/kg/día, ranitidina 1 mg/kg/dosis, furosemida 2 g por razón necesaria y nebulizaciones con salbutamol.

El 29 de abril el Departamento de Oncología reportó datos de lisis tumoral, por lo que se iniciaron soluciones para hiperhidratación a 200 mL/kg/día con bicarbonato de sodio a 50 mEq/L. Presentó deterioro respiratorio con desaturaciones de 80% y acidosis respiratoria. Se intubó al primer intento e

ingresó a la Unidad de Cuidados Intensivos Neonatales (UCIN). El Departamento de Nefrología refirió una depuración de Schwartz de 20 mL/min/1.73 m<sup>2</sup>, con creatinina no valorable por la edad e hiponatremia dilucional.

El 30 de abril se le colocó un catéter central y se ajustaron dosis de medicamentos de acuerdo a la función renal.

El 1 de mayo se le cambió a ventilación de alta frecuencia debido a deterioro ventilatorio. El Departamento de Infectología indicó cefepime a 25 mg/kg/dosis cada 12 horas y clindamicina a 40 mg/kg/día. El Departamento de Cardiología encontró comunicación interatrial de 4.5 mm, presión sistólica del ventrículo derecho de 53 mm Hg, arco aórtico izquierdo, fracción de eyección de 45%; oliguria, pulsos distales disminuidos, acidosis metabólica con lactato de 2.6, llenado capilar de 4 seg. Se inició dopamina a 5 µg/kg/min, dobutamina 5 µg/kg/min y adrenalina 0.1 µg/kg/min. Se transfundió plasma fresco congelado y crioprecipitados. Presentó paro cardiorrespiratorio por cuatro minutos que se maneja con tres ciclos de reanimación y dos de adrenalina. Continuó con oliguria, secundaria a retención urinaria, se le colocó sonda de Foley, agregándose bumetidina a 5 µg/kg/día, e hidrocortisona 50 mg/kg/dosis.

El 2 de mayo el ultrasonido renal mostró hidronefrosis y dilatación pielocalicelial. Los datos de laboratorio de este día se muestran en el Cuadro 2.

El 3 de mayo se le realizó laparotomía exploradora para descomprimir vía urinaria, se ligó arteria sacra media, se colocó sonda de vesicostomía, y se dejó una hernia ventral. La tumoración era quística, con componente intraabdominal. Los marcadores tumorales fueron: AFP 115 468, β-hCG 3.5 mUI/L y ACE 4.8 ng/mL.

**Cuadro 1. Resultados de laboratorio a su ingreso al Hospital 29 de abril del 2007**

Hb	15 g/dL
Hto	44%
Leucocitos	10 100/mm <sup>3</sup>
Seg	46%
Lin	39%
Mon	11%
Plaquetas	224 000/mm <sup>3</sup>
TP	11"
TTP	33"
Glucosa	58 mg/dL
BUN	31 mg/dL
Creatinina	1.1 mg/dL
Ac. Úrico	9.5 mg/dL
Na	127 mEq/L
K	7.0 mEq/L
Cl	87 mEq/L
Ca	7.1 mg/dL
P	8.0 mg/dL
Bilirrubina total	14.3 mg/dL
Bilirrubina indirecta	13.9 mg/dL
FA	94 U
TGO	85 U
TGP	85 U
DHL	21 U
Albúmina	1.5 g/L

**Cuadro 2. Resultados de laboratorio del 2 de mayo del 2007**

Hb	Hto	Leucocitos	Seg	Lin	pH	PaO <sub>2</sub>	PaCO <sub>2</sub>	HCO <sub>3</sub>
11.4 g/dL	44%	15 500/mm <sup>3</sup>	39%	51%	7.03	32.7	70	22

De 4 al 7 de mayo el paciente se encontró en estado grave, distermias, herida quirúrgica hiperémica, inestabilidad hemodinámica con pulsos fríos; anuria. Se cambiaron antibióticos a meropenem 40 mg/kg/dosis y vancomicina 15 mg/kg/dosis.

El 8 de mayo se realizó resección tumoral en su totalidad; se encontró un tumor sacrococcígeo de 20 cm de diámetro, de superficie lisa, bien vascularizado. Durante la resección quirúrgica el paciente presentó sangrado de 400 mL. Falleció durante la cirugía.

*Dra. Pilar Diez* (Departamento de Imagenología). Se tiene el reporte de un ultrasonido que dice que las asas intestinales están desplazadas hacia arriba y hacia la izquierda, los riñones están en fosas renales con dimensiones normales y con dilataciones de pelvis y sistemas colectores en forma moderada, observándose una gran tumoración sacrococcígea con lesiones quísticas, que se extiende desde el abdomen, debajo del reborde costal del hígado y hasta los miembros inferiores, también se cuenta, dos días antes de la cirugía, con un ultrasonido transfontanelar que es normal.

## Discusión del caso clínico

*Dr. Francisco Reed-López Huereña* (Residente de 6° año de Cirugía Pediátrica). Este caso trata de un recién nacido con una masa tumoral en la región sacra, por la cual este paciente fue referido a nuestro hospital. Cabe considerar que tardó cinco días en llegar a este hospital, cosa que no debe suceder en pacientes con este tipo de tumoraciones. Como antecedente de importancia se reporta que tuvo un ultrasonido prenatal, desconocemos exactamente las semanas en que fue tomado, sólo se refiere que fue en el tercer trimestre, observándose un defecto en el tubo neural. Desconocemos el tiempo de evolución de la ruptura de membranas y se refiere que tuvo una adecuada calificación de Apgar, con un Silverman Andersen de 2. El peso referido probablemente era la mitad de lo que tenía realmente el paciente y esto debido al tamaño de la tumoración.

Las neoplasias congénitas son aquellas diagnosticadas hasta los tres meses de edad; éstas representan entre 0.5 y 2% de todas las neoplasias en pediatría. Tienen una prevalencia de 1.7 a 13.5 por 100 mil recién nacidos vivos, de acuerdo a la literatura mundial; obviamente sin considerar los tumores que provocan la muerte *in utero*.<sup>1,2</sup> Los tumores neonatales pueden ser diagnosticados mediante un ultrasonido prenatal,<sup>3</sup> que generalmente en estos casos la madre o el ginecólogo lo solicitan por el incremento en el tamaño del útero, aunque por Norma Oficial Mexicana se debe realizar en toda consulta ginecológica tres ultrasonidos, de los cuales uno debe ser morfológico a partir del segundo trimestre. Cuando se hace un ultrasonido prenatal es importante conocer la región anatómica afectada; ésta nos hace sospechar el órgano involucrado y las características de la tumoración (si es quística o sólida), si tiene calcificaciones, o si se involucra algún órgano adjunto. También es importante que se revise el efecto Doppler, ya que se debe determinar la cantidad de flujo sanguíneo que tiene. Prenatalmente se observa mediante ultrasonido que los defectos del tubo neural desplazan las estructuras posteriores y se observa flujo en dicha lesión a diferencia del teratoma sacrococcígeo, como posiblemente fue en este caso. El teratoma por definición es una tumoración que incluye las tres líneas celulares de diferenciación embrionaria. Más de la mitad de los teratomas son evidentes al nacimiento, y el sitio más frecuente, entre 45 y 65% de los casos, es la región sacrococcígea. El teratoma sacrococcígeo es el tumor de células germinales más común, así como el tumor neonatal más frecuente; tiene una incidencia aproximada de uno en 20-40 mil recién nacidos vivos, y predomina en el género femenino de hasta 4:1.<sup>1,2</sup> Entre 10 y 20% de todos los pacientes con tumor sacrococcígeo, tienen anomalías congénitas asociadas, como malformaciones anorrectales (estenosis, ano imperforado), malformaciones genitourinarias (reflujo vesicoureteral), fístulas traqueosofágicas, espina bífida, mielomeningocele, e incluso anencefalia. Consideramos que en este paciente fue un tumor

sacroccígeo, sin tener exactamente su clasificación. La clasificación aceptada por la Asociación Americana de Pediatría es la de Alban, que se divide en cuatro tipos: a) Tipo 1. Predominantemente externo, con una mínima extensión presacra, y que corresponde aproximadamente a 46% de los casos; b) Tipo 2. Sobresale externamente pero tiene un componente intrapélvico significativo, y corresponde a 35% de los casos; c) Tipo 3. Es primordialmente pélvico y abdominal aunque también es visible externamente, corresponde a 9% de los casos (este paciente podría considerarse de tipo tres); y d). Tipo 4. Generalmente es presacro sin manifestación externa, correspondiendo a 10% de los casos. El diagnóstico prenatal en los pacientes con teratoma sacroccígeo generalmente se hace entre las 22 y 34 semanas, aunque existen reportes en la literatura donde se detectan desde las 13 semanas de gestación. Además de los diagnósticos diferenciales antes mencionados se debe evaluar la extensión intraabdominal, para determinar datos de involucro intestinal o urinario (como en este paciente), así como la funcionalidad de las extremidades inferiores. Debido a la gran extensión del tumor y del secuestro importante del flujo sanguíneo, puede presentarse hidropesía fetal no inmune, y llevar al paciente a la muerte. Incluso puede presentarse también una patología que se llama síndrome en espejo, que es una enfermedad que expresa la madre, parecida a la preeclampsia, pero muestra los signos que tiene el feto, de ahí el nombre de «espejo», y generalmente está ocasionada por retención de líquidos, ascitis y polihidramnios; el tratamiento debe ser la terminación del embarazo.

Cuando se hace el diagnóstico prenatal, se debe considerar el tamaño de la tumoración. Si es menor de 5 cm pueden nacer por parto vaginal, y si son mayores de 5 cm deben de obtenerse por vía abdominal, debido a que el riesgo de ruptura del tumor es muy alto. Si se hace el diagnóstico antes de las 30 semanas y el paciente corre el riesgo de tener *hidrops* o insuficiencia cardíaca, existen diversos tratamientos paliativos, como drenaje de las

zonas quísticas para disminuir el tamaño de la tumoración, la resección por cirugía fetal, o una ablación endoscópica con láser. Por esto es tan importante conocer las semanas de desarrollo fetal, ya que cuando son mayores de 30 semanas, debe terminarse el embarazo por medio de una operación cesárea una vez que haya suficiente maduración pulmonar. Está demostrado que los teratomas sólidos de gran tamaño, con más componentes sólidos, tienen mucho más riesgo de muerte prenatal (53%) y cuando nacen de 30%.<sup>3</sup> El paciente llegó a este hospital con datos de lisis tumoral, que se caracteriza por elevación de ácido úrico, hipercalcemia, hipofosfatemia, deshidrogenasa mayor de 1 000, lo que habla de una carga tumoral muy importante. Como la tumoración estaba ulcerada e infectada, se sospechó de sepsis por lo que se manejó con antibióticos y líquidos a 150 mL/kg/día. Considero que estaban elevados, ya que el paciente cursaba con datos de insuficiencia renal y cardíaca, además de hipertensión pulmonar. También creo que se le debió instaurar un tratamiento anti-congestivo. El paciente presentó oliguria, disminución del flujo renal y datos de uropatía obstructiva por el tumor. Requirió tratamiento aminérgico y presentó un paro cardíaco de 5 min. Posterior a esto, el paciente desarrolló un síndrome compartamental abdominal, por lo que se decidió realizar una cirugía con el objetivo de disminuir la presión, dejando una hernia ventral. Así mismo, se ligó la arteria sacra media para que disminuyera el flujo y no continuara secuestrando sangre, ya que una de las complicaciones más graves es el sangrado durante la cirugía y la muerte del paciente, tal como sucedió en este caso. Se le realizó vesicostomía y resección de la porción intraabdominal quística del tumor. Ese mismo día, los niveles de uno de los marcadores tumorales fueron, para la alfa-feto-proteína, arriba de 115 000 ng/mL (lo normal para recién nacidos es menor de 50 000). El tratamiento de elección para esta tumoración es la resección completa con ligadura de los vasos nutricios y resección del cóccix; si no se realiza esto último puede haber recidiva de la lesión hasta en 37% de los casos. El paciente continuó con datos de lisis tumo-

ral e insuficiencia respiratoria, manejada con ventilación de alta frecuencia, se cambió esquema de antibióticos, indicado quizá por la inestabilidad hemodinámica del paciente y porque había salida de líquido amarillo por la herida quirúrgica, ya que en ese momento los leucocitos estaban en valores normales. Después de cinco días de la primera cirugía se decidió hacer la resección completa de la tumoración, se encontró gran vascularidad y hubo un sangrado de 400 mL, que correspondería casi a 100% del volumen circulante para este paciente. Presentó un paro cardiorrespiratorio sin respuesta al manejo. Los diagnósticos finales fueron: recién nacido de término, se ignora si tenía o no un peso adecuado, por la gran tumoración; tumor sacrococcígeo, probable teratoma Alman 3; comunicación interauricular; síndrome compartimental abdominal; hipertensión arterial moderada; insuficiencia renal secundaria; uropatía obstructiva; falla orgánica múltiple; y choque hipovolémico.

*Dr. Pablo Lezama* (Cirugía Oncológica). Los teratomas sacrococcígeos del recién nacido, definitivamente son un reto para el cirujano y para el equipo multidisciplinario que se hace cargo de ellos. Nuestra experiencia es que mientras más pronto se operen, idealmente en el primer día de vida, los resultados pueden ser mejores. Este paciente llegó ya muy tarde y con muchas complicaciones. Durante la vida fetal, estos pacientes están soportados por un sistema de circulación extracorpórea natural que es la madre, pero al nacer tienen un estado hiperdinámico grave que los lleva a una insuficiencia cardíaca que día con día y hora con hora dificulta más el manejo.<sup>4</sup> Este caso tenía un componente primordialmente externo, pero también uno quístico interno pélvico que comprimía la vía urinaria; se realizó la primera cirugía con la intención de liberar a la vía urinaria y ligar la arteria sacra, ya que el paciente no estaba en condiciones para someterse a una cirugía definitiva en ese momento. Éste siguió agravándose por lo que se llevó a ventilación de alta frecuencia, y la segunda cirugía se hizo como una medida desesperada y con posibilidades de morir muy altas; primero se hizo una prueba para

conocer si el paciente toleraba el decúbito prono, necesario para poderlo operar, ya por vía posterior, y como lo toleró, lo operamos en la UCIN en el quirófano adyacente; pero a pesar de que teníamos ligada la arteria, continuó el sangrado, ya que el paciente tenía una malformación del plexo venoso a nivel sacro, por lo que al cortar el cóccix sangró y se retrajo, sin que se pudiera detener el sangrado. Respecto a que ciertos pacientes se comportan como si tuvieran un hemangioma gigante, este tumor tenía un componente quístico muy grande y también uno sólido importante, por lo que sí secuestraba volumen, provocándole un estado hiperdinámico grave.

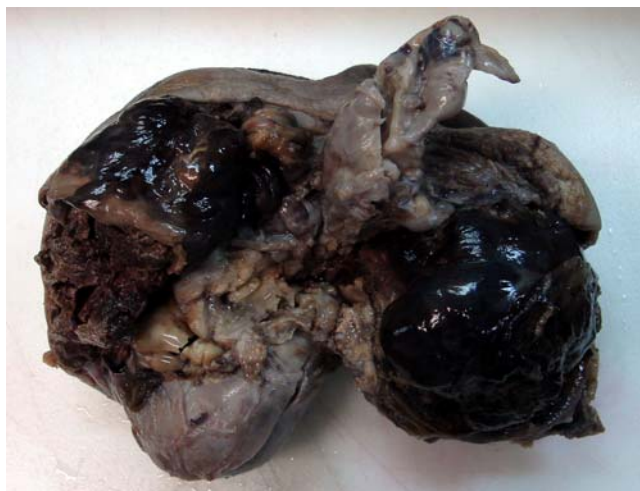*Dra. Elisa Gaona* (Residente de 3° año de Pediatría). En México es difícil hacer el diagnóstico prenatal. Durante el embarazo, se puede realizar tan temprano como a las 22 semanas de gestación y se pueden utilizar tanto métodos de imagen como químicos. El principal método de estudio es el ultrasonido, que permite hacer el diagnóstico y llevar a cabo una preparación adecuada para una intervención temprana, lo cual cambia de manera drástica el pronóstico del paciente. También se puede establecer el diagnóstico prenatal a través de una amniocentesis, en donde se puede determinar alfa-feto-proteína en el líquido amniótico. Las mediciones de ésta nos pueden orientar a un diagnóstico oportuno desde las 13 semanas de gestación.

## Hallazgos anatomopatológicos

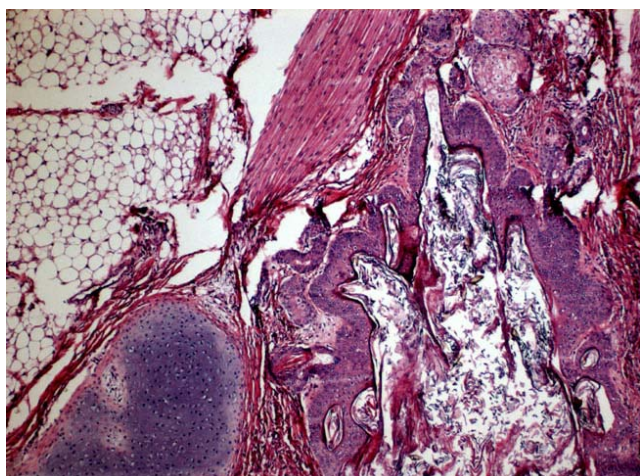
*Dr. Guillermo Ramón García* (Departamento de Patología). De este paciente se recibió primero la pieza quirúrgica de la porción intraabdominal, la cual era lobulada, de aspecto quístico y con zonas amarillas sólidas, además de un área cruenta que correspondía a la zona adherida a la parte anterior del sacro y cóccix, y posteriormente se recibió la porción externa (Fig. 1) cubierta parcialmente por piel y que al corte mostró también áreas sólidas irregulares, lobuladas, alternando con zonas quísticas y otras de tejido blanco y aspecto cerebroide. Tenía



también piel y músculo. Histológicamente era un teratoma maduro con múltiples componentes, entre los que destacaba una mucosa semejante a la del tubo digestivo; además, se observó tejido fibroso y adiposo, cartílago, ases de músculo, plexos coroides, piel con anexos y tejido subcutáneo, y quistes llenos de queratina (Fig. 2). En la autopsia se observaron dismorfias menores como implantación baja de pabellones auriculares, nariz un poco aplas-

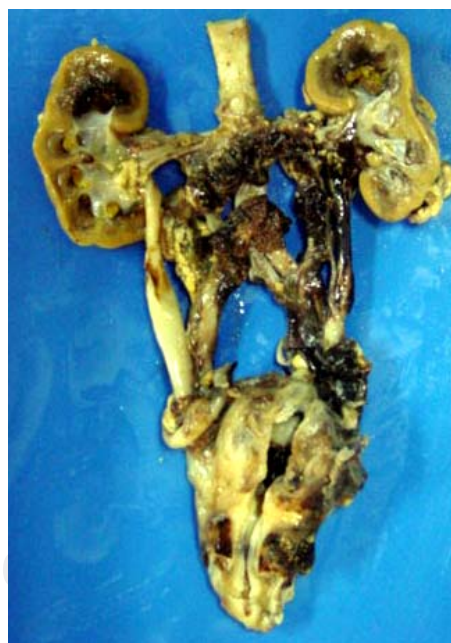

**Figura 1.** Aspecto macroscópico del tumor: Es heterogéneo, lobulado, con áreas sólidas y quísticas, se identifica tejido adiposo y piel que lo cubren parcialmente.



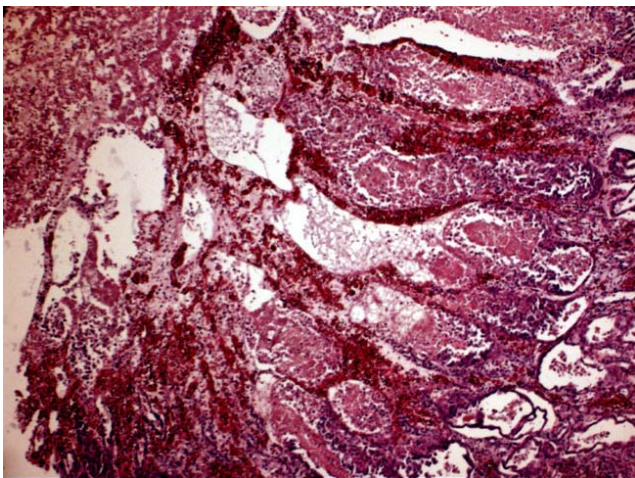
**Figura 2.** Aspecto histológico del tumor donde se aprecia un quiste revestido por epidermis, rodeado por tejido fibroso, músculo esquelético, cartílago, y tejido adiposo. Todos elementos maduros.

tada al igual que el mentón, presentaba equimosis secundaria a los vendajes y edema difuso. Tenía dos heridas quirúrgicas abdominales, realizadas para la resección del tumor. En el lecho quirúrgico había un hematoma que rodeaba a las venas ilíacas y se extendía a la parte posterior de la cavidad pélvica. Llamó la atención la dilatación de los ureteres, y posiblemente en esta zona estaba la tumoración que los obstruía. Los riñones mostraban dilatación del sistema pielocalicial, hemorragia y necrosis extensa del parénquima (Fig. 3); en el corte histológico del riñón se observó la papila totalmente necrosada, seguramente secundaria a hipotensión grave sostenida, y hemorrágica (Fig. 4). Existía también hemorragia con edema en los túbulos e intersticio, indicando que el paciente sufrió un choque grave. Además, en la vejiga había hemorragias múltiples en la mucosa. Los pulmones se observaban con congestión, con áreas de hemorragia y edema, y su aspecto pálido con zonas congestivas correspondía a un pulmón de choque con edema alveolar y hemorragia; tenía además áreas pequeñas de atelectasia y reacción a cuerpo extraño, lo



**Figura 3.** Vista panorámica del riñón, ureteres y vejiga. El riñón presenta zonas de necrosis en la médula y papilas; los ureteres están dilatados y hay hemorragia alrededor de ellos.

que sugería broncoaspiración. También había datos de choque en otros órganos como el esófago y el estómago. En la unión del cuerpo y el antro del estómago existía una gran zona de necrosis y ulceración de la mucosa con hemorragia. En el colon también había hemorragia en la mucosa y en la submucosa, y en el recto sigmoides se observó un hematoma adherido a la serosa. El hígado era grande, congestivo, de color verde por colestasis; microscópicamente mostraba edema difuso acentuado. El encéfalo mostró edema, ventrículos sumamente dilatados con hemorragia intraventricular y engrosamiento del canal ependimario y zonas de reblandecimiento de la sustancia blanca periventricular con coloración amarilla (Fig. 5). Histológicamente existían zonas de necrosis, con depósito de pigmento biliar, mineralización de las neuronas y edema intersticial, además de necrosis de grandes capas en la corteza que había desaparecido en algunos sitios, posiblemente secundaria al paro cardíaco que presentó siete días antes de fallecer (Fig. 6). El niño pesó 2 335g en el momento de la autopsia y el peso a su ingreso al hospital fue de 4 000 g. Esta pérdida de peso se debió al tumor que midió 18 cm de diámetro y pesó 2 000 g, aunado a la otra porción que se resecó inicialmente y que pesó 300 g, más el hematoma residual en el lecho quirúrgico de 3 x 10 cm.

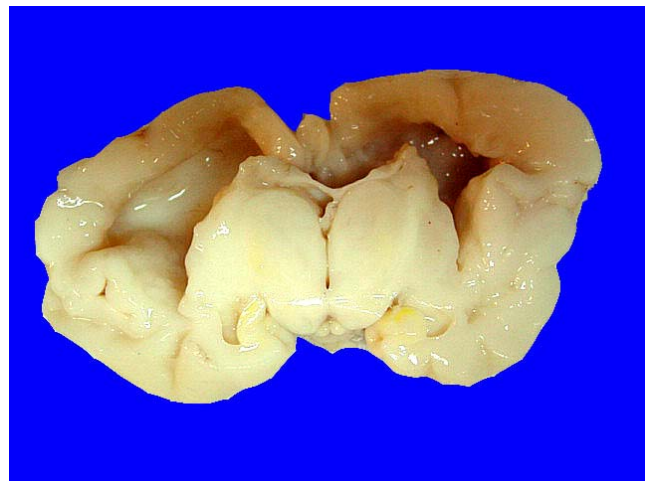


**Figura 4.** Se identifica una papila renal con necrosis y hemorragia.

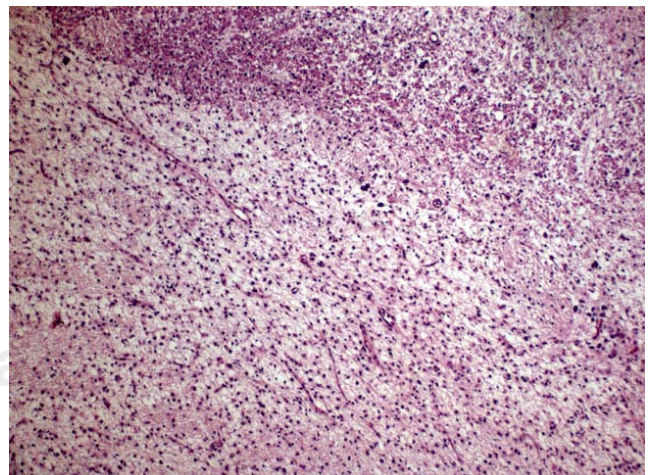
**ENFERMEDAD PRINCIPAL:** Teratoma maduro de región sacrococcígea.

**ALTERACIONES CONCOMITANTES:** Hematoma en lecho quirúrgico con formación de hematoma de 3 x 2 x 1 cm, hematoma alrededor de venas ilíacas, vena cava inferior, aorta abdominal, arterias ilíacas, arterias hipogástricas y sacras.

**DATOS ANATÓMICOS DE CHOQUE:** Hemorragia y necrosis cortical y de papilas renales, edema y hemorragia pulmonar, úlceras agudas en fon-



**Figura 5.** Corte coronal del encéfalo donde se observa dilatación de los ventrículos laterales, necrosis periventricular y tinte amarillo en los núcleos basales.



**Figura 6.** Corteza cerebral que muestra necrosis, pérdida neuronal extensa y gliosis.



do y cuerpo gástrico, miopatía visceral hipóxico-isquémica, cistitis aguda hemorrágica, encefalopatía hipóxica aguda, hepatomegalia congestiva, colestasis multifactorial secundaria a nutrición parenteral, kernicterus.

**OTRAS ALTERACIONES:** Implantación baja de pabellones auriculares, micrognatia, comunicación interauricular tipo foramen oval permeable de 0.5 cm.

**CAUSA DE LA MUERTE:** Choque probablemente hipovolémico (historia de hemorragia transquirúrgica de 400 mL).

## Comentarios finales

*Dr. Pablo Lezama* (Cirugía Oncológica). La resonancia magnética nos hubiese podido ayudar a determinar el origen del tumor y la afección a otros órganos; por otro lado, el ultrasonido prenatal era muy importante para tomar decisiones terapéuticas al momento del nacimiento. De acuerdo a la Norma Oficial Mexicana se deben realizar tres ultrasonidos: uno diagnóstico en el primer trimestre, otro de morfología en el segundo trimestre, que es cuando idealmente se debió hacer el diagnóstico de este tipo de malformaciones, y el tercero en el último trimestre para determinar posición y madurez. Se debe tomar con cautela y recelo el tratamiento prenatal, ya que los resultados que se han obtenido en la cirugía fetal para estos tumores gigantes sacrococcígeos no han sido satisfactorios. Lo más importante es decidir el tiempo ideal para el nacimiento, llevando a cabo éste en un lugar adecuado, para la intervención quirúrgica en el primer día de vida.

*Dr. Miguel Ángel Palomo* (Médico Adscrito a Oncología). Con respecto a la frecuencia, tenemos que abordar primero los tumores germinales y la edad de presentación. Hay dos grupos: aquellos que se presentan en lactantes y recién nacidos, y los que se presentan en adolescentes. Es importante también el sitio de presentación, así tenemos a los gonadales y extragonadales. En general recibimos aproximadamente de 30 a 35 casos por año. Los más frecuentes son en pacientes adolescentes, y aproximadamente 35% de es-

tos tumores son gonadales. Cuando tomamos en cuenta el comportamiento o el sitio de presentación extragonadal, que puede ser en cualquier sitio de la línea media, excluyendo a los tumores germinales del sistema nervioso central que constituyen 25%, son más frecuentes en el género masculino; los extragonadales de otros sitios son más comunes en pacientes con síndrome de Klinefelter y los de presentación mediastinal. En lactantes y recién nacidos en promedio se reportan dos casos por 100 mil habitantes en la población danesa; en los Estados Unidos de Norteamérica, es de tres por 100 mil habitantes. En el hospital, la presentación de teratomas sacrococcígeos es aproximadamente de dos a cuatro pacientes por año. En su evaluación tenemos que tomar en cuenta diversos factores: primero el volumen del tumor; hay diversas clasificaciones, la más frecuente lo divide en cuatro: el tipo uno, en el cual el componente externo es la mayor proporción del tumor y con probabilidades de tener un componente maligno hasta en 17%. En el tipo cuatro todo el componente es intrapélvico, que no se puede determinar al nacimiento o por visualización directa y presenta componentes malignos hasta en 30%. En este caso, probablemente fue de tipo uno, ya que tenía más de componente externo. En el abordaje de este niño se mencionó la alfa feto proteína; hasta el primer mes de vida se puede mantener elevada y conforme transcurre el lapso del primer año de vida, los valores van disminuyendo. Las cifras de alfa feto proteína que se consideran en un paciente menor a las 37 semanas pueden llegar hasta 166 mil por mL. Existen otras pruebas como la concavalina A, que nos permite definir si la producción de esta alfa feto proteína es por tejido sano, ya que normalmente se produce en hígado y en tracto gastrointestinal. La fijación con concavalina A permite determinar si esta producción es de origen neoplásico o es totalmente normal. En este caso, inicialmente se pensaba dar quimioterapia, pero de acuerdo al informe histopatológico no hubiera sido beneficiado por ésta y únicamente hubiera requerido manejo quirúrgico, que fue lo que se hizo, con vigilancia posterior de la dismi-



nución en las cifras de alfa feto proteína. La recurrencia en los primeros tres años vida puede ser de hasta 45%, y en los que recurren, del 15 al 70% de los casos según la serie, van a tener un componente maligno. Finalmente, el último punto que hay que comentar en pacientes que llegan con estas características, son las alteraciones que asemejan al síndrome de lisis tumoral, que en muchas ocasiones pueden estar dadas incluso por tejidos de replicación normal como hemorragias extensas o politraumatismos, en los cuales existe necrosis extensa de tejido, como en este paciente, y no ser secundarias a un componente maligno como se establece en algunos grupos de neoplasias como las leucemias.

*Dr. Ricardo Ordorica* (Departamento de Cirugía). En este grupo de pacientes con teratoma sacrococcígeo en el recién nacido se menciona que de 20 a 25% van a tener malformaciones o alteraciones músculo-esqueléticas o del sistema nervioso central. Debido al estado en el que llegó este paciente, no se realizó un estudio de imagen que hubiera permitido conocer qué tipo de teratoma sacrococcígeo tenía. El ultrasonido de cráneo no revelaba dilatación, existiendo incongruencia con lo encontrado en el estudio *post mortem*.

*Dr. David García* (Departamento de Anestesia). Las condiciones en que estaba el paciente eran de suma gravedad, con un pronóstico de muerte muy alto, con o sin cirugía. Esto debido a las dimensiones del tumor, aunado al estado postparto inherente a encefalopatía hipóxica, además de la falla orgánica múltiple, lo que le condicionaba definitivamente un estado muy grave. En cuanto al aspecto anestésico, el monitoreo era de un paciente que estaba en anasarca, con un catéter central, al que se le implementó todo el monitoreo invasivo disponible hasta el momento. La causa de muerte fue, como ya se estableció, un choque hipovolémico secundario a la hemorragia que el gran tumor originó; una hemorragia profusa y masiva de 400 mL recogidos y estimados dentro del campo operatorio, más lo que secuestró el tumor; se calcula que debería de tener entre 200 y 400 mL más mezclados entre sangre y líquidos, correspondiendo a dos veces más de pérdida de volumen sanguíneo circulante en este niño. Por ello, creo que la causa de muerte, finalmente fue choque hipovolémico aunado a insuficiencia renal y falla orgánica múltiple.

*Autor de correspondencia:* Guillermo Ramón-García  
*Correo electrónico:* guillermo.ramon@imss.gob.mx

---

## Referencias

1. Isaacs HJ. Germ cell tumors. Tumors of the fetus and newborn. Philadelphia: WB Saunders. 1977; p. 15-38.
2. Isaacs HJ. Germ cell tumors. Pathology of the Fetus, Infant and Child. Philadelphia: Mosby-Elsevier. 2007; p. 1690-1709.
3. Westerburg B, Feldstein VA, Sandberg PL. Sonographic prognostic factors in fetuses with sacrococcygeal teratoma. J Pediatr Surg. 2000;35:322-325.
4. Bond SJ, Harrison MR, Schmidt KG. Death due to high-output cardiac failure in fetal sacococcygeal teratoma. J Pediatr Surg 1990;25:1287-1291.