

## TEMA PEDIÁTRICO

## Hepatitis C en población pediátrica: panorama actual

*Hepatitis C in children: Present overview*Solange Heller-Rouassant<sup>1</sup>, Pedro Valencia-Mayoral<sup>2</sup>

<sup>1</sup>Departamento de Gastroenterología y Nutrición, <sup>2</sup>Departamento de Patología, Hospital Infantil de México Federico Gómez, México, D. F., México.

**Resumen**

La hepatitis C (HC) es una causa importante de enfermedad hepática crónica a nivel mundial. El virus de la HC tiene una diversidad genética compleja, con seis genotipos, de los cuales el genotipo 1 es el más frecuente, seguido del 2 y el 3. La vía de transmisión más frecuente de la infección en niños actualmente es la perinatal. La HC crónica (HCC) es generalmente silenciosa, frecuentemente con aminotransferasas séricas elevadas. El diagnóstico de HCC se puede sospechar por datos clínicos y alteraciones bioquímicas, y confirmarse con estudios serológicos de anticuerpos anti HC, estudios de biología molecular que detectan cualitativa y cuantitativamente viremia, la presencia de alteraciones histológicas hepáticas de inflamación, esteatosis, fibrosis y cirrosis, y biomarcadores séricos de fibrosis e inflamación hepática que pueden ofrecer un arma diagnóstica no invasora. La mejor opción terapéutica actual de tratamiento para HCC es el uso prolongado combinado de interferón pegilado y ribavirina, que se ha asociado a un porcentaje de respuesta viral sostenida más elevado que con la monoterapia con interferón alfa. La principal medida de prevención de HC es un control estricto de las transfusiones sanguíneas, lo que ha reducido su incidencia; además de los trabajos en el desarrollo de vacunas de HC, que podrán tener un papel preventivo y terapéutico en el control de la infección por virus de HC.

**Palabras clave.** Hepatitis viral C; hepatitis viral crónica; interferón.

**Summary**

Hepatitis C (HC) is an important cause of chronic hepatic disease worldwide. HC virus has a complex genetic diversity, with 6 genotypes of which genotype 1 is the most frequent, followed by genotypes 2 and 3. At the present time, perinatal transmission is the most frequent source of infection in children. Chronic hepatitis C (CHC) is in general silent, and abnormal aminotransferases in serum are frequently found. Diagnosis of CHC might be suspected with clinical data and biochemical abnormalities, and confirmed by serological studies of anti-HC antibodies, molecular qualitative and quantitative virus detection, histological features of inflammation, steatosis, fibrosis and cirrhosis, and biochemical markers of fibrosis and inflammation that can offer a non-invasive tool for diagnosis. Currently, the best therapeutic option for CHC treatment is the prolonged use of a combination of pegylated interferon and ribavirin, which has been associated to a better percentage of sustained viral response than with interferon monotherapy. The main preventive measure for HC is a strict control of blood transfusions which has reduced the incidence of HC. Research is in progress to develop HC vaccines that will have a preventive and therapeutic role in the control of HC virus infection.

**Key words.** Hepatitis C virus; chronic viral hepatitis; interferon.

www.medigraphic.com

Solicitud de sobretiros: Dra. Solange Heller Rouassant, Departamento de Gastroenterología y Nutrición, Hospital Infantil de México Federico Gómez, Dr. Márquez Núm. 162, Col. Doctores, Delg. Cuauhtémoc, C. P. 06720, México, D. F., México.

Fecha de recepción: 28-01-2009.

Fecha de aprobación: 27-02-2009.

Desde el descubrimiento del virus de la hepatitis C (VHC) en 1989, la hepatitis C (HC) ha sido reconocida como una causa importante de enfermedad hepática crónica a nivel mundial, con una prevalencia aproximada de 2 a 3% en adultos, que representa más de 170 millones de personas,<sup>1,2</sup> y menor en población pediátrica, en la que, si bien se reportaron en el pasado casos frecuentes de HC post-transfusional, a partir del escrutinio rutinario de HC en sangre previo a transfusiones sanguíneas, la vía de transmisión predominante de VHC es la perinatal. El propósito del presente trabajo es proporcionar el panorama actual de la HC en niños y adolescentes, enfocado principalmente a la historia natural de la infección, a su diagnóstico y a su tratamiento.

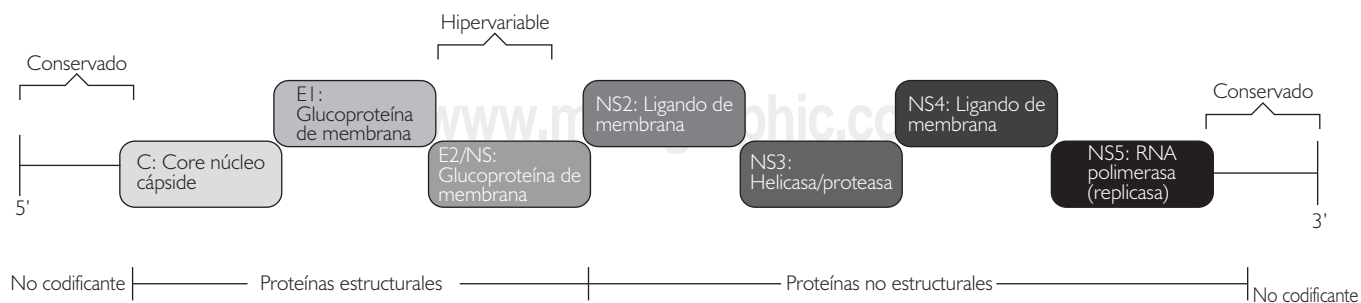
### Estructura genómica del VHC

Al VHC se le agrupa dentro de la familia *Flaviviridae*, junto con el virus del dengue, la fiebre amarilla y el pestivirus; su organización genómica es similar y comparte cierta identidad en su secuencia genómica y características con estos virus.<sup>1,3-5</sup> Es un virus pequeño, de cadena única de ARN de polaridad positiva, con una envoltura esférica lipídica de aproximadamente 50 nanómetros, que contiene dos glucoproteínas (E1 y E2), y una nucleocápside (core) con diámetro estimado de 30 nm; su genoma tiene una longitud de aproximadamente 9.4 kilobases, con una única estructura de lectura que expresa una proteína de 3 011 aminoácidos aproximadamente, y que se inactiva a 60 °C durante 30 minutos, o a 100 °C du-

rante dos minutos, así como con la luz ultravioleta.<sup>3-5</sup>

El ARN funciona como mensajero, y su traducción conduce a un precursor poliproteico a partir del cual se producen las distintas proteínas funcionales, estructurales y no estructurales, por la acción de proteasas celulares y virales. Los genes estructurales (core, C; envoltura, E1 y E2) están localizados en la zona próxima al extremo 5' del genoma, mientras que los genes no estructurales (NS2, NS3, NS4A, NS4B, NS5A, NS5B) son adyacentes a 3'. Los extremos 5' y 3' son secuencias no codificadoras (UTR, *untranslated region*)<sup>6</sup> (Fig. 1).

El VHC es uno de los virus con mayor grado de diversidad genética, con una gran heterogeneidad en su secuencia, indicativa de distintos genotipos de virus; esta heterogeneidad no es uniforme en toda su secuencia, las regiones 5' y 3' no codificadas son regiones más conservadas; la zona más heterogénea se encuentra en la región E2 y se denomina región hipervariable 1. Algunas cepas tienen una segunda región hipervariable 2 hacia la dirección 3'. La secuencia hipervariable tiene una capacidad mutagénica elevada que permite al virus escapar del reconocimiento inmune por los anticuerpos preexistentes. La poliproteína restante consiste en un grupo de proteínas no estructurales que participan en la replicación del virus.<sup>3,6,7</sup> Con base a la heterogeneidad genética del VHC, se han establecido grupos mayores denominados tipos o genotipos; en la actualidad, de acuerdo a una propuesta de consenso para una unificación



**Figura 1.** Anatomía molecular del virus C: el esquema muestra la organización viral. Véase el texto.

de nomenclatura a nivel internacional, los VHC se han clasificado en seis diferentes genotipos, con diversos subtipos en cada uno, por análisis filogenético.<sup>8</sup>

A pesar de que una persona esté infectada por un genotipo viral único, el VHC existe en poblaciones heterogéneas de genomas muy parecidos y cercanos, que se han llamado *quasiespecies*, que tienen un papel importante en la respuesta al tratamiento en población adulta; aún no se conoce su significado clínico en niños, aunque reportes de casos aislados y seguidos a largo plazo muestran que la variabilidad de las *quasiespecies* se incrementa en lactantes infectados por transmisión vertical.<sup>9</sup> En niños con historia de transfusiones sanguíneas múltiples, asociadas a leucemias o neoplasias, se presentan con mayor frecuencia coinfecciones de múltiples genotipos de HC que las reportadas en adultos.<sup>10</sup>

### Epidemiología

Los genotipos 1a y 1b son los más frecuentes en Estados Unidos de Norteamérica y en países europeos,<sup>1</sup> seguidos de los genotipos 2 y 3 a nivel mundial. Otros genotipos son muy raros en muchos países y frecuentes en otros, como el genotipo 4 en Egipto, el 5 en Sudáfrica, y el 6 en el Suroeste de Asia.<sup>1,2</sup> El conocer el genotipo es importante por sus implicaciones en la predicción de respuesta a medicamentos antivirales.

En México, el genotipo 1 de VHC es el más frecuente, como ha sido reportado por Lisker y col.,<sup>11</sup> Cital-Zamora y col.,<sup>12</sup> Vera-de León,<sup>13</sup> Dehesa-Violante y col.,<sup>14</sup> y Rivas-Estilla y col.<sup>15</sup> Recientemente, en un estudio realizado en Yucatán,<sup>16</sup> el genotipo más frecuente fue el 2b (33.3%).

### Vías de transmisión

Las vías de transmisión del VHC son las siguientes: 1. Post-transfusional; 2. Vertical; 3. Esporádica o de la comunidad; y 4. Sexual.<sup>17-19</sup> La transmisión perinatal es actualmente la predominante en

la infección por VHC en población pediátrica, y puede ocurrir *in utero*, en forma transplacentaria durante el embarazo, durante el parto o en forma postnatal, con una frecuencia de 4 a 10% en niños nacidos de madres infectadas con VHC. Es probable que una viremia elevada de VHC en la madre, incrementa el riesgo de infección en el niño, y se ha sugerido que un nacimiento por cesárea puede tener efecto protector para esta infección viral al compararlo con un parto vaginal.<sup>19</sup> Un estudio pediátrico europeo de HC, que incluyó 54 recién nacidos de madres infectadas con VHC, mostró que de un tercio a la mitad de niños adquieren la infección *in utero*.<sup>20</sup> Se ha visto que la exposición vertical al VHC induce el desarrollo de respuestas inmunes CD4+ específicas virales y mediadas a nivel celular, que pueden estar asociadas con funciones protectoras contra la infección y que pueden contribuir a la frecuencia baja de transmisión vertical de VHC.<sup>19-21</sup>

La coinfección de virus de inmunodeficiencia humana (VIH) y VHC es frecuente en adultos. Se ha sugerido que esta coinfección se observa también en niños con infección perinatal por VIH. Un estudio reciente de Schuval y col.<sup>22</sup> muestra una prevalencia baja (1.5%) de VHC en niños infectados en forma perinatal por VIH.

El riesgo de transmisión viral a través de leche materna se considera muy bajo; se dice que el VHC puede ser detectado en la misma en 15% de madres infectadas, con niveles mucho menores que en suero, por lo que no se contraindica la lactancia materna en hijos de madres anti-VHC positivas. Sin embargo, si las madres cursan con síntomas de infección y cargas virales séricas elevadas, es aconsejable evitar la lactancia materna.<sup>23</sup>

En niños nacidos de madres infectadas con VHC, pueden existir anticuerpos anti-VHC adquiridos en forma pasiva, que persisten hasta después del año de edad, y en algunos casos hasta los 18 meses, por lo que se debe considerar a los niños como infectados si presentan carga viral positiva en sangre en dos determinaciones, o si se de-

tectan anticuerpos anti-VHC positivos más allá de los 18 meses de edad.<sup>24,25</sup>

En el seguimiento de niños nacidos de madres con VHC, y que no cursan con infección por el virus, cerca de 60% presentan serología negativa antes de los seis meses y 95% antes del año de edad.<sup>24,25</sup>

### Fisiopatología

Muchos factores tienen influencia en la interacción entre el VHC y el huésped infectado, y condicionan que la presencia de infección y de enfermedad hepática sea muy variable;<sup>6,26</sup> los factores virales incluyen replicación viral, expresión de proteínas virales, genotipo viral, inmunidad de péptidos virales y probablemente, daño hepático directo. Los factores del huésped incluyen competencia de la repuesta inmune innata, producción local y sistémica de citocinas, respuesta inmune humoral y celular y algunos factores ambientales como alcoholismo en adultos.

La presencia de linfocitos en el parénquima hepático se ha interpretado como evidencia de daño mediado inmunológicamente. El aclaramiento viral se asocia con desarrollo y persistencia de respuestas virales específicas de linfocitos T citotóxicos y de células T helper (colaboradoras).<sup>6,26</sup> Así mismo, existen evidencias crecientes de que el VHC puede interferir con la activación inmune innata en múltiples niveles.<sup>26</sup> Se ha sugerido que existe una inmunidad no efectiva en personas con HC, por presencia de superinfección por otros genotipos.

### Diagnóstico

*Diagnóstico clínico-bioquímico.* La HC aguda es generalmente asintomática y pasa desapercibida. La HC crónica (HCC) es una enfermedad lentamente progresiva, tanto en adultos como en niños, con comportamiento silencioso y con elevaciones intermitentes de las aminotransferasas séricas. Cer-

ca de 6% de adultos pueden tener síntomas,<sup>6</sup> y menos de 20% de niños, en los primeros años de vida, cursan con hepatomegalia.<sup>27</sup> Se puede presentar fatiga, dolor en hipocondrio derecho, anorexia, artralgias y mialgias. Las manifestaciones extrahepáticas son raras en niños; en adultos se reportan: crioglobulinemia mixta, glomerulonefritis, vasculitis, eritema nodoso, liquen plano y porfiria cutánea tarda. Desde el punto de vista bioquímico, la alteración presente es una elevación fluctuante de la alaninoaminotransferasa (ALT) por más de seis meses, aunque hasta un tercio de pacientes pueden cursar con niveles normales de esta enzima.

*Diagnóstico serológico.* Es frecuente que en adultos, el diagnóstico de HC se establezca al detectar anticuerpos anti-VHC en un chequeo de rutina, o al donar sangre; en niños, se puede sospechar al detectar pruebas de función hepática alteradas después de transfusiones sanguíneas múltiples. La primera prueba diagnóstica disponible fue la de inmunoensayo (ELISA-1), con una sola proteína recombinante como antígeno (C100-3), derivada del gen NS4; y después se sustituyó por otra de segunda generación (ELISA-2), en la que se añadieron las proteínas C33c de la región NS3, C22-3 de la región core y C200 de las regiones NS3 y NS4 del genoma viral; y una de tercera generación (ELISA-3), en la que se añadió una proteína de la región NS5 y se modificó la proteína NS3, lo que incrementó la sensibilidad y especificidad de la prueba. La determinación de anticuerpos a diversos antígenos virales anti-VHC, sirve como prueba de escrutinio. Recientemente se desarrolló un método de detección del antígeno core del VHC por técnica de ELISA.<sup>6,28-30</sup>

La prueba de RIBA (*recombinant immunoblot assay*) es una prueba diagnóstica suplementaria. En su primera versión (RIBA-1) determina la presencia de antígeno 5-1-1 (NS4) y C 100-3 (NS3-4); en la RIBA-2 se añaden el C33c (NS3) y el C22-3 (core); y en la RIBA-3 se añade la región NS5.

*Diagnóstico virológico por biología molecular.* Se cuenta actualmente con dos técnicas estandarizadas para la determinación de viremia y carga viral de la HC, que son la reacción en cadena de la polimerasa (PCR) y la técnica de DNA ramificado (bDNA). La prueba de PCR tiene la ventaja de ser cualitativa o cuantitativa, y detecta niveles bajos de ARN del virus C. El bDNA es una técnica cuantitativa, que es altamente reproducible y no está sujeta al riesgo de contaminación de la muestra. Sin embargo, el bDNA no llega a niveles de detección del ARN del virus C tan bajos como la PCR. Las pruebas cualitativas de la viremia son útiles para confirmar el diagnóstico de HC y para el seguimiento de la infección. Las pruebas cuantitativas son útiles para determinar la carga viral antes del tratamiento y durante el mismo.<sup>31,32</sup>

El conocer el genotipo viral es importante para predecir la respuesta y duración del tratamiento de la HCC. El método más seguro es la determinación de toda la secuencia de nucleótidos del genoma, pero no es viable en un laboratorio clínico, por lo que se han usado métodos subgenómicos para genotipificar, que se basan en regiones relativamente bien conservadas del genoma como son la 5'UTR, el core, E1 y N55b; estos métodos incluyen amplificación y secuencia de regiones, PCR específica de tipo, hibridación diferencial y genotipo serológico.<sup>31-33</sup>

*Diagnóstico histopatológico.* La respuesta del hígado a la infección por el VHC, es semejante a la que se observa en las afecciones hepáticas por otros virus debido a la reacción estereotipada de este órgano a la lesión; es decir, ante diversos agentes etiológicos el tejido hepático responde con alteraciones histopatológicas semejantes y, al contrario, un solo agente puede evocar diversos cambios histológicos.<sup>3</sup> Por lo anterior, el diagnóstico etiológico de las hepatitis virales debe apoyarse en pruebas clínicas, inmunológicas, serológicas o de biología molecular.<sup>3,7,34</sup> A pesar de lo mencionado, el estudio histopatológico de las biopsias hepáticas continúa siendo esencial para establecer o corroborar el diagnóstico de hepati-

tis, evaluar la extensión del daño, graduar la actividad de la enfermedad y estadificar la fibrosis.<sup>34</sup> Al igual de lo que sucede en otras condiciones, la intensidad del daño histológico no se correlaciona con los síntomas clínicos ni con los hallazgos bioquímicos, por lo que la información que proporciona la biopsia es independiente de éstos.<sup>7</sup>

Además de los cambios comunes a las hepatitis en general, la HC aguda se caracteriza por inflamación en los espacios porta con ruptura de la placa limitante y un infiltrado inflamatorio habitualmente moderado; este infiltrado está constituido por células mononucleares, predominantemente linfocitos, inicialmente CD4 y CD8, con células plasmáticas y macrófagos ocasionales. En el parénquima es frecuente observar esteatosis multilobulillar de extensión variable, habitualmente confinada a las zonas I y II del lobulillo, y linfocitos en los sinusoides, ya sea a manera de pequeños agregados con aspecto de microgranulomas o de formación en "fila india" (Fig. 2a); este cuadro histológico es semejante al que se observa en la infección por virus de Epstein-Barr y en hepatitis secundaria a algunos medicamentos. La necrosis hepatocelular, manifestada como cuerpos apoptóticos (Fig. 2b), es focal, leve, generalmente en la zona III y, a menudo, los cuerpos acidófilos adoptan un patrón angulado romboidal (Fig. 2c); ocasionalmente puede observarse necrosis multilobulillar extensa, y raramente necrosis hepática masiva o submasiva. El daño hepatocelular se ha interpretado como efecto citotóxico directo del virus al igual que la colestasis, que es rara, y la degeneración hidrópica del citoplasma de los hepatocitos.<sup>3,7,34</sup>

La forma crónica de HC muestra un cuadro histológico que puede ser también indistinguible de otras causas de hepatitis; sin embargo, existen cambios característicos tales como un denso infiltrado inflamatorio mononuclear, generalmente asociado a conductos biliares (Fig. 2d) a base de linfocitos que a menudo forman cúmulos o verdaderos folículos linfoides con centros germinales (Fig. 2e) que contienen células B, células dendrí-

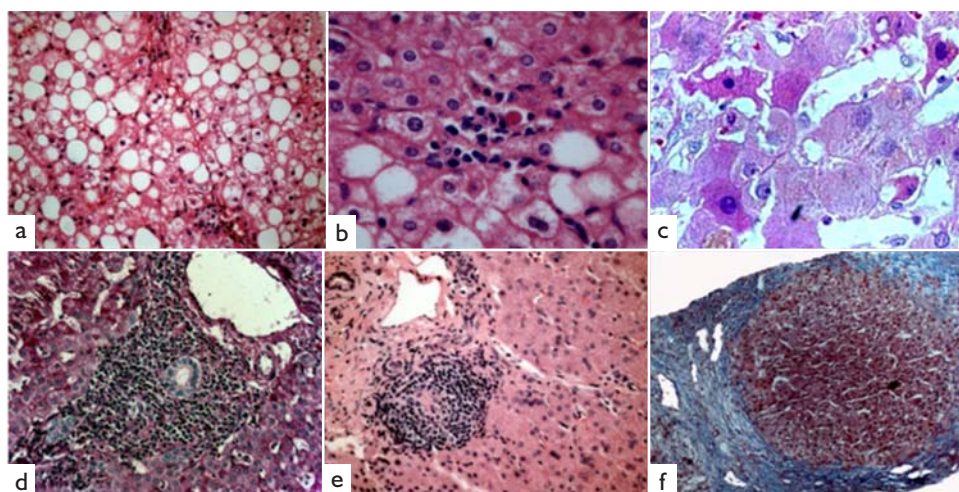
ticas, una zona de células B activadas, una zona de células B en el manto y una zona de células T periféricas. Este infiltrado está generalmente asociado a los conductos biliares.<sup>3,7,34</sup> Además, los conductos interlobulillares muestran cambios epiteliales variables, tales como pérdida de la polaridad nuclear, hiperchromatismo y pleomorfismo nuclear, aumento de la eosinofilia citoplásmica, vacuolación e infiltración por células inflamatorias; este daño en los conductos puede instalarse dentro de los primeros meses de evolución de la hepatitis y progresar hasta la desaparición de los mismos. En el parénquima se observan cuerpos acidófilos, infiltrado inflamatorio variable con formación de puentes necroinflamatorios, y los hepatocitos pueden exhibir cuerpos de Mallory. Se pueden encontrar también depósitos de hemosiderina en las células de Kupffer y en los macrófagos de los espacios porta, lo que se ha interpretado como resultado de la destrucción crónica de hepatocitos; la presencia de estos depósitos de hierro se ha asociado a una pobre respuesta al interferón.<sup>7</sup> La fibrosis se deposita paulatinamente, en muchas ocasiones de manera silenciosa hasta que termina rodeando nódulos de regeneración, es decir, produciendo cirrosis (Fig. 2f).

La esteatosis en la etapa crónica es habitualmente leve, mixta, aunque predominantemente macrovesicular, o puede ser lo suficientemente

extensa como para contribuir al aumento en el índice de la masa corporal y al desarrollo de resistencia a la insulina, sobre todo en infecciones por virus del genotipo 1 y 3.<sup>7</sup> Giannattasio y col.,<sup>35</sup> en una serie de 64 niños, reportaron evidencia de esteatosis hepática en un cuarto de pacientes con HCC; además del genotipo 3, otros genotipos se asociaron con esteatosis, independientemente de los riesgos metabólicos, tuvieron fibrosis más grave y menor respuesta a la terapia con interferón al compararlos con los niños sin esteatosis.

Aunque el virus se puede demostrar en los tejidos mediante hibridación *in situ*, PCR e inmunohistoquímica, la sensibilidad de estos métodos es variable, por lo que aún no se recomiendan para fines diagnósticos. La microscopía electrónica del hígado sólo muestra cambios inespecíficos.

Se han desarrollado varias escalas de medición que proveen una evaluación semicuantitativa de las hepatitis crónicas, que permiten identificar la gravedad de la necrosis e inflamación (grado), y la extensión de la fibrosis (estadio); estas escalas se han utilizado en adultos, en los que se ha probado su utilidad en la valoración de la respuesta a tratamiento en hepatitis virales,<sup>36-40</sup> y se han extrapolado a población pediátrica, por lo que deben interpretarse con cuidado. En la HC, la escala que más se utiliza en adultos es la de METAVIR.



**Figura 2.** El panel **a** muestra esteatosis macrovesicular y un conjunto de células inflamatorias en el parénquima, semejantes a un microgranuloma; en el **b** se exhibe un cuerpo apoptótico habitual; y en el **c** los angulados. La inflamación asociada a los conductos se muestra en el panel **d**, un folículo linfoide en el **e** y cirrosis en el **f**.

Hay que recordar que para que estas escalas sean reproducibles, se requieren al menos 11 espacios porta en la biopsia hepática.

*Diagnóstico por biomarcadores séricos de HC.* Con el objetivo de evitar la agresión y riesgo de realizar biopsias hepáticas, se han propuesto métodos diagnósticos no invasivos; de los biomarcadores séricos que se han utilizado, en el momento actual se tiene experiencia amplia en población adulta con una valoración serológica para fibrosis hepática con un panel de cinco marcadores:  $\alpha 2$  macroglobulina, haptoglobina, apolipoproteínas A 1, gamma-glutamyltranspeptidasa, bilirrubina total y ALT.<sup>41,42</sup> Esta combinación de marcadores serológicos se procesa con un algoritmo matemático por el laboratorio francés *Bio Predictive*, y constituye la prueba denominada *FibroTest* y *Acti Test*; evalúan fibrosis y actividad necroinflamatoria hepáticas, y ha sido muy útil en hepatitis virales crónicas, especialmente en HC en población adulta.<sup>43</sup>

Recientemente, las autoridades francesas de salud han recomendado en forma oficial el *Fibro Test* como valoración de fibrosis de primera línea, en pacientes con HC, para evitar biopsia hepática en su manejo.<sup>44</sup> Hacen énfasis en que las propiedades ideales de un marcador no invasivo de fibrosis son: ser específicos para la fibrosis de origen hepático, de valor constante, cualquiera que sea la función hepática, fácil de obtener, de bajo costo, reproducible, capaz de predecir diferentes estadios de fibrosis, y con el menor número posible de contraindicaciones y efectos secundarios. La elastografía transitoria ultrasonora o *Fibro Scan*, es una técnica basada en la medida por ultrasonido de la velocidad de propagación en el hígado de una onda mecánica que permite estimar un coeficiente de elasticidad; recientemente se publicó un trabajo de su utilidad como método no invasivo para valorar fibrosis hepática<sup>45</sup> en niños, en el que se diseñó una sonda adecuada para su uso en éstos, con resultados prometedores.

## Historia natural

En los adultos, después de una HC aguda, la viremia persiste en 74 a 86% de las personas infectadas por el virus, y el intervalo entre la infección aguda y el desarrollo de cirrosis puede ser de más de 30 años, tiempo en el que la infección puede no ser evidente, ya que frecuentemente es asintomática. La lesión histológica del hígado es la de una hepatitis crónica con varios grados de fibrosis, en 20% de los casos se desarrolla cirrosis y el riesgo de hepatocarcinoma es de 1 a 4% por año.<sup>1,46</sup>

*Aclaramiento viral espontáneo.* En la población pediátrica, los reportes de aclaramiento viral espontáneo dan cifras que varían de 21 a 75%.<sup>22,47,48</sup> La experiencia en la historia natural de la HC en niños, se ha consignado en dos grupos de pacientes: los que cursaron con HC asociada a transfusiones, y los que la adquirieron por transmisión vertical madre-hijo o por otra vía. Vogt y col.,<sup>49</sup> en un seguimiento de niños que fueron sometidos a cirugía cardíaca en la etapa neonatal, mostraron que de los niños que tuvieron infección neonatal por HC, 45% fueron negativos de seis a 31 años más tarde. Casiraghi y col.,<sup>50</sup> en un pequeño grupo de pacientes con HC asociada a infección perinatal, sugieren que la infección temprana se asocia a una evolución lenta con daño hepático leve a largo plazo. Bortolotti y col.,<sup>51</sup> en una serie de 504 niños con anticuerpos anti-VHC y RNA para VHC positivos, de los que 56.2 % correspondieron a exposición perinatal, 31.3% a parenteral y 12.5% de origen desconocido, encontraron que pocos niños con HCC presentaron aclaramiento viral espontáneo (7.5%), y que los que lo hicieron frecuentemente correspondieron a genotipo 3; 1.8% de niños con viremia persistente, progresaron a cirrosis descompensada en el curso de varios años.

Yeung y col.<sup>52</sup> estudiaron el aclaramiento viral en una serie de 123 niños con infección por VHC asociada a transfusiones sanguíneas y 34 sin esta asociación, encontrando que los niños del primer grupo tenían más edad en el momento de

la infección y el seguimiento, que los del segundo grupo; una edad temprana y ALT normal fueron factores que favorecieron el aclaramiento viral; de los casos de infección neonatal, 25% demostraron aclaramiento espontáneo cerca de los 7.3 años de edad.

Tovo y col.,<sup>53</sup> en un estudio de seguimiento de seis a 153 meses, de 104 niños con HC asociada a transmisión vertical realizado en 22 centros hospitalarios europeos, reportaron que cerca de 90% cursaron con evidencia de persistencia de infección crónica, aun con pruebas de función hepática normales.

Aunque no existen guías de monitoreo a largo plazo de infección adquirida en la etapa perinatal, en la mayoría de los centros hospitalarios se monitorean los niños con pruebas de funcionamiento hepático, biometría hemática y alfa feto-proteína cada seis a 12 meses.<sup>27</sup>

*Progresión histológica del daño hepático.* La progresión del daño histológico en la HCC se ha medido mediante la determinación periódica de la ALT sérica, la cual frecuentemente persiste elevada, y por la información proporcionada con la biopsia hepática,<sup>54,55</sup> tanto en adultos como en niños. Se ha mostrado que la enfermedad empeora a mayor tiempo de duración de la infección y

se ha postulado que en los niños el curso de la enfermedad es menos agresivo que en los adultos.

Castellano y col.<sup>54</sup> reportan una serie de 148 pacientes pediátricos supervivientes de cáncer, con un seguimiento medio de 29 años, a 60 de los cuales se les realizó biopsia hepática después de 12 años del diagnóstico; 28.8% presentaron datos de fibrosis leve, 35.6% moderada, y 13.6% cirrosis. Estos resultados muestran una progresión de la enfermedad hepática comparable a la descrita en adultos. Bortolotti y col.,<sup>56</sup> además de otros autores, hacen énfasis en la importancia que tiene conocer el genotipo de HC responsable de la enfermedad, por sus implicaciones en la evolución de la enfermedad y la respuesta del virus al tratamiento antiviral.

En el cuadro 1 se resumen los principales resultados de los estudios publicados de niños y adolescentes con HCC,<sup>57-64</sup> y se muestra la progresión histológica de la enfermedad. En general, se concluye en todos los estudios que el curso de la enfermedad es menos grave en etapas tempranas de la vida, que los niveles de ALT sérica son bajos, y que la hepatitis crónica exhibe alteraciones histológicas e inmunohistoquímicas leves.

El estudio de Goodman y col.,<sup>64</sup> consignó datos del “*Peds-C trial*”, estudio americano multicéntrico diseñado para determinar la eficacia y segui-

**Cuadro 1. Daño histológico hepático en series publicadas de pacientes pediátricos con hepatitis C crónica**

Autor	Núm. pacientes	Transfusiones sanguíneas (%)	Inflamación	Fibrosis (%)	Cirrosis (%)	Esteatosis
Kage y col. <sup>57</sup>	109	84	Menor que en adultos	Leve: 97 Extensa: 3	0	48
Badizadegan y col. <sup>58</sup>	40	65	Generalmente leve	Extensa: 44	8	50
Guido y col. <sup>59</sup>	80	60	Generalmente leve	Extensa: 16	1.2	–
García-Monzón y col. <sup>60</sup>	24	62 *	Generalmente leve	Leve 0	–	–
Fujisawa y col. <sup>61</sup>	49	–	Generalmente leve	Extensa: 20	0	24
Murray y col. <sup>62</sup>	21	48	Menor que en adultos	Leve 0	–	–
Mohan y col. <sup>63</sup>	42	–	Generalmente leve	Extensa: 12	0	10
Goodman y col. <sup>64</sup>	121	7 **	Menor que en adultos	Extensa: 4.2	1.7	42

\*Transmisión perinatal

\*\*Transmisión perinatal en 78%



dad del interferón pegilado alfa y ribavirina en niños con HCC; mostró una correlación positiva de la inflamación hepática con la duración de la infección y fibrosis y de obesidad con fibrosis, que sugiere que los niños con HCC tienen riesgo de desarrollar enfermedad hepática progresiva.

*Riesgo de hepatocarcinoma.* El hepatocarcinoma asociado a HC rara vez se presenta en ausencia de cirrosis; el riesgo anual de hepatocarcinoma es de 1.4 a 3.3% en Estados Unidos de Norteamérica, Europa y Asia,<sup>6</sup> y es más frecuente en adultos con duración de la enfermedad más prolongada, disfunción hepática, citopenia, sexo masculino, genotipo 1b y consumo de alcohol, y se presenta en forma más temprana en pacientes con coinfección de VIH.<sup>65,66</sup> A pesar de que se ha sugerido que el tratamiento con interferón alfa se ha asociado con menor riesgo de hepatocarcinoma, el estudio de Bruno y col.,<sup>65</sup> muestran una frecuencia de hepatocarcinoma semejante en pacientes adultos que recibieron o no recibieron tratamiento con interferón.

## Tratamiento

*Vigilancia sin tratamiento antiviral.* La lesión histológica leve y la poca frecuencia de cirrosis en pacientes pediátricos con HCC, han planteado el adoptar una conducta expectativa sin tratamiento antiviral. Sin embargo, la edad de inicio del padecimiento, la presencia de fibrosis temprana en biopsias hepáticas, una duración más corta de la enfermedad que en adultos, y una buena respuesta a tratamiento con interferón, además del conocimiento de la historia natural de la HCC en adultos, con riesgo de cirrosis y carcinoma hepatocelular, han apoyado el manejo con medicamentos antivirales en etapas tempranas de la vida.<sup>66,67</sup>

*Actividad antiviral del interferón.* El interferón es conocido desde 1957 y representa una familia numerosa de productos: los interferones, que son proteínas naturales que estimulan el sistema inmunológico para combatir infecciones y tumores. Tienen actividad antiviral, funciones inmunorre-

guladoras sobre las células encargadas de la respuesta inmunológica, capacidad antiproliferativa *in vivo* y potencial antiinflamatorio.<sup>68</sup> La respuesta al tratamiento antiviral se basa en la detección del ARN del VHC y se evalúa con *respuesta viral sostenida* (ARN negativo por lo menos seis meses después de suspender el tratamiento), *recidiva*, con reaparición de niveles de ARN del VHC después de que fueron negativos, o *falta de respuesta* al tratamiento cuando el ARN del VHC permanece detectable durante el tratamiento.<sup>6,69</sup>

*Monoterapia con interferón alfa.* La mayor parte de los estudios publicados de monoterapia con interferón alfa, en niños y adolescentes con HCC, con dosis de 1.75 a 3 MU/m<sup>2</sup> por dosis tres veces por semana, han sido de tratamientos de seis a 12 meses, estudios no controlados, de grupos pequeños de pacientes y que han incluido frecuentemente pacientes con padecimientos asociados como hemofilia, talasemia y leucemia en remisión; en un análisis de ensayos clínicos reportados con monoterapia con interferón en niños con HCC,<sup>70</sup> se incluyeron pacientes de menos de 21 años de edad, con viremia positiva de VHC y VIH negativo, sin tratamiento previo, con duración de tratamiento de por lo menos seis meses, con valoración de respuesta con carga viral sérica, con respuesta sostenida por lo menos seis meses después de terminar el tratamiento y sin inmunosupresión. Incluyeron 19 ensayos, con 309 niños con tratamiento y 105 sin tratamiento. La respuesta al final del tratamiento fue de 54% (9-91%) y la respuesta sostenida fue de 36% (0-73%). La respuesta sostenida en niños con genotipo 1 fue de 27 *versus* 70% para otros genotipos (P =0.001), 5% de controles sin tratamiento cursaron con aclaramiento viral espontáneo. Bortolotti y col.<sup>71</sup> reportan el seguimiento a largo plazo de 43 niños con HCC tratados con interferón (por seis meses en todos los pacientes con excepción de los que tenían genotipo 1b, que recibieron tratamiento adicional por seis meses más), y concluye que, al igual que lo que se ha reportado en adultos, la respuesta al tratamiento está ligada al genotipo.

*Tratamiento combinado de interferón alfa y ribavirina*

La combinación de interferón alfa y ribavirina ha sido ampliamente utilizada en adultos,<sup>72,73</sup> y fue aprobada por la FDA en los Estados Unidos de Norteamérica para niños de más de tres años de edad.<sup>74,75</sup> La serie más grande que se ha reportado corresponde a un estudio de 70 niños que recibieron interferón alfa-2b en una dosis de 3 millones de U/m<sup>2</sup> de superficie corporal, 3 veces por semana, y ribavirina en dosis de 15 mg/kg/día por 48 semanas. El 49% tuvo una respuesta viral sostenida (definida como la ausencia de RNA viral seis meses después de terminar el tratamiento), y se concluye que los niños con genotipo 2 y 3 pueden recibir tratamiento por 24 semanas.<sup>74</sup> También se valoraron los efectos colaterales de la ribavirina, como anemia y neutropenia. Un estudio reciente determina que no existen cambios importantes en la densidad ósea en pacientes con tratamiento prolongado con ribavirina.<sup>76</sup>

*Tratamiento combinado de interferón pegilado y ribavirina*

El interferón pegilado es un interferón alfa de efecto prolongado modificado por polietilenglicol (PEG). Se administra por medio de una inyección semanal, vía subcutánea; proporciona un nivel más constante de medicamento a nivel sérico que el interferón convencional, y se ha relacionado con mejores índices sostenidos de erradicación viral. La combinación de interferón pegilado y ribavirina es actualmente el tratamiento estándar de adultos con HCC con una respuesta viral sostenida de 44 a 75% de acuerdo al genotipo.<sup>77</sup> Existe ya experiencia con interferón y ribavirina en pacientes pediátricos, y se ha logrado determinar la eficacia y seguridad de esta combinación en este grupo de edad.<sup>77-81</sup> Kowala-Piaskowska y col.<sup>78,79</sup> reportan muy buena respuesta con este tratamiento en niños infectados por el genotipo 1 de VHC. Wirth y col.<sup>80</sup> reportan la experiencia de este tratamiento combinado en 62 niños y adolescentes con HCC, que recibieron interferón pegilado alfa-2b a 1.5 µg/kg de peso corporal una vez a la semana y riba-

virina 15 mg/kg/día por 24 a 48 semanas, con respuesta viral sostenida en cerca de 50% de pacientes con genotipo 1 y en 100% con genotipo 2 ó 3, y concluye que esta terapia es prometedora para niños y adolescentes. El estudio de Schwarz y col.<sup>81</sup> evaluó la seguridad y eficacia del tratamiento interferón alfa-2a en población pediátrica, y concluyen que en este grupo de edad la monoterapia con interferón pegilado tiene mejores resultados que en adultos, y que en algunos casos puede ser necesario agregar ribavirina al tratamiento; el estudio PEDS-C americano<sup>82,83</sup> tiene como finalidad el comparar estos dos tratamientos en este grupo de edad. Por último, la experiencia de Jara y col.,<sup>84</sup> con el uso de interferón pegilado alfa-2b a 1.0 µg/kg de peso corporal una vez a la semana y ribavirina 15 mg/kg/día por 24 semanas en genotipo 2/3, y 48 semanas en genotipo 1/4, en niños y adolescentes con HCC, mostró respuesta viral sostenida en 50% de 30 pacientes, con buena tolerancia y pocos efectos adversos al tratamiento.

**Otras opciones terapéuticas**

El pronóstico de la HCC ha mejorado considerablemente con la respuesta viral sostenida que se ha obtenido en cerca de la mitad de pacientes con HCC que han recibido tratamiento con interferón pegilado y ribavirina; sin embargo, la respuesta ha sido menor en el caso de infecciones por genotipo 1, y se ha postulado que los pacientes con una respuesta virológica lenta podrían beneficiarse de un tratamiento viral más prolongado.<sup>85</sup> El estudio de Di Bisceglie y col.,<sup>86</sup> con administración de interferón pegilado por 3.5 años, en pacientes adultos con HCC y fibrosis avanzada, sin respuesta inicial a tratamiento antiviral, no redujo la progresión de la enfermedad.

El albinterferón alfa-2b es una proteína recombinante que consiste en interferón alfa-2b genéticamente unido a albúmina humana, lo que permite su administración cada dos a cuatro semanas con una eficacia comparable a la del interferón pegilado convencional.<sup>87</sup>

Las nuevas opciones de tratamiento de HCC que se encuentran actualmente en fase de desarrollo están dirigidas a inhibidores de enzimas específicas del VHC, proteasa NS3 y polimerasa NS5B, y es probable que puedan integrarse a esquemas de tratamiento que ya existen con el fin de mejorar la eficacia y tolerancia de los medicamentos de uso actual.<sup>6,88</sup>

### Recomendaciones de tratamiento

La historia natural de la HCC ha mostrado una evolución a largo plazo a cirrosis, con riesgo de hepatocarcinoma, el cual también se ha reportado en adolescentes.<sup>89</sup> En los casos que tienen su inicio en la infancia, actualmente se considera deseable el tratamiento antiviral temprano, especialmente en niños con genotipo de buena respuesta a tratamiento viral y con fibrosis extensa.<sup>69,90-92</sup>

Las recomendaciones de un grupo de trabajo internacional de HCC en población pediátrica, publicadas recientemente,<sup>91</sup> se resumen a continuación:

1. Los pacientes con ARN de VHC detectable y evidencia de inflamación activa en biopsia hepática son candidatos a recibir tratamiento antiviral.
2. El tratamiento debe ser la administración de interferón y ribavirina por 48 semanas en aquellos niños con ARN de VHC negativo por la semana 24 de tratamiento, y se debe suspender el tratamiento ante la persistencia de viremia positiva.
3. En pacientes que no han recibido tratamiento antiviral, o sin respuesta previa a tratamiento con interferón alfa, debe considerarse un tratamiento con interferón pegilado y ribavirina, en el contexto de un protocolo clínico.

4. Al administrar un tratamiento antiviral se debe seguir un monitoreo estricto de efectos adversos, especialmente hematológicos, pérdida de peso y depresión.

5. Se prefiere que los pacientes candidatos a tratamiento cuenten con una biopsia hepática previa al inicio del tratamiento.

En el consenso de HC realizado en los Estados Unidos de Norteamérica en 2002,<sup>69</sup> una respuesta viral sostenida a tratamiento antiviral es menos común en pacientes con genotipo 1, con niveles más elevados de RNA de VHC y en casos de estadios más avanzados de fibrosis hepática. Las infecciones por virus de genotipo 1 requieren terapia por 48 semanas, mientras que las de genotipo 2 y 3 pueden manejarse por un período más corto. En el genotipo 1, la falta de respuesta viral temprana se asocia a falta de respuesta viral sostenida.

### Prevención

A pesar de las dificultades asociadas con la gran variabilidad y mutaciones del VHC, en el momento actual se están desarrollando varias vacunas que podrían prevenir la infección inicial, la persistencia viral, o lograr un aclaramiento viral en paciente con HCC; la evaluación de vacunas de VHC profilácticas es muy problemática, ya que la incidencia de la HC ha disminuido, y es difícil obtener una muestra adecuada para valorar su seguridad, inmunogenicidad y eficacia.<sup>93</sup> Desde el descubrimiento del VHC a la fecha, se ha aprendido mucho acerca de este virus, pero en el momento actual, la prevención de la infección debe ser primaria, con mejor control de transfusiones sanguíneas, técnicas adecuadas y seguras de inyecciones intravenosas, y reducción del número de personas adictas a drogas inyectadas.

## Referencias

- Lauer G, Walter B. Hepatitis C virus infection. *N Engl J Med*. 2001; 345: 41-52.
- Shepard C, Finelli L, Aler M. Global epidemiology of hepatitis C virus infection. *Lancet Infect Dis*. 2005; 5: 558-67.
- Palafox ZA, Valencia MP. Hepatitis por virus C. *Bol Med Hosp Infant Mex*. 1999; 56: 520-31.
- ZeKry A, Mchutchiston JG. The hepatitis viruses. En: Schiff ER, Sorrell MF, Maddrey WC, editores. *Schiff's diseases of the liver*. Philadelphia: Lippincott Williams & Wilkins; 2007. p. 717-20.
- Goodman ZD. Viral hepatitis. En: Connor DH, Chandler FW, Schwartz DA, Manz HJ, Lack EE, editores. *Pathology of infectious diseases*. Stanford: Appleton & Lange; 1997. p. 367-8.
- Davis GL. Hepatitis C. En: Schiff ER, Sorrell MF, Maddrey WC, editores. *Schiff's diseases of the Liver*. Philadelphia: Lippincott Williams & Wilkins; 2007. p. 807-63.
- Theise ND, Bodenheimer HC, Ferrell LD. Acute and chronic hepatitis. En: Burt AD, Portmann BC, Ferrell LD, editores. *MacSween's pathology of the liver*. New York: Churchill Livingstone Elsevier; 2007. p. 428-32.
- Simmonds P, Bukh J, Combet C, Deléage G, Enomotot N, Feinston S, et al. Consensus proposals for a unified system of nomenclature of hepatitis C virus genotypes. *Hepatology*. 2005; 42: 962-73.
- Ishii T, Ohto H, Takeuchi C, Ariga H, Hirai S, Ujii N, et al. Evolution in the hypervariable region of the hepatitis C virus in two infants infected by mother-to-infant transmission. *Pediatr Int*. 2005; 47: 278-85.
- Matsubara T, Sumazaki R, Shin K, Nagai Y, Takita H. Genotyping of hepatitis C virus: Coinfections by multiple genotypes detected in children with chronic post transfusion hepatitis C. *J Pediatr Gastroenterol Nutr*. 1996; 22: 79-84.
- Lisker M, Kershenobich D, Borrás-Cuesta F. Distribución genotípica del virus de la hepatitis C en un hospital de tercer nivel de la Ciudad de México. *Rev Gastroenterol Mex*. 1995; 60 Supl 3: S70.
- Cital-Zamora JL, Navarrete-Castro R, Magaña-Muñoz KD, Martínez-Rodríguez MA, Calderón GM. Prevalence of hepatitis C virus genotypes in a Mexican population. *Arch Med Res*. 2005; 36: 607.
- Vera-de León L, Juárez-Navarrete JA, Díaz-Gómez M, Méndez-Navarro J, Chirino-Sprung RA, Dehesa-Violante M, et al. Epidemiologic and situational panorama of hepatitis C in Mexico. *Rev Gastroenterol Mex*. 2005; 70: 25-32.
- Dehesa-Violante M, Bosques-Padilla F, Kershenobich-Stainikowitz D. The Mexican Study Group of Pegasys. Prevalence of hepatitis C virus in Mexican patients. *Rev Gastroenterol Mex*. 2007; 72: 344-8.
- Rivas-Estilla AM, Cordero-Pérez P, Trujillo-Murillo KC, Ramos-Jiménez J, Chen-López C, Garza-Rodríguez ML, et al. Genotyping of hepatitis C virus (HCV) in infected patients from Northeast Mexico. *Ann Hepatol*. 2008; 7: 144-7.
- García-Montalvo BM, Galguera-Colorado PL. Distribution of hepatitis C virus genotypes, risk factors and liver disease in patients from Yucatan, Mexico. *Ann Hepatol*. 2008; 7: 345-9.
- Donahue JG, Muñoz A, Ness PM, Brown DE Jr, Yawn DH, McAllister HA Jr, et al. The declining risk of post-transfusion hepatitis C virus infection. *N Engl J Med*. 1992; 327: 369-73.
- Bortolotti F, Resti M, Giacchino R, Crivellaro C, Zancan L, Azzari C, et al. Changing epidemiologic pattern of chronic hepatitis C virus infection in Italian children. *J Pediatr*. 1998; 133: 378-81.
- Davison CM, Mieli-Cergani G, Sira J, Kelly DA. Perinatal hepatitis C virus infection: Diagnosis and management. *Arch Dis Child*. 2006; 91: 781-5.
- Mok J, Pembrey L, Tovo PA, Newell ML. When does mother to child transmission of hepatitis C virus occur? *Arch Dis Fetal Neonatal Ed*. 2005; 90: F156-60.
- Granovsky MO, Minkoff HL, Tess BH, Waters D, Hatzakis A, Devoid DE, et al. Hepatitis C virus infection in the mothers and infants cohort study. *Pediatrics*. 1998; 102: 355-9.
- Schual S, van Dyke RB, Lindsey JC. Hepatitis C prevalence in children with perinatal human immunodeficiency virus infection enrolled in a long-term follow-up protocol. *Arch Pediatr Adolesc Med*. 2004; 158: 1007-13.
- Kuman RM, Shabul S. Role of breast-feeding in transmission of hepatitis C virus to infants of HCV-infected mothers. *J Hepatol*. 1998; 29: 191-7.
- Pembrey I, Newell ML, Tovo PA, EPHN Collaborators. The management of HCV infected pregnant women and their children. European paediatric HCV network. *J Hepatol*. 2005; 43: 515-25.
- England K, Pembrey L, Tovo PA. Excluding hepatitis C virus (HCV) infection by serology in young infants of HCV-infected mothers. *Acta Paediatr*. 2005; 94: 44-50.
- Szabo G, Dolganiuc A. Hepatitis C and innate immunity: Recent advances. *Clin Liver Dis*. 2008; 12: 675-92.
- Narkewicz MR, Cabrera R, González-Peralta RP. The "C" of viral hepatitis in children. *Semin Liver Dis*. 2007; 27: 295-311.
- Vrieling H, Reesink HW, van der Burg PJ, Zaaijer HL, Cuypers HT, Lelie PN, et al. Performance of three generations of anti-hepatitis C virus enzyme linked immunosorbant assay in donors and patients. *Transfusion*. 1997; 37: 745-9.
- Gretch DR. Diagnostic test for hepatitis C. *Hepatology*. 1997; 26 Suppl 1: 43-7.

30. Esteban JI, González A, Hernández JM, Viladomiu L, Sánchez C, López-Talavera JC, et al. Evaluation of antibodies to hepatitis C virus in a study of transfusion-associated hepatitis. *N Engl J Med.* 1990; 323: 1107-12.
31. Pawlotsky JM, Bouvier-Alias M, Hezode C, Darthuy F, Remire J, Dhumeaux D. Standardization of hepatitis C virus RNA quantification. *Hepatology.* 2000; 32: 654-9.
32. Gretch DR, de la Rosa C, Carithers RL Jr, Willson RA, Williams B, Corey L. Assessment of hepatitis C viremia using molecular amplification technologies: Correlations and clinical implications. *Ann Intern Med.* 1995; 123: 321-9.
33. Vermehren J, Kau A, Gärtner BC, Göbel R, Zeuzem S, Sarrazin C. Differences between two real-time PCR-based hepatitis C virus (HCV) assays (Real Time HCV and Cobas AmpliPrep/Cobas TaqMan) and one signal amplification assay (Versant HCV RNA 3.0) for RNA detection and quantification. *J Clin Microbiol.* 2008; 46: 3880-91.
34. Scheuer PJ, Lefkowitz T. Liver biopsy interpretation. St. Louis: Elsevier Saunders; 2005. p. 145-70.
35. Giannattasio A, Spagnuolo MI, Sepe A, Valerio G, Vecchione E, Vegnente A, et al. Is HCV infection associated with liver steatosis also in children? *J Hepatol.* 2006; 45: 350-4.
36. Desmet V, Gerber M, Hoofnagle JH, Manns M, Scheuer PJ. Classification of chronic hepatitis: diagnosis, grading and staging. *Hepatology.* 1994; 19: 1513-20.
37. Knodell RG, Ishak KG, Black WC, Chen TS, Craig R, Karpowitz N, et al. Formulation and application of numerical scoring system for assessing histological activity in asymptomatic chronic hepatitis. *Hepatology.* 1981; 1: 431-5.
38. Ishak K, Baptista L, Bianchi L, Callea R, de Groote J, Gudat F, et al. Histology grading and staging of chronic hepatitis. *J Hepatol.* 1995; 22: 696-9.
39. Heller S, Valencia-Mayoral P. Treatment of viral hepatitis in children. *Arch Med Res.* 2007; 38: 702-10.
40. Bedossa P, Poynard T. An algorithm for the grading of activity in chronic hepatitis. The METAVIR Cooperative Study Group. *Hepatology.* 1996; 24: 289-93.
41. Gangadharan B, Antrobus R, Dwek RA, Zitzmann N. Novel serum biomarker candidates for liver fibrosis in hepatitis C patients. *Clin Chem.* 2007; 53: 1792-9.
42. Guéchet J. Groupe de Travail Marqueurs biologiques de fibrose hépatique. *Presse Med.* 2006; 35: 1317-26.
43. Poynard T, Halfon P, Castera L, Munteanu M, Imber-Bismut F, Ratziu V, et al. Standardization of ROC curve areas for diagnostic evaluation of liver fibrosis markers based on prevalence of fibrosis stages. *Clin Chem.* 2007; 53: 1615-22.
44. Halfon P, Bourlière M, Pénaranda G, Cacoub P. Noninvasive methods for predicting liver fibrosis in patients with chronic hepatitis C: Alternatives to liver biopsy. *Presse Med.* 2007; 36: 453-5.
45. De Lédinghen V, le Bail B, Rebouissoux L, Fournier, Foucher J. Liver stiffness measurement in children using FibroScan: Feasibility study and comparison with Fibrotest, aspartate transaminase to platelets ratio index, and liver biopsy. *J Pediatr Gastroenterol Nutr.* 2007; 45: 443-50.
46. Niederau C, Lange S, Heintger T, Erhardt A, Bushkamp M, Hürter D, et al. Prognosis of chronic hepatitis C: Results of a large, prospective cohort study. *Hepatology.* 1998; 28: 1687-95.
47. Fujisawa T, Komatsu H, Inui A, Miyagawa Y, Onoue M, Sekine I, et al. Spontaneous remission of chronic hepatitis C in children. *Eur J Pediatr.* 1997; 156: 773-6.
48. Roberts EA, King SM, Fearon M, McGee N. Hepatitis C in children after transfusion: Assessment by look-back studies. *Acta Gastroenterol Belg.* 1998; 61: 195-7.
49. Vogt M, Lang T, Frösner G, Klingler C, Sennndl AF, Zeller A, et al. Prevalence and clinical outcome of hepatitis C infection in children who underwent cardiac surgery before the implementation of blood-donor screening. *N Engl J Med.* 1991; 341: 866-70.
50. Casiraghi MA, de Paschale M, Romanò L, Biffi R, Assi A, Binelli G, et al. Long-term outcome (35 years) of hepatitis C after acquisition of infection through mini transfusions of blood given at birth. *Hepatology.* 2004; 39: 912-3.
51. Bortolotti F, Verucchi G, Camma C, Cabibbo G, Zancan L, Indolfi G, et al. Long-term course of chronic hepatitis C in children: From viral clearance to end-stage liver disease. *Gastroenterology.* 2008; 134: 1900-7.
52. Yeung LTF, To T, King SM, Roberts EA. Spontaneous clearance of childhood hepatitis C virus infection. *J Viral Hepat.* 2007; 14: 797-805.
53. Tovo PA, Pembrey LJ, Newell ML. Persistence rate and progression of vertically acquired hepatitis C infection. European paediatric hepatitis C virus infection. *J Infect Dis.* 2000; 181: 419-24.
54. Castellino S, Lensing S, Riely C, Rai SN, Davila R, Hayden RT, et al. The epidemiology of chronic hepatitis C infection in survivors of childhood cancer; an update of the St Jude Children's Research Hospital hepatitis C seropositive cohort. *Blood.* 2004; 103: 2460-6.
55. Cesaro S, Petris MG, Rossetti F, Cusinato R, Pipan C, Guido M, et al. Chronic hepatitis C virus infection after treatment for pediatric malignancy. *Blood.* 1997; 90: 1315-20.
56. Bortolotti F, Resti M, Marcellini M, Giacchino R, Verucchi G, Nebbia G, et al. Hepatitis C virus (HCV) genotypes in 373 Italian children with HCV infection: Changing distribution and correlation with clinical features and outcome. *Gut.* 2005; 54: 852-7.
57. Kage M, Fujisawa T, Shiraki K, Tanaka T, Fujisawa T, Kimura A, et al. Pathology of chronic hepatitis C in children. *Hepatology.* 1997; 26: 771-5.

58. Badizadegan K, Jonas MM, Ott MJ, Nelson SP, Pérez-Atayde AR. Histopathology of the liver in children with chronic hepatitis C viral infection. *Hepatology*. 1998; 28: 1416-23.
59. Guido M, Rugge M, Jara P, Hierro L, Giacchino R, Larraggi J, et al. Chronic hepatitis C in children: The pathological and clinical spectrum. *Gastroenterology*. 1998; 115: 1525-9.
60. García-Monzon C, Jara P, Fernández-Bermejo M, Hierro L, Frauca E, Camarena C, et al. Chronic hepatitis C in children: A clinical and immunohistochemical comparative study with adult patients. *Hepatology*. 1998; 28: 1696-701.
61. Murray KF, Finn LS, Taylor SL, Seidel KD, Lrason AM. Liver histology and alanine aminotransferase levels in children and adults with chronic hepatitis C infection. *J Pediatr Gastroenterol Nutr*. 2005; 41: 634-8.
62. Fujisawa T, Inui A, Komatsu H, Sogo T, Isozaki A, Sekine I. A comparative study on pathologic features of chronic hepatitis C and B in pediatric patients. *Pediatr Pathol Mol Med*. 2000; 19: 469-80.
63. Mohan P, Colvin C, Glymph C, Chandra RR, Kleiner DE, Patel KM, et al. Clinical spectrum and histopathologic features of chronic hepatitis C infection in children. *J Pediatr*. 2007; 150: 168-74.
64. Goodman ZD, Makhlouf HR, Liu L, Balistreri W, González-Peralta RP, Haber B, et al. Pathology of chronic hepatitis C in children: Liver biopsy findings in the Peds-C trial. *Hepatology*. 2008; 47: 836-43.
65. Bruno S, Crosignani A, Maisonneuve P, Rossi S, Silini E, Modelli MU. Hepatitis C virus genotype 1b as a major risk factor associated with hepatocellular carcinoma in patients with cirrhosis: A seventeen-year prospective cohort study. *Hepatology*. 2007; 46: 1350-6.
66. Fattovich G, Llovet JM. Risk factors for hepatocellular carcinoma in HCV-cirrhosis: What we know and what is missing. *J Hepatol*. 2006; 44: 1013-6.
67. Elisofon SA, Jonas MM. Hepatitis B and C in children: Current treatment and future strategies. *Clin Liver Dis*. 2006; 10: 133-48.
68. Ramos-Bello D, Ramos-Niembro F. Interferón: 50 años después (1957-2007). *Gac Med Mex*. 2008; 144: 55-65.
69. Seeff LB, Hoffnagle JH. The National Institutes of Health Consensus Development Conference: Management of hepatitis C 2002. *Clin Liver Dis*. 2003; 7: 261-87.
70. Jacobson KR, Murray K, Zellos A, Schwarz KB. An analysis of published trials of interferon monotherapy in children with chronic hepatitis C. *J Pediatr Gastroenterol Nutr*. 2002; 34: 52-8.
71. Bortolotti F, Iorio R, Nebbia G, Marcellini M. Interferon treatment in children with chronic hepatitis C: Long-lasting remission in responders, and risk for disease progression in non-responders. *Dig Liver Dis*. 2005; 37: 336-41.
72. Hadziyannis SJ, Sette H Jr, Morgan TR, Balan V, Diago M, Marcellin P, et al. Peginterferon-alpha 2a and ribavirin combination therapy in chronic hepatitis. *N Engl J Med*. 2004; 140: 346-55.
73. Sangik O, Afdhal N. Antiviral therapy for treatment naïve patients with hepatitis C virus. *Infect Dis Clin North Am*. 2006; 20: 99-113.
74. González-Peralta R, Haber BA, Jonas MM. Interferon alpha 2b in combination with ribavirin for the treatment of chronic hepatitis C in children. *Hepatology*. 2002; 36: 311A.
75. Wirth S, Lang T, Gehring S, Gerner P. Recombinant alpha-interferon plus ribavirin therapy in children and adolescents with chronic hepatitis C. *Hepatology*. 2002; 36: 1280-4.
76. Urganci N, Gulec S, Arapoglu M, Vural S, Nuhoq A. The effect of ribavirin on bone density in patients with chronic hepatitis C treated with interferon-ribavirin therapy. *J Pediatr Gastroenterol Nutr*. 2005; 41: 650-2.
77. Ward RP, Kugelmas M. Using pegylated interferon and ribavirin to treat patients with chronic hepatitis C. *Am Fam Physician*. 2005; 72: 655-62.
78. Kowala-Piaskowska A, Figlerowicz M, Mozer-Lisewska I, Sluzewski W. Effects of treatment with pegylated interferon and ribavirin in children with chronic hepatitis C. *Przegl Epidemiol*. 2005; 59: 491-9.
79. Kowala-Piaskowska A, Mozer-Lisewska I, Figlerowicz M, Sluzewski W. Adverse effects during the treatment with pegylated interferon and ribavirin in children with chronic hepatitis C. *Pharmacoepidemiol Drug Saf*. 2007; 16: 1095-103.
80. Wirth S, Peiper-Boustani H, Lang T. Peginterferon alpha-2b plus ribavirin treatment in children and adolescents with chronic hepatitis C. *Hepatology*. 2005; 41: 1013-8.
81. Schwarz KB, Mohan P, Narkewicz MR, Mollleston JP, Nash SR, Hu S, et al. Safety, efficacy and pharmacokinetics of peginterferon alpha 2a (40kD) in children with chronic hepatitis C. *J Pediatr Gastroenterol Nutr*. 2006; 43: 499-505.
82. Murray K, Barton B, González-Peralta R. Development of a multi-center, randomized controlled trial for children with chronic hepatitis C (PEDS-C). *J Pediatr Gastroenterol Nutr*. 2005; 41: 524.
83. Murray KF, Rodríguez JR, González-Peralta RP, Shepherd J, Barton BA, Robuck PR, et al. PEDS-C Clinical Research Network. Design of the PEDS-C trial: Pegylated interferon ± ribavirin for children with chronic hepatitis C viral infection. *Clin Trials*. 2007; 4: 661-73.
84. Jara P, Hierro L, de la Vega A, Díaz C, Camarena C, Fraude E, et al. Efficacy and safety of peginterferon-alpha 2b and ribavirin combination therapy in children with chronic hepatitis C infection. *Pediatr Infect Dis J*. 2008; 27: 142-8.

85. Pearlman BL. Extended-therapy duration for chronic hepatitis C, genotype 1: The long and the short of it. *World J Gastroenterol.* 2008; 14: 3621-7.
86. Di Bisceglie A, Shiffman ML, Everson GT, Lindsay KL, Everhart JE, Wright EC, et al. Prolonged therapy of advanced chronic hepatitis C with low-dose peginterferon. *N Eng J Med.* 2008; 359: 2429-41.
87. Zeuzem S, Yoshida EM, Benhamou Y, Pianko S, Bain VG, Shouval D, et al. Albinterferon alpha-2b dosed every two of four weeks in interferon-naïve patients with genotype 1 chronic hepatitis C. *Hepatology.* 2008; 48: 407-17.
88. Parfieniuk A, Jaroszewicz J, Flisiak R. Specifically targeted antiviral therapy for hepatitis C virus. *World J Gastroenterol.* 2007; 21: 5673-81.
89. González-Peralta RP, Langhan MR, Mohan P, Colombani PM, Alford MK, Schwarz KB. Hepatocellular carcinoma in two adolescents with chronic hepatitis C virus infection. *J Pediatr Gastroenterol Nutr.* 2003; 37: 380.
90. Chang MH, Hadzic D, Heller S, Jonas M, Kohn IJ, Negro F, et al. Acute and chronic hepatitis: Working Group Report of the Second World Congress of Pediatric Gastroenterology, Hepatology and Nutrition. *J Pediatr Gastroenterol Nutr.* 2004; 39: S584-8.
91. Murray KF, Mohan N, Heller S, González-Peralta R, Kelly D. Chronic hepatitis. *J Pediatr Gastroenterol Nutr.* 2008; 47: 1-9.
92. Strikland GT, El-Kamary SS, Klenerman P, Nicosia A. Hepatitis C vaccine: Supply and demand. *Lancet Infect Dis.* 2008; 8: 379-86.