

Quiste broncogénico, diagnóstico prenatal

Dra. Claudia Angélica Quezada-Salazar¹, Dr. Mario Navarrete-Arellano²

¹Departamento de Neonatología, Clínica de Especialidades de la Mujer; ²Cirugía Pediátrica, Área de Pediatría, Hospital Central Militar, México, D.F., México.

Resumen

Introducción. El quiste broncogénico es una estructura quística limitada por epitelio bronquial de incidencia desconocida, pocas veces diagnosticado en el período neonatal.

Caso clínico. Feto con masa quística en hemitórax izquierdo arriba de la silueta cardiaca con sospecha diagnóstica de hernia diafragmática izquierda vs enfermedad adenomatoidea quística con base a ultrasonido prenatal. Al nacimiento, recién nacido femenino de término eutrófico, con peso de 3 030 g, talla 49 cm, calificación de Apgar de 8-9 en tiempos convencionales. La radiografía antero posterior y lateral de tórax confirmaron masa mediastinal izquierda, arriba de la silueta cardiaca, la tomografía axial computada corroboró la presencia de masa quística en mediastino hacia el lado izquierdo a nivel de T4 y T5. Se sometió a toracotomía izquierda para resección de quiste de 3 x 3 cm adherido a pared antero lateral izquierda de la tráquea, no tenía comunicación con ésta. El reporte histopatológico fue de quiste broncogénico. Se egresó al sexto día de vida, sin complicaciones.

Conclusiones. El diagnóstico prenatal y la confirmación postnatal inmediata del quiste broncogénico permitió el tratamiento oportuno, lo que previene complicaciones pulmonares posteriores.

Palabras clave. Masas mediastinales; quiste broncogénico; neonatos; tomografía axial computada.

Solicitud de sobretiros: Dra. Claudia Angélica Quezada Salazar, Clínica de Especialidades de la Mujer, Departamento de Neonatología, Secretaría de la Defensa Nacional, Av. Industria Militar sin número, Col. Lomas de Sotelo, C. P. 11200, México, D.F., México.

Fecha de recepción: 20-07-04.

Fecha de aprobación: 22-04-2005.

Introducción

El quiste broncogénico es una estructura quística limitada por epitelio bronquial, la incidencia es desconocida ya que gran número de ellos son asintomáticos; muy pocos son diagnosticados en el período neonatal. El quiste broncogénico resulta de un brote anormal del intestino anterior; puede permanecer unido al árbol traqueobronquial primitivo, en cuyo caso se encuentra a lo largo de la tráquea en el mediastino o dentro del parénquima pulmonar; si el defecto se separa del sitio de origen el quiste puede migrar dentro del mediastino, el cuello, el pericardio, a nivel paravertebral, subpleural o a otras localizaciones. El quiste está delimitado por epitelio columnar ciliado similar al que recubre los bronquios. En su pared puede contener cartílago, músculo y glándulas mucosas. Su tamaño es variable y pueden encontrarse varios quistes.¹

Presentación del caso clínico

Antecedentes heredo-familiares negados. Antecedentes perinatales: madre de 21 años, gesta II, no complicado, de 38 semanas de gestación; ultrasonido prenatal realizado en la semana 33, mostró masa quística de 22 x 17 x 15 mm en hemitórax izquierdo, mediastino posterior; anecoica, redondeada, de

paredes delgadas, a la izquierda de la aorta y avascular; no se demostró burbuja gástrica intraabdominal (Fig. 1). Con estos hallazgos se estableció la sospecha diagnóstica de hernia diafragmática vs enfermedad adenomatoidea quística. El nacimiento fue mediante cesárea electiva, obteniéndose producto único vivo, del sexo femenino, a término, con llanto y respiración espontáneos, se proporcionaron maniobras de reanimación habituales, se calificó con Apgar de 8 al minuto y de 9 a los cinco minutos, peso de 3 300 g, talla 49 cm y perímetro cefálico 35 cm. Se ingresó a la Unidad de Cuidados Intensivos Neonatales para estudio y confirmación de diagnóstico prenatal. A la exploración física se encontró con frecuencia cardíaca de 140 por min, frecuencia respiratoria de 40 por min, temperatura 37.2°C, presión arterial 60/40 mmHg. Las radiografías antero posterior y lateral de tórax descartaron el diagnóstico de hernia diafragmática, pero mostraron imagen radio opaca mediastinal izquierda, redondeada, de borde bien definido, de diámetro aproximado de 3 cm, localizada arriba de la silueta cardíaca (Figs. 2 y 3). Se valoró por el Servicio de Cirugía Pediátrica y se indicó la realización de tomografía axial computada (TAC) del tórax mediante la cual se confirmó la presencia de lesión quística mediastinal izquierda (lesión hipodensa que comprimía el bronquio principal izquierdo, de con-

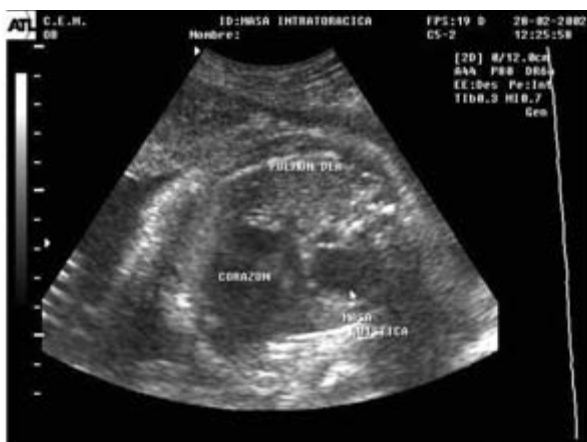

Figura 1. Imagen de ultrasonido prenatal, lesión anecoica redondeada, de 3 cm de diámetro, encima del corazón, por atrás del tejido pulmonar.

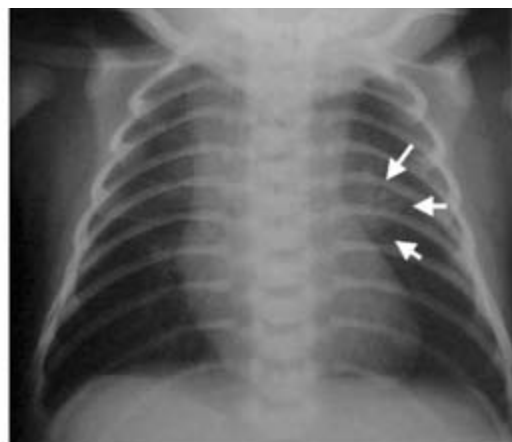


Figura 2. Radiografía antero posterior de tórax con imagen radio opaca que sobresale del mediastino del lado izquierdo, redondeada y de borde bien definido, encima de la silueta cardíaca, las flechas señalan el borde de la lesión mediastinal.

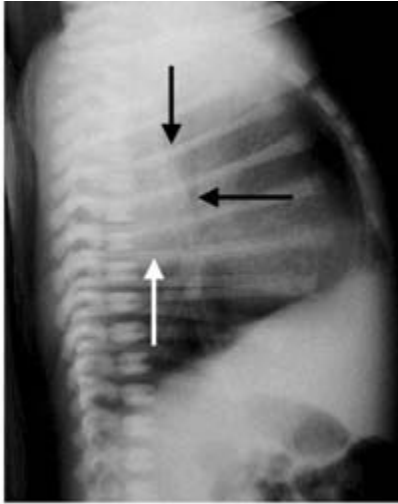


Figura 3. Radiografía lateral de tórax con imagen radio opaca redondeada, hacia mediastino posterior, las flechas señalan el contorno anterior de la lesión.

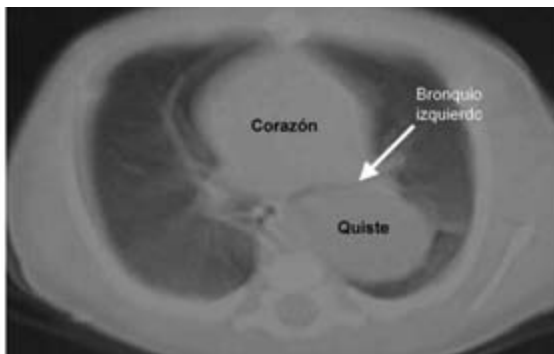


Figura 4. Imagen por tomografía axial computada de tórax que demuestra en el lado izquierdo, lesión quística por atrás del corazón en el mediastino posterior y desplaza hacia adelante el bronquio principal izquierdo, que está señalado con la flecha.

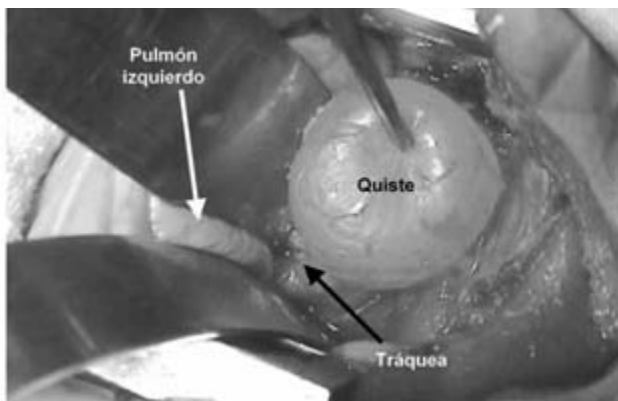

Figura 5. Vista del transoperatorio, donde se observa al quiste broncogénico ya disecado, unido a la pared traqueal, el pulmón izquierdo rechazado.

tornos bien definidos, con patrón de atenuación de 32 unidades hounsfield, que sugería contenido líquido), detrás del corazón sobre el canal paravertebral (Fig. 4). Al segundo día de vida fue intervenido quirúrgicamente mediante toracotomía posterolateral izquierda, encontrándose quiste a nivel de T4 y T5, de 3 x 3 cm de tamaño, adherido a la pared posterolateral izquierda de la tráquea (Fig. 5). Se realizó resección parcial del quiste dejando la pared adherida a la tráquea, realizándose curetaje del epitelio, el contenido del quiste era material de color blanquecino y mucoso. Se envió la pieza a estudio histopatológico. El reporte fue de quiste broncogénico (Fig. 6). El paciente evolucionó sin complicaciones y fue egresado al quinto día del postoperatorio sin complicaciones.

Discusión

Bush² estableció una nueva nomenclatura de las enfermedades congénitas pulmonares y el quiste broncogénico está englobado como malformación torácica congénita y representa de 14 a 22% de todas las malformaciones congénitas pulmonares y 10% de las masas mediastinales en niños. El paciente que estamos informando es el primer caso diagnosticado en esta unidad perinatal “Clínica de Especialidades de la Mujer” de la Secretaría de la Defensa Nacional desde su apertura en diciembre de 1999, donde anualmente se atienden 4 652 nacimientos en

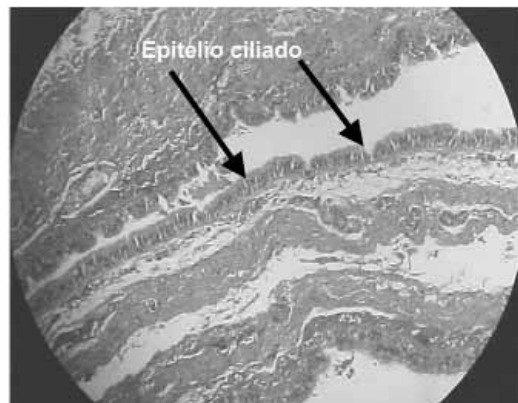


Figura 6. Microfotografía 20x de la estructura del quiste broncogénico, donde destaca el revestimiento con epitelio ciliado de la pared del quiste.

promedio.

En una serie de 24 pacientes con masas pulmonares, publicada en un centro hospitalario en Israel encontraron un solo caso de quiste broncogénico.³

La sospecha diagnóstica prenatal del presente caso se basó en un estudio ultrasonográfico, lo cual motivó el abordaje temprano del paciente y el diagnóstico postnatal inmediato. El diagnóstico prenatal de masas pulmonares se ha incrementado en los últimos años, gracias al ultrasonido fetal de alta resolución y, a que el médico obstetra lo indica frecuentemente en la madre embarazada.⁴

El paciente de este informe, posterior a su nacimiento, se encontraba asintomático, como se refiere en la literatura, y la lesión mediastinal fue observada en las radiografías de tórax y confirmada con la TAC de tórax.

En trabajos publicados se ha encontrado escasa correlación diagnóstica entre la radiografía de tórax postnatal y el estudio ultrasonográfico prenatal. Blau y col.³ reportan que de 14 casos con ultrasonidos prenatales positivos a lesiones pulmonares, la radiografía de tórax al nacimiento fue negativa en 10 y positiva en cuatro; sin embargo, al realizar la TAC, se demostró lesión pulmonar en nueve de los 10 casos negativos y se confirmó la lesión en los cuatro casos positivos a la radiografía simple. El recurso diagnós-

tico de la TAC presenta alta sensibilidad, lo que permite establecer el diagnóstico y excluir otras lesiones pulmonares. Una radiografía de tórax normal al nacimiento no descarta lesiones pulmonares que se hayan sospechado ultrasonográficamente *in utero*. Es importante hacer notar que aunque el diagnóstico del presente caso se sospechó de forma prenatal, lo que permitió el abordaje y la resolución tempranos, esto no siempre ocurre así y es obligatorio descartar las patologías congénitas del árbol traqueobronquial cuando el paciente pediátrico presenta síntomas respiratorios crónicos como son: tos, sibilancias, estridor, dificultad respiratoria e infecciones recurrentes, o neumonía.⁵

El diagnóstico diferencial de las masas mediastinales en el recién nacido incluye, de las masas sólidas: bocio, teratomas, neoplasias tímicas, tumores germinales, tumores neurogénicos y secuestro pulmonar, y de las masas quísticas: hernia diafragmática, quiste broncogénico, linfangiomas, hemangiomas, quiste pericárdico, duplicación esofágica, quiste entérico y meningocele anterior (Cuadro 1). En el presente caso se descartó hernia diafragmática por la ausencia de dificultad respiratoria y de peristaltismo en el hemitórax afectado y radiológicamente no se demostraron asas intestinales en la cavidad pleural. Así mismo, se descartó enfermedad adenomatoidea quística ya que radiológicamente no se demostraron

Cuadro 1. Masas mediastinales congénitas según localización

| | Sólidas | Quísticas |
|----------------------|---|--|
| Mediastino anterior | Bocio congénito intratorácico Teratoma Neoplasias del timo Tumor de células germinales | Hernia diafragmática Quiste broncogénico Linfangioma Hemangioma |
| Mediastino medio | Timo | Quiste pericardial Quiste broncogénico Quiste pericardial |
| Mediastino posterior | Tumor neurogénico Secuestro pulmonar Timo | Hernia diafragmática Meningocele anterior Duplicación esofágica Quiste entérico |

quistes múltiples de localización lobar o segmentaria y tampoco se observó sobredistensión de algún lóbulo pulmonar que pudiera estar en relación con enfisema lobar congénito.

La resección quirúrgica está indicada para evitar complicaciones pulmonares futuras como son infección recurrente, compresión de estructuras adyacentes y transformación maligna.⁶ Se ha reportado en la literatura la escisión toracoscópica del quiste broncogénico aparentemente con buenos resultados.⁷

El diagnóstico definitivo de la masa quística se establece mediante el estudio histopatológico al

demostrarse que la pared del quiste esta revestida por epitelio bronquial.^{1,3} La pared también puede contener cartílago, músculo liso, glándulas bronquiales y tejido nervioso. El contenido del quiste varía de un líquido claro hasta de material mucoso.⁵

En conclusión, el diagnóstico prenatal de las malformaciones pulmonares congénitas permite corroborar el diagnóstico postnatal tempranamente, lo que ayuda a tomar acciones terapéuticas oportunas para prevenir complicaciones posteriores. El tratamiento quirúrgico temprano evita posibles complicaciones pulmonares futuras.

BRONCHOGENIC CYST, PRENATAL DIAGNOSIS

Introduction. The bronchogenic cyst is a cystic structure limited by bronchial epithelium the incidence is unknown and it is not very often diagnosed in the neonatal period.

Case report. Fetus with cystic mass in the left hemithorax above the cardiac silhouette with suspicion of the left diaphragmatic hernia vs cystic adenomatoid disease based on prenatal ultrasound. At birth female eutrophic term newborn with birth weight of 3 030 g, length 49 cm, Apgar 8-9. The AP and lateral chest x ray confirmed a left mediastinal mass, above the cardiac silhouette, a CT scan confirmed the presence of a cystic mass in the left mediastinum at the level of T4 and T5. A left thoracotomy was performed to remove the 3 by 3 cm cyst adhered the left anterolateral wall of the trachea. There was no communication with it. The histopathologic report was positive for a bronchogenic cyst. The patient was discharged on day 6 with no complications.

Conclusions. The prenatal diagnosis and the immediate postnatal confirmation of the bronchogenic cyst allowed for a prompt treatment, preventing further complications.

Key words. Mediastinal mass; bronchogenic cyst; newborn; computed tomography.

Referencias

1. Habbins JC. Bronchogenic cyst. En: Romero R. Prenatal diagnosis of congenital anomalies. New York: Appleton and Lange; 1988. p. 205-7.
2. Bush A. Congenital lung disease. A plea for clear thinking and clear nomenclature. *Pediatr Pulmonol.* 2001; 32: 328-37.
3. Blau H, Barak A, Karmazyn B, Mussaffi H, Ari JB, Schoesfeld T, et al. Postnatal management of resolving fetal lung lesions. *Pediatrics.* 2002; 109: 105-8.
4. Adzick NS, Harrison MR, Crombleholme TM, Flake AW, Howell LJ. Fetal lung lesions: management and outcome. *Am J Obstet Gynecol.* 1998; 179: 884-9.
5. Salcedo M, Alva LF, Sotelo R, Peña ES, Lule MS, Falcón V. Quiste broncogénico: Reporte de dos casos y revisión de la literatura. *Rev Inst Nal Enf Resp Mex.* 2004; 17: 35-41.
6. Ramenofsky ML, Leape LL, McCauley RGK. Bronchogenic cyst. *J Pediatr Surg.* 1979; 14: 219-24.
7. Kumar A, Aggarwal S, Halder S, Kumar S, Khilnani GC. Thoracoscopic excision of mediastinal bronchogenic cyst: A case report and review of literature. *Indian J Chest Dis Allied Sci.* 2003; 45: 199-201.