

CASO CLÍNICO

Linfadenitis histiocítica necrosante (enfermedad de Kikuchi-Fujimoto)

Dra. Vanessa Carolina Pallares-Trujillo¹, Dra. Lorena Hernández-Delgado², Dr. Isaías Estrada-Moscoso³, Dr. Gerardo Flores-Nava⁴, Dr. Antonio Lavallo-Villalobos⁵

¹Servicio de Pediatría Médica, ²Departamento de Infectología Pediátrica, ³Departamento de Anatomía Patológica, ⁴División de Pediatría Clínica, ⁵Subdirección de Pediatría, Hospital General Dr. Manuel Gea González, Secretaría de Salud, México, D. F., México.

Resumen

Introducción. La enfermedad de Kikuchi-Fujimoto es una linfadenitis histiocítica necrosante poco frecuente, sobre todo en la edad pediátrica.

Caso clínico. Niña de 9 años de edad con historia de fiebre, adenomegalias y pérdida de peso que requirió biopsia de ganglios, reportándose una linfadenitis necrosante (enfermedad de Kikuchi-Fujimoto); respondió a antiinflamatorios, pero presentó una recaída 5 años después.

Conclusión. Debe sospecharse enfermedad de Kikuchi-Fujimoto en todo paciente con fiebre, adenomegalias, pérdida de peso y mal estado general, sobre todo cuando se ha descartado etiología infecciosa y un proceso oncológico. El diagnóstico definitivo es por medio de biopsia de alguno de los ganglios afectados.

Palabras clave. Enfermedad de Kikuchi-Fujimoto; linfadenopatía; biopsia ganglionar.

Solicitud de sobretiros: Dra. Lorena Hernández Delgado, Departamento de Infectología Pediátrica, Hospital General Dr. Manuel Gea González, Calzada de Tlalpan 4800, 2° piso, Colonia Toriello Guerra, Deleg. Tlalpan, C.P. 14000, México, D. F., México.

Fecha de recepción: 20-10-2003.

Fecha de aprobación: 08-12-2004.

Introducción

La enfermedad de Kikuchi-Fujimoto (EKF) es una linfadenitis histiocítica necrosante autolimitada de curso benigno, que en el ámbito histológico se confunde de manera frecuente con linfoma maligno; esta patología fue descrita desde 1972, su etiología aún no se identifica y es poco frecuente en la población pediátrica.^{1,2}

El objetivo de este trabajo es el de reportar un caso de EKF recurrente en una paciente pediátrica.

Presentación del caso clínico

Femenino de nueve años de edad sin antecedentes de importancia, Combe negativo. Acude con historia de pérdida de peso de 9 kg en un mes, adenomegalias cervicales dolorosas, no supuradas, fiebre de hasta 39° C de predominio nocturno, acompañada de diaforesis y controlada con paracetamol.

Exploración física inicial con peso de 24.5 kg, estatura de 1.29 m, fiebre de 39.5° C, frecuencia cardíaca 102 por min, frecuencia respiratoria 40 por min, tensión arterial 110/70 mm Hg, nódulos linfáticos en cadena yugular derecha de 1 a 2 cm de diámetro, en hemicuello izquierdo, región axilar y hueco supraclavicular bilateral de 0.5 a 2.5 cm, todos de consistencia dura, lisos, móviles y dolorosos.

Se hospitalizó para su estudio; en hemograma se encontró leucopenia con $2\,525 \times \text{mm}^3$, neutropenia de $1\,300 \times \text{mm}^3$, anemia normocítica normocrómica con hemoglobina de 11 g/dL y hematocrito de 33%. Los siguientes estudios complementarios resultaron negativos; prueba de Paul Bunnell, serología para citomegalovirus, búsqueda de bacilo ácido alcohol resistente en expectoración, Coombs, tuberculina, cultivo de secreción nasofaríngea y hemocultivo para bacterias y hongos, aspirado de médula ósea y gammagrama óseo. Se inició manejo con antimicrobiano y antiinflamatorio no esteroideo, considerando el diagnóstico de linfadenitis bacteriana; sin embargo, no hubo mejoría por lo que se tuvo la necesidad de llegar a toma de biopsia de algunos de los ganglios linfáticos. El

reporte histopatológico no fue concluyente pero había datos sugestivos de linfoma de Hodgkin. Fue valorado por el departamento de oncología quien descartó dicho diagnóstico. Otro diagnóstico diferencial fue el de enfermedad por arañazo de gato, por lo que se revaloró el estudio histopatológico llegando al diagnóstico de linfadenitis histiocítica necrosante (Fig. 1), que aunado a la clínica de la paciente hicieron el diagnóstico definitivo de EKF. Se suspendieron los antibióticos y se continuó con el antiinflamatorio, evolucionó con mejoría progresiva, se egresó a los 12 días de hospitalización sin adenomegalias y se realizó un seguimiento en la consulta ambulatoria de pediatría, el manejo fue sólo con observación y sin medicamentos. Después de dos años de mantenerse asintomática se dio de alta.

Cinco años después se presenta nuevamente al hospital con pérdida ponderal de 4 kg, fiebre de hasta 39° C, hiporexia, náusea, vómito e incremento en la intensidad del dolor de las adenomegalias del cuello. Se hospitalizó nuevamente para toma de nueva biopsia de uno de los ganglios afectados ya que las recaídas en EKF son poco frecuentes, el estudio histopatológico reveló nuevamente linfadenitis histiocítica necrosante (Figs. 2 y 3), se manejó con antiinflamatorio, dándose de alta a los siete días por mejoría y sin complicaciones. Continúa seguimiento en la consulta ambulatoria, asintomática hasta la fecha.

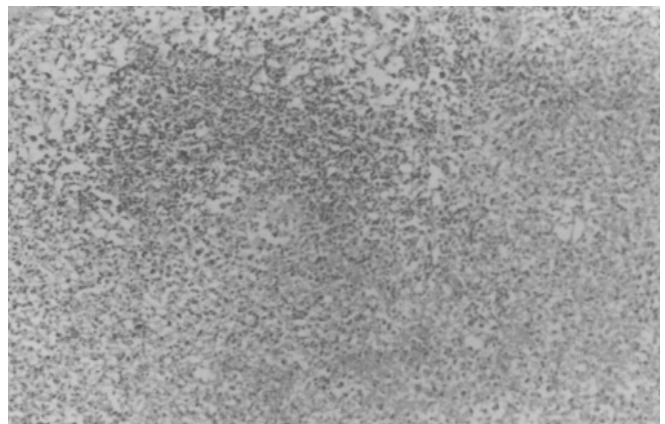


Figura 1. Corte histológico de un ganglio linfático, se observa un centro germinal reactivo y alrededor áreas de necrosis (HE 20x).

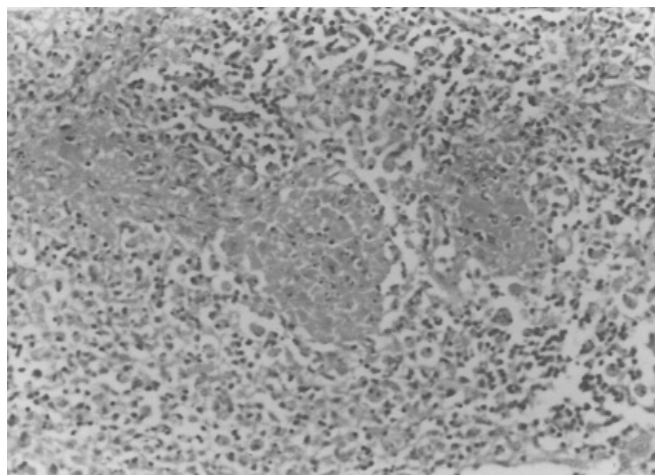


Figura 2. Se observan restos de células (cariorexis), depósito de fibrina y agregados de células mononucleares (HE 20x).

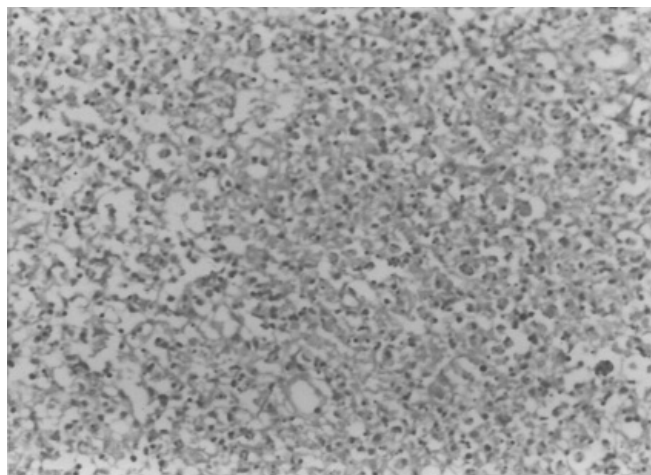


Figura 3. Se observan restos celulares sin neutrófilos, es una característica histopatológica en la enfermedad de Kikuchi (HE 20X).

Discusión

Las características clínicas, evolución y el estudio histopatológico de esta paciente se integran dentro del cuadro clásico de EKF;^{3,4} sin embargo, debido a que esta patología es poco frecuente en la infancia, el diagnóstico fue considerado hasta la presencia del reporte histopatológico. La edad de presentación más frecuente es en la adolescencia, la paciente de este informe tenía nueve años de edad cuando presentó su primer cuadro y es importante recalcar que son escasos los reportes en la literatura que se presentan a tan corta edad, y más aún con recaídas.^{5,6}

La linfadenopatía es una patología común a la que se enfrenta cualquier médico durante su práctica diaria, existiendo gran cantidad de diagnósticos diferenciales. De primera intención se debe determinar si se trata de una enfermedad benigna o de una patología maligna.

Existen algunos factores que ayudan a la orientación diagnóstica, entre ellos se encuentran; nodulación única o múltiple, localización, tamaño, dolor, fijación a planos superficiales o profundos, tiempo de evolución, edad del paciente, fiebre y pérdida ponderal. En exámenes de laboratorio la presencia de leucopenia se ha observado hasta en 50% en EKF.

Este padecimiento fue descrito inicialmente en 1972 en Japón,⁷ durante los siguientes años se reportaron varios casos en el ámbito mundial, en adultos y en diferentes etnias y áreas geográficas. La incidencia real del padecimiento aún es desconocida, predomina en el sexo femenino (más de 80%) con relación de 2.7:1. Existen reportes de casos desde los 11 hasta los 80 años de edad, con una media de 30 años. La principal manifestación clínica es la presencia de adenomegalias, localizadas en 70 a 98% de los casos a nivel cervical, como fue el caso de nuestra paciente, y en menor proporción en región axilar, tórax, abdomen y pelvis. Los nódulos se describen como dolorosos y firmes. La sintomatología asociada comprende: fiebre, pérdida de peso, eritema, náusea, vómito y diaforesis nocturna.⁸

En los exámenes de laboratorio se reporta leucopenia en 50% de los casos con disminución de la relación CD4+/CD8+, linfocitosis con linfocitos atípicos, sedimentación globular acelerada, en 71% de los casos las transaminasas y la deshidrogenasa láctica se han reportado incrementadas.⁹

Los diagnósticos diferenciales en el ámbito histológico comprenden linfadenitis por tuberculosis, linfadenitis secundaria a lupus, linfoma no Hodgkin, otro tipo de linfadenitis reactivas y metástasis tumorales.

rales.^{10,11}

La patogenia de la enfermedad aún es desconocida, diversos estudios serológicos, cultivos y pruebas especiales no han demostrado una etiología infecciosa bacteriana; sin embargo, en otros casos hay pruebas de serología e histopatología que apoyan la posibilidad de un proceso viral por Epstein-Barr, parainfluenza, herpes virus 6 y parvovirus B19, pero han sido poco concluyentes.^{12,13} En algunos casos ha habido asociación con enfermedades inmunológicas como el lupus eritematoso sistémico,¹⁴ o problemas hematológicos del tipo de histiocitosis o enfermedad hematofagocítica.¹⁵

Estudios inmunológicos y hematológicos han mostrado niveles séricos elevados de linfocinas del

tipo del interferón gamma e interleucina-6.¹⁶

No hay una terapéutica específica para EKF, el tratamiento es sintomático con antiinflamatorios no esteroideos. La resolución espontánea en un lapso de uno a cuatro meses es lo habitual. Las complicaciones más frecuentes son: síndrome nefrótico, falla renal, miocarditis y afección sistémica.¹⁷ Son poco frecuentes los casos con recurrencia o recaídas del padecimiento con muestras histopatológicas compatibles después de cuatro a siete años, de ahí lo relevante de reportar el presente caso.

En conclusión, en todo paciente pediátrico con adenopatías, fiebre y ataque al estado general que no responde a los tratamientos habituales debe tomarse biopsia ganglionar para descartar EKF.

HISTIOCYTIC NECROTIZING LYMPHADENITIS (KIKUCHI-FUJIMOTO'S DISEASE)

Introduction. Kikuchi-Fujimoto's disease is a histiocytic necrotizing lymphadenitis, not frequent in children.

Case report. Nine year-old girl with history of fever, adenomegaly and loss of weight that required a lymph node biopsy which was interpreted as necrotizing lymphadenitis (Kikuchi-Fujimoto's disease), she responded to anti inflammatory medication but presented a relapse 5 years later.

Conclusion. Kikuchi-Fujimoto's disease should be suspected in the patients with fever, lymphadenitis, and weight loss after infectious and malignant etiologies have been ruled out. The definitive diagnosis is skin biopsy.

Key words. Kikuchi-Fujimoto's disease; lymphadenitis; lymph node biopsy.

Referencias

1. Habermann TM, Steensma DP. Lymphadenopathy. Mayo Clin Proc. 2000; 75: 723-32.
2. Smith HL. Necrotizing lymphadenitis (Kikuchi-Fujimoto's disease). Pediatrics. 1993; 91: 152-5.
3. Norris AH, Krasinskas AM, Salhany KE, Gluckman SJ. Kikuchi-Fujimoto disease: a benign cause of fever and lymphadenopathy. Am J Med. 1996; 101: 401-5.
4. Yoo JH, Choi JH, Kim YR, Shin WS, Kang MW. Kikuchi-Fuji-

moto disease: benign cause of fever and lymphadenopathy. Am J Med. 1997; 103: 332-4.

5. Murga SML, Vegas E, Blanco-González JE, González A, Martínez P, Calero MA. Kikuchi-Fujimoto's disease with multisystemic involvement and adverse reaction to drugs. Pediatrics. 1999; 104: e24.
6. Bloom BJ, Zukerberg LR. Case 14-1999: a nine year old girl with fever and cervical lymphadenopathy. N Engl J Med.

1999; 340: 1491-7.

7. Turner RR, Martin J, Dorfman RF. Necrotizing lymphadenitis: a study of 30 cases. *Am J Surg Pathol.* 1983; 7: 115-23.

8. Tsang WY, Chan JK, Ng CS. Kikuchi's lymphadenitis: a morphologic analysis of 75 cases with especial reference to unusual features. *Am J Surg Pathol.* 1994; 18: 219-31.

9. Kuo TT. Kikuchi's disease (histiocytic necrotizing lymphadenitis): a clinicopathologic study of 79 cases with analysis of histologic subtypes, immunohistology, and DNA ploidy. *Am J Surg Pathol.* 1995; 19: 798-809.

10. Dorfman RF, Berry GJ. Kikuchi's histiocytic necrotizing lymphadenitis: an analysis of 108 cases with emphasis on differential diagnosis. *Semin Diagn Pathol.* 1988; 5: 329-45.

11. Jayaraj SM, Lloyd J, Frosh AC, Patel KS. Kikuchi-Fujimoto's syndrome masquerading as tuberculosis. *J Laryngol Otol.* 1999; 113: 82-4.

12. Sumiyoshi Y, Kikuchi M, Ohshima K, Yoneda S, Kobari S, Takeshita M, et al. Human herpesvirus-6 genomes in histiocytic necrotizing lymphadenitis (Kikuchi's disease) and other forms of lymphadenitis. *Am J Clin Pathol.* 1993; 99: 609-14.

13. Yufu Y, Matsumoto M, Miyamura T, Nishimura J, Nawata W, Ohshima K. Parvovirus B19-associated haemophagocytic disease with lymphadenopathy resembling histiocytic necrotizing lymphadenitis (Kikuchi's disease). *Br J Haematol.* 1997; 96: 868-71.

14. Martínez VC, Hughes G, Bordon J, Alonso AJ, Anibarro GA, Redondo ME, et al. Histiocytic necrotizing lymphadenitis, Kikuchi-Fujimoto's disease, associated with systemic lupus erythematosus. *QJM.* 1997; 90: 531-3.

15. Mahadeva U, Allport T, Bain B, Chan WK. Haemophagocytic syndrome and histiocytic necrotizing lymphadenitis (Kikuchi's disease). *J Clin Pathol.* 2000; 53: 636-8.

16. Kubota M, Tsukamoto R, Kurokawa K, Imai T, Furusho K. Elevated serum interferon gamma and interleukin-6 in patients with necrotizing lymphadenitis (Kikuchi's disease). *Br J Haematol.* 1996; 95: 613-5.

17. Madaio MP, McCluskey RT. Case 33-1998: a 29 year old woman with necrotizing lymphadenitis, the nephritic syndrome, and acute renal failure. *N Engl J Med.* 1998; 339: 1308-17.