

## Síndrome de Stevens-Johnson. Informe de 7 casos

Dr. Norberto Sotelo-Cruz<sup>1</sup>, Dr. Jaime G. Hurtado-Valenzuela<sup>2</sup>, Dra. Adela Rascón-Alcantar<sup>3</sup>

---

<sup>1</sup>Servicio de Medicina Interna, <sup>2</sup>Coordinador de Especialidades, <sup>3</sup>Servicio de Patología, Hospital Infantil del Estado de Sonora, Hermosillo, Sonora, México.

### Resumen

**Introducción.** Objetivo: dar a conocer la evolución seguida por siete pacientes en edad pediátrica con síndrome de Stevens-Johnson (SSJ) tratados en el Hospital Infantil del Estado de Sonora.

**Material y métodos.** Estudio retrospectivo de 7 niños que incluyó las siguientes variables: edad, sexo, lugar de origen, estación del año, antecedentes de infección, fármacos recibidos, diagnósticos considerados al ingreso, signos y síntomas, estudios de laboratorio y gabinete, estudios histológicos, tratamiento y evolución.

**Resultados.** Se estudiaron 5 pacientes masculinos, 2 femeninos, 4 pacientes fueron menores de 5 años y 3 adolescentes; todos habían recibido medicación relacionada con SSJ, predominando los casos en verano, en cinco se consideró este padecimiento como primer diagnóstico; todos presentaron fiebre de más de 5 días de evolución, secreción conjuntival, eritema en piel, lesiones periorificiales, bulas y flictenas, zonas denudadas; en 2 fueron más graves, como se describen en la necrólisis tóxica epidérmica (NTE). En hallazgos de laboratorio, en 3 hubo trombocitopenia; en biopsia de piel los hallazgos histológicos fueron compatibles con el SSJ en 3 casos. Tratamiento: en tres casos se utilizaron esteroides y transfusiones; un paciente con cuadro de NTE falleció.

**Conclusiones.** El SSJ presenta un cuadro clínico de diferente expresividad en cuanto a gravedad, no existe un tratamiento específico; en los cuidados generales se incluye aislamiento, hidratación similar a los casos de quemaduras, cuidados de la piel, antimicrobianos. Las nuevas propuestas de tratamiento tienen experiencia limitada pero deben ser considerados dentro de los procedimientos terapéuticos del padecimiento.

**Palabras clave.** Síndrome de Stevens-Johnson; eritema multiforme; necrólisis tóxica epidérmica.

---

Solicitud de sobretiros: Dr. Norberto Sotelo Cruz, Jefe del Servicio de Medicina Interna, Hospital Infantil del Estado de Sonora, Reforma No. 355 Norte, Col. Ley 57, C. P. 83100, Hermosillo, Sonora, México.

Fecha de recepción: 07-12-2004.

Fecha de aprobación: 07-01-2005.

## Introducción

El síndrome de Steven-Johnson (SSJ) se presenta anualmente con una incidencia de 4.3 a 10 casos por millón de habitantes, 20% se trata de niños y adolescentes, es condicionado por un proceso inflamatorio agudo consecutivo a la acción de complejos inmunes mediados por hipersensibilidad y resulta ser la forma clínica más notable del eritema multiforme conocido también como eritema multiforme mayor; el SSJ típico incluye lesiones en piel y membranas mucosas, pudiendo involucrar conjuntiva ocular, mucosa nasal, vaginal, uretral y área perianal, en las manifestaciones más graves se afecta tracto respiratorio, con lesión del epitelio traqueobronquial y menos frecuentemente del epitelio intersticial; la variante conocida como necrólisis tóxica epidérmica (NTE), que es expresión más severa del mismo SSJ y constituye la forma más grave, con evolución a zonas de necrosis tanto en piel como en epitelio respiratorio, y se le asocia con mortalidad hasta de 30%.<sup>1</sup>

El SSJ es idiopático en 25.5% de los casos pero puede ser desencadenado por infecciones tales como *Mycoplasma pneumoniae*, virus (Coxsackie, Influenza, Epstein-Barr, VIH, Herpes simples), bacterias (estreptococo beta hemolítico, grupo A), *Mycobacterias* y difteria, *Rickettsia*; varias drogas (sulfas, ampicilina, penicilina, amoxicilina, cefalosporina, eritromicina, griseofulvina, cloramfenicol, antituberculosos, ciprofloxacina, difenilhidantoína, fenobarbital, carbamacepina, ácido valproico, alopurinol, naproxen, ibuprofen, oxicanes (AINES), también algunas vacunas, (anti-varicela, anti-sarampión y rubéola, anti-hepatitis B), y neoplasias (carcinomas, linfomas).<sup>1,9</sup> Actualmente existen recomendaciones terapéuticas que varían de acuerdo a la gravedad, incluidos la administración de líquidos, similar al paciente con quemaduras, cuidados intensivos, nutrición enteral, corticoides, gammaglobulinas y tratamiento tópico.

En este trabajo se describe la evolución seguida por siete pacientes con SSJ.

## Material y métodos

Se identificaron en archivo clínico los expedientes de pacientes con SSJ, en el periodo de enero de 1978 a junio 2004, las variables consideradas fueron: edad, sexo, lugar de procedencia estación del año, antecedentes de infección previa, medicamentos administrados previos a su admisión, diagnóstico de ingreso, signos y síntomas, exámenes de laboratorio, gabinete, patología, tratamiento y evolución.

## Resultados

Se estudiaron cinco pacientes del sexo masculino y dos del femenino; cuatro pacientes con edades entre un año 10 meses y cinco años, y tres pacientes entre 12 y 16 años.

Los medicamentos recibidos previos a su ingreso fueron: aspirina, cefalosporina, penicilina en tres niños y difenilhidantoína, alprazolam, paracetamol, naproxen e ibuprofeno en cuatro casos, la estación del año en que se presentaron fue: verano, cuatro pacientes; primavera, uno; otoño-invierno, dos; en cuanto a los diagnósticos de admisión, en cinco se consideró SSJ, de éstos, en dos la posibilidad de síndrome de Reiter, y en uno, enfermedad de Kawasaki, en otro más considerando también enfermedad de Kawasaki, exantema viral y exantema polimorfo (Cuadro 1).

De los signos y síntomas predominó: fiebre, secreción conjuntival lesiones orificiales, eritema en cara, tronco y extremidades y lesiones ampulares denudadas (Figs. 1-3).

De los estudios de laboratorio y gabinete, los hallazgos más importantes fueron: dos pacientes con hemoglobina menor de 10 mg/dL; dos con leucocitosis superior a 13 000/mm<sup>3</sup>; tres pacientes con trombocitopenia (plaquetas menores a 50 000/mm<sup>3</sup>); un caso con antiestreptolisina O mayor de 333 UI; dos pacientes con desequilibrio hidroelectrolítico y ácido-base, hipoglucemia y elevación de amonio mayor de 50 mg/dL; un paciente con cultivo faríngeo positivo a estreptococo beta hemolítico; la

Cuadro 1. Diagnósticos y medicamentos previos al ingreso (n =7)

Caso	Edad	Género	Estación del año	Diagnóstico	Medicación recibida
1	5 años	M	Verano 1978	SSJ	Aspirina, acetaminofén, cefalosporina
2	3 años	M	Verano 1998	SSJ/S. Reiter	Penicilina, aspirina, acetaminofén
3	12 años	M	Otoño 2000	E. Kawasaki Estomatitis herpética	Penicilina procaínica
4	16 años	F	Primavera 2001	SSJ	Difenilhidantoína, alprazolam
5	12 años	M	Verano 2003	E. Kawasaki vs SSJ	Difenilhidantoína, acetaminofén
6*	1 a 10/12	M	Verano 2003	Exantema viral, eritema polimorfo menor	Naproxen, ibuprofeno
7	2 a 7/12	F	Invierno 2004	SSJ	Naproxen, ibuprofeno

\*Durante su hospitalización se consideran diagnósticos de: síndrome de Reye, Ricketsiosis, infección grave por estreptococo, enfermedad de Kawasaki y necrólisis tóxica epidérmica.  
SSJ: síndrome de Stevens-Johnson.

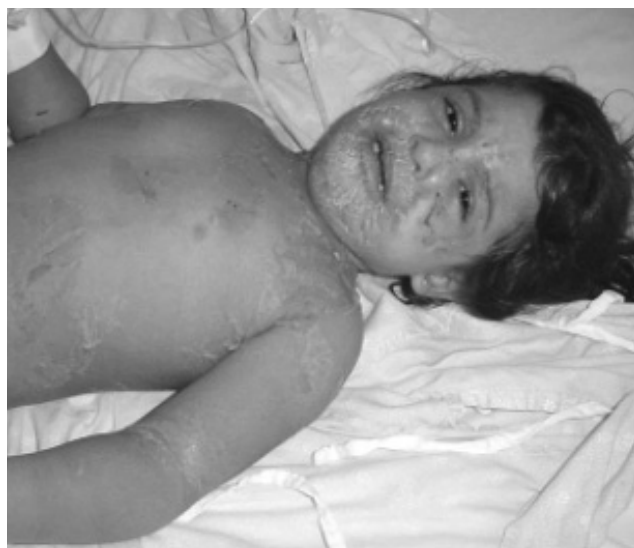

Figura 1. Se muestran lesiones dérmicas en fases iniciales, máculas en “tiro al blanco”, eritema en cara, tronco, extremidades, áreas con esfascelo de piel en un preescolar femenino.

radiografía de tórax se encontró alterada con evidencias de bronconeumonía en dos casos; la biopsia de piel en tres pacientes mostraron: células basales con degeneración hidrópica, y en la dermis los vasos sanguíneos rodeados de infiltrado linfocitario, necrólisis epidérmica; en un paciente que falleció se encontraron alteraciones en vías respiratorias, laringe, bronquiolos, hipertrofia de glándulas submucosas, con infiltrado linfocitario, necrosis epitelial, y en bronquiolos infiltrado linfocitario y necrosis epitelial (Figs. 3-5).

El tratamiento instituido consistió en: aislamiento, administración de soluciones parenterales mixtas, aplicación de glicerina en piel, antibióticos oftálmicos, antibióticos intravenosos (penicilina, dicloxacilina, amikacina, fosfomicina); excepto en aquellos que tuvieron el antecedente de uso de penicilina procaínica previa a su ingreso. El aseo

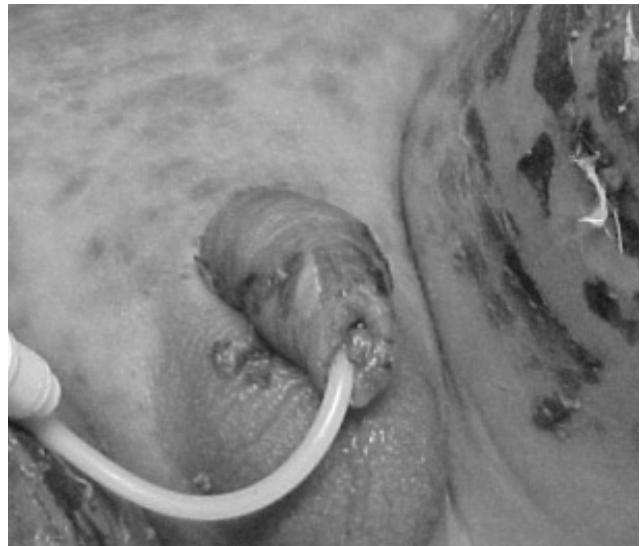
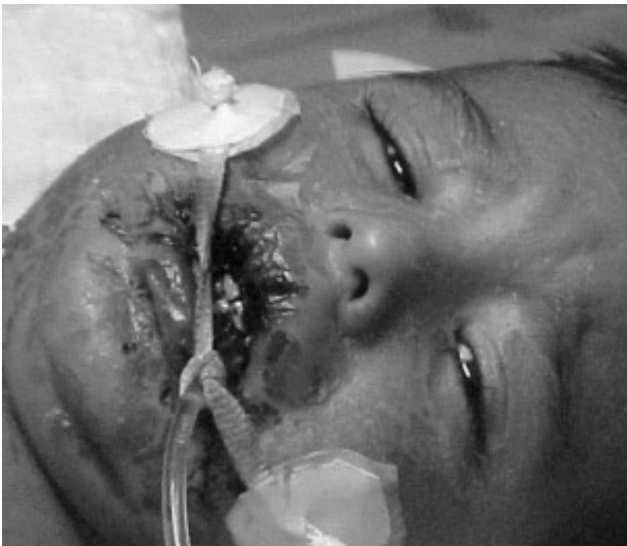
Figura 2 y 3. Se muestran lesiones en cara, labios y área perigenital en fase resolutive en un preescolar masculino.

bucal se realizó con hexadine-bicarbonato, dieta líquida, en tres casos se utilizaron esteroides (hidrocortisona, prednisona y dexametasona), albúmina, acetilcisteína y transfusiones de sangre y derivados.

Las complicaciones observadas fueron: trombocitopenia en tres pacientes, bronquitis, bronconeumonía en dos, que presentaron también disfunción hepática, anemia, hipoprotobinemia, desequilibrio hidroelectrolítico, hipoglucemia, insuficiencia renal, e infección de vías urinarias por antecedentes de sonda vesical (NTE).

Evolución: dos pacientes cursaron con SSJ y NTE, de éstos, uno falleció con neumonía, septicemia, síndrome hemorrágico y choque séptico, y el otro fue egresado por mejoría, lo mismo aconteció con los otros cinco niños; el tiempo de hospitalización varió de cinco a 22 días con promedio de 13.

## Discusión

El SSJ es un proceso inflamatorio agudo con período prodrómico de uno a 14 días acompañado de fiebre, malestar general con lesiones dérmicas de gravedad variable caracterizado por máculo-pápulas rojizas, que algunas veces adopta lesiones atípicas consideradas como en “ tiro al blanco”, puede involucrar mucosa oral y evolucionar con lesiones periorificiales

que sangran; también hay lesiones coalescentes con eritema generalizado, flictenas y bulas con techo necrótico, zonas de denudación epidérmicas, alternando con áreas de eritema. Suele presentar conjuntivitis purulenta, en casos más graves, como NTE, se afectan narinas, faringe, esófago y tracto respiratorio; habrá otros signos en caso de afección renal, hepática o hematológica, esto acontece en uno a dos casos por millón de personas,<sup>19</sup> de acuerdo a la descripción anterior de los casos presentados, hubo formas transicionales y graves, dos correspondieron a una forma menos grave con lesiones características pero con remisión en el curso de la primera semana. Tres pacientes tuvieron manifestaciones en otros aparatos y sistemas, además de las lesiones cutáneas, una infección agregada por estafilococo, otro trombocitopenia y dos más bronquitis, seguido de bronconeumonía tal como se describió, y en dos de los niños hubo expresividad más grave, considerado como NTE, en ambos hubo involucro de la función respiratoria, sepsis, desequilibrio hidroelectrolítico, falla renal, solo uno superó el estadio crítico, sin secuelas; el otro falleció, en este último, en el estudio de necropsia, pudieron evidenciarse lesiones en árbol respiratorio que contribuyeron a las complicaciones que finalmente lo llevaron a la muerte, como se hace evidente en el material de autopsia.<sup>7</sup> Es sabido que

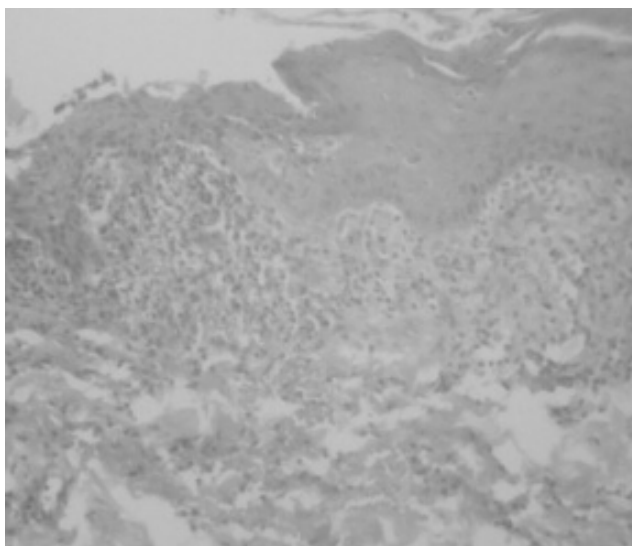


Figura 4. Infiltrado inflamatorio en unión dermo-epidérmica, necrosis epidérmica, correspondiente a lesión necrótica (10x).

en las formas graves (NTE), la mortalidad puede llegar a ser de 15 a 30% (Fig. 7).<sup>1-12</sup>

Dentro de las causas que lo originan se incluyen agentes infecciosos, drogas, y recientemente se ha descrito asociado a vacunas; la mayoría de los casos se reportan con antecedentes del uso de diferentes medicamentos, dentro de los más comunes están, en orden de frecuencia, los anticonvulsivos difenilhidantoína, fenobarbital, carbamacepina y ácido valproico, seguida de derivados penicilínicos, anti-tuberculosos y los AINES; también se presenta en pacientes oncológicos y con síndrome de inmunodeficiencia adquirida (SIDA) que reciben quimioterapia.<sup>8</sup>

Respecto al mecanismo de cómo se produce la lesión, éste no es bien conocido, se ha invocado que hipotéticamente el trastorno involucra primeramente los queratinocitos que son destruidos por células T citotóxicas, si esto ocurre por necrosis directa o por liberación de citoquinas que inician la apoptosis, permanece incierto. Las interleucinas 2 y 6 y el factor de necrosis tumoral alfa están también involucrados, además se han encontrado depósitos de IgG, C<sub>3</sub> y fibrina en vasos sanguíneos subyacentes; el infiltrado inflamatorio neuromuscular está mediado por linfocitos T.<sup>7,13</sup>

En aquellos pacientes con tratamiento anticonvul-



Figura 5. Proceso inflamatorio, degeneración balonoide de la epidermis (10x).

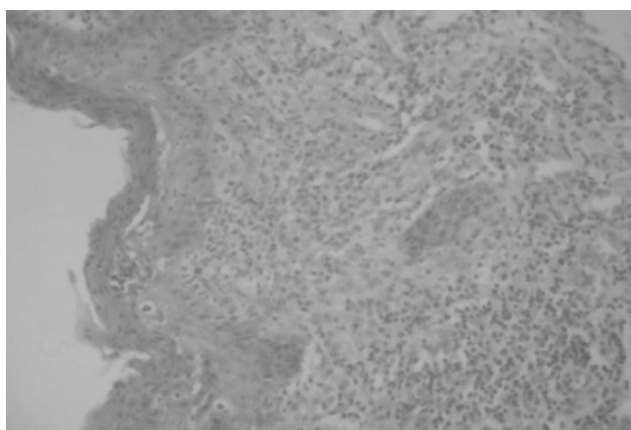


Figura 6. Infiltrado linfocitario en la dermis, necrosis epidérmica y vasculitis (10x).

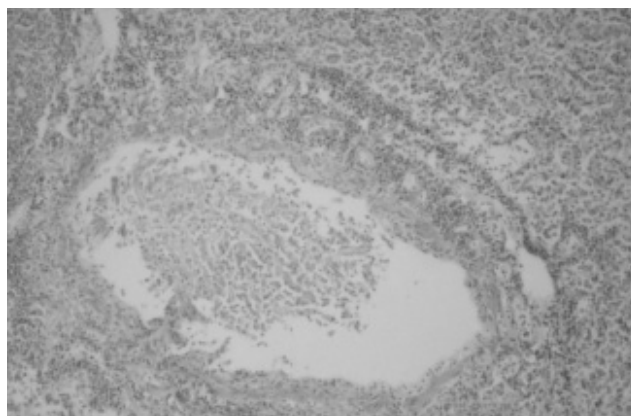


Figura 7. En estudio de necropsia se aprecia bronquiolo con necrosis epitelial intenso e infiltrado inflamatorio (40x).



sivo, el cuadro clínico de SSJ se presenta en 16% de los casos entre la primera u octava semana, por otro lado es mucho más frecuente que el síndrome se desarrolle en sujetos que reciben anticomiciales y a los cuales se les proporciona AINES.<sup>1,5</sup>

En esta serie de siete pacientes, dos habían recibido difenilhidantoína como único fármaco, en dos hubo relación con AINES (naproxen e ibuprofeno) y los tres restantes estaban recibiendo aspirina y penicilínicos, la cual confirma lo expresado en la literatura.

Recientemente se ha utilizado en adultos un método de puntuación, cuyas siglas en inglés es SCORTEN (*Score for Toxic Epidermal Necrolysis*), cuyas variables contemplan lo siguiente: edad mayor de 40 años, malignidad, pulso mayor de 120, denudación de la piel de 10%, nitrógeno ureico elevado, glucosa sérica mayor de 140 g/dL, bicarbonato menor de 20 mmol/L, y lo relacionan con la tasa de mortalidad,

que puede ser mayor de 58% cuando la puntuación es mayor de 4, y hasta 90% si es mayor de 5; este método de puntuación podría adaptarse con modificaciones a la edad pediátrica, debiendo basarse en experiencias clínicas.<sup>7,12</sup>

En el diagnóstico diferencial deben ser incluidos: urticaria crónica, vasculitis necrosante, eritema tóxico infeccioso, meningococcemia, enfermedad del suero, enfermedad de Kawasaki, infección estreptocócica grave, principalmente.<sup>1-10</sup>

De los estudios de laboratorio y gabinete no existe en especial alguno que ayude al médico a establecer el diagnóstico, puede observarse leucocitosis, y en casos graves, anemia y trombocitopenia; la radiografía de tórax hace evidente cambios pulmonares en complicaciones por neumonía o en lesiones graves del árbol respiratorio en NTE; se recomienda, sin embargo, realizar pruebas de función renal y hepática, determinar electrolitos

Cuadro 2. Procedimientos terapéuticos recomendados en síndrome de Stevens-Johnson<sup>1-7,10</sup>

#### Medidas generales

1. Aislamiento
2. Temperatura ambiental tibia (reduce las pérdidas calóricas)
3. Accesos venosos distantes de lesiones dérmicas severas
4. Nutrición oral por sonda nasogástrica o parenteral si es necesario

#### Tratamiento tópico

1. Procure no debridar lesiones esfaceladas de piel
2. Antisépticos tópicos: nitrato de plata 0.5%, clorhexidine al 0.05%, hidrogeles
3. Pueden utilizarse cubiertas biológicas (cultivos, alogénicos, autólogos de piel)
4. Fibroblastos de recién nacido humano, cultivados y colocados en malla de Nylon (*Apligraf, Trancyte, Bio-branee*)
5. Solución salina, gotas oculares, antibióticos

#### Tratamiento de apoyo

1. Aerosoles, aspiración bronquial, intubación (casos graves)
2. Alimentación enteral temprana (evita úlcera de estrés)
3. Reemplazo de líquidos (como en el paciente con quemaduras)
4. Corrección de niveles de fósforo (mejora regulación de glucemia y función muscular)
5. Antibióticos de amplio espectro (disminuye infección grave)
6. Anticoagulantes, transfusiones (según necesidad)
7. Antiácidos, ranitidina (reducen riesgo de sangrado digestivo)
8. Insulina en caso de hiperglucemia
9. Oxandrolona y hormona del crecimiento (disminuyen catabolismo y pérdida de nitrógeno)
10. Ornitina alfaacetoglutarato enteral (mejora tiempo cicatrización)
11. Ácido ascórbico 60 mg/kg/h/24 horas (reduce los requerimientos líquidos)

Cuadro 3. Tratamiento específico y alternativas<sup>1-7,10</sup>

Fármaco/dosis	Ventaja	Desventaja
1. Prednisona 200 mg/día reducir gradualmente (4-6 sem)	Disminuye proceso inflamatorio reduce mortalidad casos graves	Prolonga tiempo de cicatrización, favorece infecciones, sangrado gastro intestinal
2. Inmunoglobulina-IV 200 a 750 mg/kg/día/4 días	Disminuye reacción inmunológica y disminuye destrucción celular	No hay suficientes estudios clínicos
3. Ciclofosfamida 300 mg/día	-	Experiencia anecdótica
4. N-Acetilcisteína 100 mg/kg/día/48 h Inhibe factor de necrosis tumoral		No hay experiencia suficiente
5. Talidomida 400 mg/día	-	Experiencia anecdótica
6. Factor estimulador de granulocitos	-	Experiencia anecdótica
7. Anticuerpos monoclonales	-	Experiencia anecdótica
8. Pentoxifilina	-	Experiencia anecdótica

séricos, glucemia y realizar cultivos de sangre, orina y secreción ocular, y de lesiones que así lo ameriten; la biopsia de piel es muy útil para el diagnóstico, las lesiones principales son bulas subdérmicas, necrosis celular e infiltrado linfocitario, como fue posible demostrarlo en tres de los pacientes.<sup>1-14</sup>

En el tratamiento se recomienda aislamiento, limpieza suave de lesiones, alimentación con sonda nasogástrica, dieta líquida, reemplazo de líquidos y electrolitos, que debe ser similar al del paciente quemado, antimicrobianos, transfusiones según necesidad; no obstante que ninguno es específico, recientemente se han incluido diversos procedimientos terapéuticos cuyas ventajas y desventajas se concentran en los cuadros 2 y 3.

En los casos aquí reportados se siguieron, en su mayoría, las recomendaciones que en general se dan para estos pacientes; en dos casos con NTE el tratamiento fue de acuerdo a las complicaciones y de manera intensiva.<sup>1-12</sup>

Las complicaciones van a depender de si se trata o no de formas graves, ya que los casos intermedios suelen tener buena evolución, en los casos graves se presentan lesiones oculares como conjuntivitis, opacidad corneal y perforación, además están las neumonías, atelectasias, bronquiolitis obliterante rápidamente progresiva, estenosis esofágica, insuficiencia renal aguda, insuficiencia hepática y trastornos hematológicos; dos de los pacientes reportados se catalogaron como NTE, uno se recuperó y el otro falleció, de tal manera que el pronóstico se basa precisamente en la semblanza clínica del SSJ y en la presentación de la variedad más grave (NTE), que acontece en 30% de los casos.<sup>12-15</sup>

Es prudente que el médico considere que las fases evolutivas del SSJ pueden dar lugar a confusión; sin embargo, bajo la sospecha del padecimiento, las medidas de tratamiento y sostén deben ser considerados igual que los de un enfermo grave; es prudente además considerar las nuevas alternativas de tratamiento, ya que no existe al momento ninguno específico.

## STEVENS-JOHNSON SYNDROME. REPORT OF 7 CASES

**Introduction.** Objective: the purpose of this study is to report on the evolution of 7 patients from Sonora Childrens Hospital (Hospital Infantil del Estado de Sonora) with Stevens-Johnson syndrome (SJS).

**Materials and methods.** A retrospective chart review; we reviewed the clinical records of 7 patients hospitalized between 1978 and 2004 with a diagnosis of SJS. The variables were: age gender, place of origin, history of infection and prescription drug use prior to hospital admission and diagnosis; the signs and symptoms, laboratory and histologic features, treatment, complications and clinical course were evaluated.

**Results.** Five male and 2 female patients were admitted with a clinical diagnosis of SJS during the period reviewed; 4 were under 5 years and 3 were adolescents, all had received drugs associated with SJS, The admission diagnosis of SJS was ascertained in 5 patients. All patients presented fever, at least 5 days, conjunctival secretion, dermal erythema and extend blisters, 2 children had signs and symptoms of toxic epidermal necrolysis (TEN), the laboratory features were thrombocytopenia; the histological findings of skin biopsy were typical for SJS. Treatment: 3 patients received prednisone and blood transfusions, 1 child died as a complication of TEN.

**Conclusions.** In this small series, SJS, showed a clinically variable course. Although there is no specific treatment, medical care should be similar to that of burn patients

**Key words.** Stevens-Johnson syndrome; erythema multiforme; toxic epidermal necrolysis.

## Referencias

1. Ghislain PD, Roujeau JC. Treatment severe drug reactions: Stevens-Johnson syndrome, toxic epidermal necrolysis and hypersensitivity syndrome dermatology. On Line J. 2002; 8: 5.
2. Rzany B, Correio O, Kelly JP, Auquier A, Stern R. Risk of Stevens-Johnson syndrome and toxic epidermal necrolysis during first week of antiepileptic therapy: a case control study. Lancet. 1999; 353: 2190-4.
3. Hallgren J, Tengvall-Linder M, Persson M, Wahlgren CF. Stevens-Johnson syndrome associated with ciprofloxacin: a review of adverse cutaneous event reported in Sweden as associated with this drug. J Am Acad Dermatol. 2003; 49: Suppl: S267-9.
4. Metry DW, Lahart CJ, Farmer KL, Herbert AA. Stevens-Johnson syndrome caused by antiretroviral drug nevirapine. J Am Acad Dermatol. 2001; 44 Suppl 2: 354-7.
5. Parrillo SJ, Parrillo CV. Stevens-Johnson syndrome 2004 Sept 2004. <http://www.emedicine.com/emerg/topic 555.htm>.
6. Ball R, Ball LK, Braun MM, Beeler JA, Salvie ME. Stevens-Johnson syndrome and toxic epidermal necrolysis after vaccination: reports to the vaccine adverse event reporting system. Pediatr J Infect Dis. 2001; 20: 219-21.
7. Fritsh PO, Ruíz-Maldonado R. Stevens-Johnson syndrome toxic epidermal necrolysis. En: Freedberg IM, Eisen AZ, Wolf K, editores. Fitzpatrick's dermatology in general medicine. New York: McGraw-Hill; 1999. p. 636.
8. Hazir T, Saleem M, Abbas KA. Stevens-Johnson syndrome following measles vaccination. J Pak Med Assoc. 1997; 47: 264-5.
9. Paquet P, Pierard GE. Erythema multiform and toxic epidermal necrolysis: a comparative study. Am J Dermatopathol. 1997; 19: 127-32.
10. Gamboa-Marrufo JD, Suárez-Mattus A. Síndrome de Stevens-Johnson. En: Rodríguez SR, editor. Urgencias en pediatría. 4ª ed. México: Interamericana Mc Graw-Hill; 1996. p. 616-20.
11. Koopmans PP, Vander-Ven AJ, Uree TB, Vander-Meer JW. Pathogenesis of hypersensitivity reactions to drugs in patients with HIV infection: allergic or toxic? AIDS. 1995; 9: 217-22.
12. Bastuji-Gran S, Fouchard N, Bertocci M. SCORTEN: A severity of illness score for toxic epidermal necrolysis. J Invest Dermatol. 2000; 115: 149-53.
13. Wierner JS, Tucker JA, Walther PJ. Interlukin-2-induced dermatotoxicity resembling toxic epidermal necrolysis. South Med J. 1992; 85: 656-9.
14. Murphy GF. Piel. En: Kumar C, editor. Patología humana. México: Ed. Mc Graw-Hill Interamericana; 1999. p. 753-6.
15. García-Doral I, Lecleach L, Bocquet H, Otero XL, Rojeau JC. Toxic epidermal necrolysis and Stevens-Johnson syndrome. Does early withdrawal of causative drugs decrease the risk of death? Arch Dermatol. 2000; 136: 326-7.