

## INFESTACIÓN Y DISTRIBUCIÓN CORPORAL DE SANGUIJUELAS EN EL COCODRILO AMERICANO (*CROCODYLUS ACUTUS* CUVIER 1807) (REPTILIA: CROCODYLIDAE) DEL ESTERO LA VENTANILLA, OAXACA, MÉXICO

Jesús GARCÍA-GRAJALES<sup>1</sup> y Alejandra BUENROSTRO-SILVA<sup>2</sup>.

<sup>1</sup> Instituto de Recursos, Universidad del Mar, Ciudad Universitaria Campus Puerto Escondido, Km. 3.5 carretera Puerto Escondido-Sola de Vega, San Pedro Mixtepec 71980, Oaxaca, México. <archosaurio@yahoo.com.mx>

<sup>2</sup> Instituto de Industrias, Universidad del Mar, Ciudad Universitaria Campus Puerto Escondido, Km. 3.5 carretera Puerto Escondido-Sola de Vega, San Pedro Mixtepec 71980, Oaxaca, México.

**García-Grajales, J. & A. Buenrostro-Silva.** 2011. Infestación y distribución corporal de sanguijuelas en el cocodrilo americano (*Crocodylus acutus* Cuvier 1807) (Reptilia: Crocodylidae) del estero La Ventanilla, Oaxaca, México. *Acta Zoológica Mexicana* (n. s.), 27(3): 565-575.

**RESUMEN.** Se estudió el grado de infestación y distribución corporal de sanguijuelas en el cocodrilo americano (*Crocodylus acutus*) de La Ventanilla, Oaxaca, México. El 32.9% (n = 26) de los organismos capturados portaban sanguijuelas. Se determinó que el género de sanguijuela que parasita a *C. acutus* en La Ventanilla es *Placobdella*. El 95.6% (n = 21) de los cocodrilos machos mostraron infestación baja y solo el 4.6% (n = 1) presentó infestación moderada, en el caso de las hembras el 100% (n = 4) presentaron infestación baja. El análisis de la distribución corporal mostró que la región donde se observaron concentradas el mayor número de sanguijuelas fue en la ingle derecha de ambos sexos. No se encontraron lesiones macroscópicas en las regiones corporales donde se encontraban dichos ectoparásitos, no obstante para descartar la posibilidad de que la infestación por sanguijuelas reduce la condición física de este reptil se sugiere el seguimiento de la población a través de estudios sanguíneos y coprológicos.

**Palabras clave:** Sanguijuelas, distribución corporal, *Crocodylus acutus*, México.

**García-Grajales, J. & A. Buenrostro-Silva.** 2011. Infestation and corporal distribution of leeches in American crocodile (*Crocodylus acutus* Cuvier 1807) (Reptilia: Crocodylidae) of La Ventanilla stuary, Oaxaca, Mexico. *Acta Zoológica Mexicana* (n. s.), 27(3): 565-575.

**ABSTRACT.** We studied the infestation degree and corporal distribution of leeches in American crocodile (*Crocodylus acutus*) of La Ventanilla, Oaxaca, Mexico. 32.9% (n = 26) of crocodiles captured had leeches. We determined that genus of leeches that parasite of *C. Acutus* in La Ventanilla is *Placobdella*. 95.6% (n = 21) of male crocodiles showed slow infestation and only 4.6% (n = 1) show moderate infestation, in the case of female crocodiles 100% (n = 4) showed low infestation. The analysis of the corporal

distribution showed that the region where the leeches were most concentrated was in the right groin of both sex. Although injuries were not observed to macroscopic level on skin crocodiles examined; to reject the possibility of which the infestation support or rule out its safety to these reptiles it will be necessary to continue follow-ups to the population across blood and faecal studies.

**Key words:** Leeches, corporal distribution, *Crocodylus acutus*, Mexico.

## INTRODUCCIÓN

Durante mucho tiempo se consideró que los parásitos jugaban un papel de poca relevancia en la ecología conductual de sus hospederos (Shall & Houle 1992), sin embargo en años recientes el interés y conocimiento acerca del parasitismo en reptiles se ha incrementado notablemente (Barnard & Bhenke 1990) al grado de generarse contribuciones respecto a las relaciones ectoparasitarias entre ácaros y lagartijas (García de la Peña *et al.* 2004, 2010), la relación de ácaros sobre los cocodrilos de pantano (*Crocodylus moreletii*) (Rainwater *et al.* 2001), las correlaciones de salinidad de las sanguijuelas sobre aligatores (Brantley & Platt 1991), la presencia de endoparásitos en *Crocodylus moreletii* (García-Reynoso 1991) y recientemente la descripción de los parásitos gastrointestinales en *Crocodylus acutus* (Villegas & González-Solís 2009). No obstante, Villegas y González-Solís (2009) mencionan que los estudios sobre parásitos de *C. acutus* son escasos y que los organismos que parasitan esta especie son relativamente desconocidos.

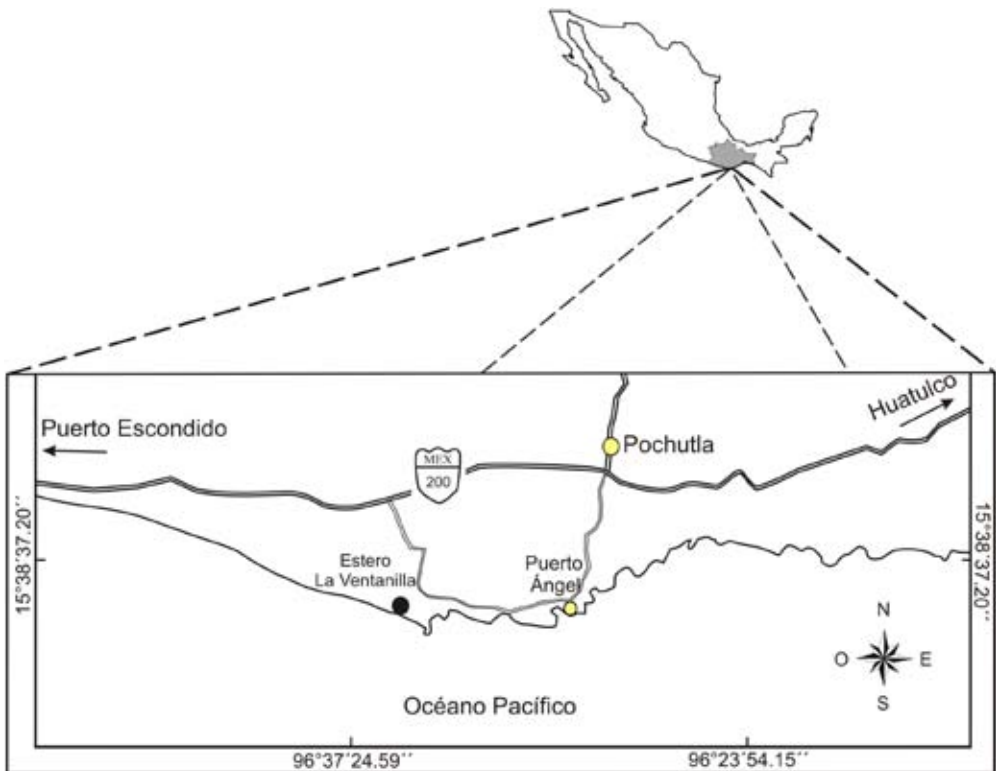
El cocodrilo americano (*Crocodylus acutus*) debido a sus hábitos semiacuáticos está expuesto a hospedar a una gran variedad de epibiontes (Cupul-Magaña & Cortés 2005). Entre los ectoparásitos comúnmente asociados a los representantes del orden Crocodylia se encuentran las sanguijuelas, las garrapatas (Huchzermeyer 2003) y los ácaros (Rainwater *et al.* 2001). Respecto a las sanguijuelas, se ha reportado que *Haementeria lutzi* parasita a *Caiman crocodilus* (Pessoa *et al.* 1972), *Hirudinaria manillensis* a *Crocodylus porosus* (Jeffery *et al.* 1990), *Philobdella gracile*, *Placobdella multilineata* y *Placobdella papillifera* parasitan a *Alligator mississippiensis* (Viosca 1962, Forrester & Sawyer 1974, Smith *et al.* 1976, Glassman *et al.* 1979, Khan *et al.* 1980) y *Placobdelloides multistriatus* parasita a *Crocodylus niloticus* (Oosthuizen 1991). En el caso específico de *C. acutus*, dentro del “Proyecto para la Conservación, Manejo y Aprovechamiento Sustentable de los Crocodylia en México” existe el reporte de la presencia de sanguijuelas y garrapatas en el cuerpo de esta especie (Anónimo 2000), sin embargo no existe ninguna referencia explícita respecto a los trabajos que determinaron este reporte, incluso reportan de igual forma la presencia de *Acanthomon coronarium* como endoparásito de la especie. En México no existen observaciones sobre la infestación y distribución corporal de sanguijuelas como ectoparásitos del cocodrilo americano. De esta forma, en el presente trabajo se planteó determinar taxonómicamente a nivel de género a la especie de sanguijuela que parasita a *Crocodylus acutus*, estimar el grado de infestación según el sexo de los

cocodrilos y observar la distribución corporal de este parásito sobre *C. acutus* en el estero La Ventanilla, Oaxaca.

### MATERIALES Y MÉTODOS

**Área de estudio.** El estero La Ventanilla ( $15^{\circ}40'35''$  y  $15^{\circ}40'34''$  N y los  $96^{\circ}35'59''$  y  $96^{\circ}35'60''$  W) se alimenta directamente a través del río Tonameca al poniente e indirectamente a través de los escurrimientos y filtraciones subterráneos al norte y nororiente de la cuenca de este río, que cuenta con 57,000 Ha de superficie (Fig. 1). El río Tonameca es una corriente perenne que tiene un desarrollo corto y se origina en las partes altas del estado de Oaxaca, sin embargo, descarga volúmenes importantes en épocas de lluvias, formando áreas de inundación en su desembocadura, de las cuales forma parte el estero La Ventanilla (Marini 1999).

Los tipos de vegetación existentes en la zona son la selva baja caducifolia (bosque tropical caducifolio), manglares (*Rhizophora mangle*, *Laguncularia racemosa*), ve-



**Figura 1.** Localización del estero La Ventanilla, en la costa de Oaxaca, México.

getación de zonas inundables con especies como el tule (*Typha angustifolia*), palo de agua (*Bravaisia intergerrima*) y zacate de canal (*Echinochloa* sp.), vegetación de dunas costeras con especies como pasto salado (*Distichlis spicata*) y verdolaga de playa (*Sessuvium portulacastrum*), cactáceas del género *Opuntia* y leguminosas arbustivas de poca cobertura como *Prosopis* sp. (Marini 1999).

**Captura de organismos y colecta de ectoparásitos.** Se realizaron sesiones de muestreo mensuales de tres días consecutivos de julio de 2007 a julio de 2008, excepto noviembre de 2007, marzo y mayo de 2008. La captura de crías y juveniles menores de 120 cm de longitud total se realizó durante noches de luna nueva con oscuridad total, se hizo a mano y con ayuda de pértigas, utilizando una lancha de fibra vidrio de 2 m propulsada con remos y lámparas con luminosidad de 50,000 candelas. Cuando fue posible y las condiciones del estero lo permitieron, se intentó la captura de cocodrilos subadultos y adultos mayores a 120 cm. Se observó en cada individuo capturado la presencia de marcaje de estudios previos (García-Grajales *et al.* 2007), en caso contrario, se procedió a continuar el marcaje con el patrón único de cortes de quillas caudales para su identificación posterior (Bayliss 1987).

La longitud hocico-cloaca (LHC) de los organismos capturados se midió por la parte ventral desde la punta del hocico hasta la base anterior de la apertura cloacal (Medem 1983). El sexo de los organismos se identificó mediante diferencias morfológicas entre pene y clítoris, visualmente en organismos entre 60 y 120 cm (Joanen & McNease 1987), y por palpación cloacal en organismos mayores a 120 cm (Chabreck 1966). El peso de los organismos se registró en gramos con la ayuda de pesas de 100, 500, 1000, 5000 y 20000 g.

Con el objetivo de proveer información sobre la diversidad de ectoparásitos en el cocodrilo americano, se realizó una revisión exhaustiva *in situ* en piel y hocico a todos los organismos capturados. La recolección de los ectoparásitos encontrados se realizó utilizando pinzas de disección y fueron montados entre dos placas de vidrio, se fijaron con formalina al 4% durante 24 h y se conservaron en alcohol etílico al 70% para su determinación taxonómica a nivel de género (Hanson & Krause 1982). No fue posible realizar la diagnosis a nivel de especie debido a la falta de equipo para realizar la disección de los ejemplares para la cuantificación y disposición de las glándulas salivares, mycetomas y ciegos del buche así como el sistema reproductivo. Las sanguijuelas colectadas fueron depositadas en el Laboratorio de Sistemática de Invertebrados Marinos de la Universidad del Mar campus Puerto Ángel.

Para la determinación taxonómica a nivel de género de los ectoparásitos colectados, se tomaron en cuenta los trabajos de Caballero (1940), Hoff *et al.* (1984), Barnes (1986), Klemm (1995), Bush *et al.* (2001), Brusca & Brusca (2003). Las muestras fueron observadas con objetivos de 8 a 32 aumentos, bajo un estereoscopio 10X marca Carl Zeiss.

Para determinar el grado de infestación por ectoparásitos se consideró el criterio utilizado por Talleklint-Eisen & Eisen (1999), en el cual se considera una infestación baja cuando se presenta de 1 a 6 ectoparásitos por individuo, moderada de 7 a 15 ectoparásitos, o alta ( $>15$ ). Se registraron todas las regiones corporales en las que hubo presencia de sanguijuelas utilizando una nomenclatura específica para determinar su localización en el plano corporal. Se comprobó la normalidad de los datos de LHC, peso y número total de sanguijuelas (TS) en el cuerpo de las lagartijas mediante pruebas de Kolmogorov-Smirnov. Debido a que la distribución corporal de los datos sobre la cantidad de sanguijuelas en las regiones corporales de *C. acutus* no fue normal, se utilizó la prueba no paramétrica de Kruskal-Wallis (H) para probar diferencias entre sexos en la cantidad de sanguijuelas en las regiones corporales. Todas las pruebas estadísticas se consideraron significativas a  $p \leq 0.05$ .

## RESULTADOS


En un periodo de nueve meses se capturaron 79 cocodrilos, de los cuales 32.9% ( $n = 26$ , 22 machos y 4 hembras) portaban sanguijuelas y el 67.1% ( $n = 53$ ) restantes de los individuos no presentaron algún grado de infestación. Se determinó que el género de sanguijuela que parasita a *C. acutus* es *Placobdella*.

Respecto al grado de infestación por ectoparásitos, se encontró que de los 22 machos que presentaron sanguijuelas, el 95.6% ( $n = 21$ ) mostraron infestación baja y solo el 4.6% ( $n = 1$ ) presentó infestación moderada. En el caso de las hembras parasitadas, el 100% ( $n = 4$ ) presentaron infestación baja. Se encontró un total de 49 sanguijuelas, sin considerar las crías de las cuales fue difícil su conteo.

La mayor cantidad de sanguijuelas se concentró de manera significativa en la región de la ingle derecha de los machos ( $H = 47.23$ , g.l. = 2,  $p < 0.05$ ) y de las hembras ( $H = 11.16$ , g.l. = 2,  $p < 0.05$ ). Asimismo, se observó que la mayoría de las sanguijuelas ( $n = 49$ ) fueron encontradas en regiones blandas del cuerpo de los cocodrilos examinados y sólo dos sanguijuelas fueron encontradas en el dorso de los cocodrilos.

El mayor porcentaje de sanguijuelas en los cocodrilos machos se observó en la región de la ingle derecha (28.57%,  $n = 14$ ), seguido de la ingle izquierda (18.37%,  $n = 9$ ) y el muslo izquierdo (10.2%,  $n = 5$ ). En las hembras, la mayor concentración ocurrió de manera similar en la región de la ingle derecha (8.16%,  $n = 4$ ) y la ingle izquierda (4%,  $n = 2$ ). Considerando ambos sexos ( $n = 26$ ), el 36.7% de las sanguijuelas se registraron en la región de la ingle derecha (Fig. 2), el 22.4% en la ingle izquierda, el 10.2% en la axila izquierda, 5% en el muslo izquierdo, 5% en la axila derecha, 2% en la región ventral de la cola, 2% en el tobillo posterior izquierdo y 2% en la membrana interdigital posterior derecha (Cuadro 1). El número máximo de sanguijuelas observadas en un ejemplar de *C. acutus* fue de 14.

De los 26 cocodrilos registrados con algún grado de infestación ninguno presentó lesiones a nivel macroscópico sobre las regiones corporales en las que se detecta-



**Figura 2.** Sanguijuelas registradas en los cocodrilos del estero La Ventanilla, Oaxaca, México. A: sanguijuela localizada en la ingle derecha, B: sanguijuela localizada en el dorso, C: vista ventral de la sanguijuela con crías al momento de su extirpación de un cocodrilo, D: vista dorsal de la sanguijuela adherida al fondo de la lancha.

ron las sanguijuelas y al retirarlas tampoco se presentó extravasación sanguínea periférica.

## DISCUSIÓN

Los ectoparásitos comúnmente reportados en diversas especies de cocodrilos son principalmente sanguijuelas y garrapatas, además de reportes de gusanos nematodos

**Cuadro 1.** Distribución corporal de las sanguijuelas en el cocodrilo americano (*Crocodylus acutus*) en el estero La Ventanilla, Oaxaca. M = macho, H = Hembra, Abrev. = Abreviatura, TS = Número total de sanguijuelas.

Región corporal	Abrev.	Sexo	TS
Axila izquierda	AXI	M	4
		H	1
Ingle derecha	IND	M	14
		H	4
Ingle izquierda	INI	M	9
		H	2
Muslo trasero izquierdo	MUTI	M	5
		H	0
Axila derecha	AXD	M	5
		H	0
Dorso	D	M	2
		H	0
Región ventral cola	VC	M	1
		H	0
Tobillo posterior izquierdo	TPI	M	1
		H	0
Membrana interdigital posterior derecha	MIPD	M	1
		H	0

del género *Paratrichosoma*, (Webb & Messel 1977, Webb & Manolis 1983, Montague 1984, Moravec & Vargas-Vázquez 1998, Rainwater *et al.* 2001, Seijas 2007). Respecto a las sanguijuelas, Montague (1984) reporta la presencia de estas en *Crocodylus novaeguineae*, mencionando que la infestación por sanguijuelas está fuertemente correlacionada con el sitio de captura. Padilla-Paz (2008) en un estudio para *Crocodylus moreletii* en el norte del estado de Campeche no reportó la presencia de estos organismos en los cocodrilos silvestres ni en cautiverio. García-Grajales *et al.* (2007) no reportan la presencia de sanguijuelas como ectoparásitos de *C. acutus* en La Ventanilla, a pesar de haber realizado 205 capturas en un periodo de 8 meses, sin embargo mencionan las fluctuaciones en el nivel de agua del estero, el cierre de la bocanilla y la elevación concurrente de la salinidad del agua, las cuales consideramos podrían ser factores que expliquen la presencia de las sanguijuelas en el sitio, generando las condiciones necesarias actuales para su subsistencia. Al respecto, Klemm (1995) menciona como factores químicos y físicos fundamentales que contribuyen a

la distribución y abundancia de las sanguijuelas la turbidez, profundidad, temperatura del cuerpo de agua y la salinidad.

En este estudio, el número máximo de sanguijuelas en un ejemplar de *C. acutus* fue de 14 individuos, no obstante para descartar la posibilidad de que la infestación por sanguijuelas no reduce la condición física de este reptil será necesario el seguimiento de la población a través de estudios sanguíneos y coprológicos que permitan determinar la presencia de las sanguijuelas como vectores de un número importante de protozoarios de la sangre como tripanosomas, hemogregarinas, piroplasmosis y tripanoplasmosis (Bush *et al.* 2001, Huchzermeyer 2003).

Por otra parte, se determinó que las ingles en machos y hembras presentaron una mayor concentración de las sanguijuelas, en comparación con las demás regiones corporales examinadas. Este resultado concuerda con lo reportado por Smith *et al.* (1976) y Huchzermeyer (2003) quienes mencionan que las sanguijuelas tienden a adherirse en las zonas del cuello, ojos, cloaca y regiones axilares e inguinales para alimentarse de sangre o fluidos corporales. Sin embargo, en el presente estudio no se observó la extravasación sanguínea periférica por lo que será necesario continuar el seguimiento a esta relación a fin de determinar la relación parasitaria por infestación o la simple relación de fosis en la cual el miembro más pequeño de la relación simbiótica es transportado mecánicamente por el miembro más grande (Rodríguez-Vivas & Cob-Galera 2005). La información reportada acerca de la relación de los representantes del género *Placobdella* con los cocodrilos ha sido en los trabajos de Forrester & Sawyer (1974), Glassman *et al.* (1979) y Cherry & Ager (1982) para el aligátor americano (*Alligator mississippiensis*). La principal relación desde el punto de vista ecológico que se establece entre *Placobdella* como ectoparásito de *C. acutus* puede ser, la utilización de la superficie corporal como sustrato de asentamiento y a su vez como medio de dispersión y obtención de alimento (Barnes 1986, Bush *et al.* 2001).

El género *Placobdella* reportado en este trabajo habita en aguas dulces y prefiere zonas poco profundas y vegetadas de los márgenes de lagunas, esteros, lagos y ríos lentos (Barnes 1986). Sin embargo, su presencia, grado de infestación y distribución corporal como ectoparásito de *Crocodylus acutus* no había sido documentada para México, contribuyendo así con antecedentes sobre el tema, a pesar de los reportes previos de sanguijuelas (Anónimo 2000) en donde no existe ninguna referencia explícita respecto a los trabajos que determinaron dicho reporte. Por otro lado, Villegas y González-Solís (2009) mencionan que los estudios sobre parásitos de *C. acutus* son escasos y que los parásitos de esta especie son relativamente desconocidos, con base en esto resalta la importancia que tienen estos organismos como ectoparásitos de los Crocodylidae y a la contribución sobre el escaso conocimiento de los parásitos de *C. acutus* en los trópicos. En el presente estudio, no se observaron lesiones a nivel macroscópico sobre la piel de los cocodrilos; sin embargo, se sugiere el seguimiento



de la población a través de estudios sanguíneos y coprológicos que permitan apoyar o descartar la inocuidad de las sanguijuelas hacia estos reptiles.

**AGRADECIMIENTOS.** Agradecemos a la Universidad del Mar (UMAR) por el apoyo económico (CUP: 2IR0705) y las facilidades otorgadas para el trabajo de campo, así como a los integrantes de los Servicios Ecoturísticos La Ventanilla S.C. de R.L. de C.V., por su ayuda y participación durante el trabajo de campo.

### LITERATURA CITADA

- Anónimo.** 2000. *Proyecto para la conservación, manejo y aprovechamiento sustentable de los Crocodylia en México.* Dirección General de Vida Silvestre, Secretaría de Medio Ambiente, Recursos Naturales y Pesca. México, D. F.
- Barnard, C. J. & J. M. Behnke.** 1990. *Parasitism and host behavior.* Taylor and Francis, London. 232 pp.
- Barnes, R. D.** 1989. *Zoología de los invertebrados.* Quinta edición. Interamericana-McGrawHill, United States. 957 pp.
- Bayliss, P.** 1987. Survey methods and monitoring within crocodile management programmes, pp. 157-175 In: G. J. W. Webb, S. C. Manolis & P. J. Whitehead (Eds.), *Wildlife management: Crocodiles and alligators.* Surrey Beatty & Sons Pty. Ltd., Sydney, Australia.
- Brantley, C. G. & S. G. Platt.** 1991. Salinity correlations of the leech *Placobdella multilineata* on alligators. *Herpetological Review*, 22: 4-5.
- Brusca, R. C. & G. J. Brusca.** 2003. *Invertebrates.* Sinauer Associates, Sunderland, MA. 936 pp.
- Bush, A. O., J. C. Fernández, G. W. Esch & J. R. Seed.** 2001. *Parasitism: The diversity and ecology of animal parasites.* Cambridge University Press. 566 pp.
- Caballero, C. E.** 1940. Sobre la presencia de *Placobdella rugosa* (Hirudinea: Glossosiphonidae) en las aguas del lago de Xochimilco XIII. *Anales del Instituto de Biología.* Universidad Nacional Autónoma de México 11: 255-260.
- Chabreck, R. H.** 1966. Methods of determining the size and composition of alligators population in Louisiana. *Proceedings 20<sup>th</sup> Annual Conference Southeastern Association of Game and Fish Commissioners* 20: 105-112.
- Cherry, R. H. & A. L. Ager.** 1982. Parasites of American alligator (*Alligator mississippiensis*) in South Florida. *Journal of Parasitology*, 68: 509-510.
- Cupul-Magaña, F. G. & M. C. Cortés Lara.** 2005. Primer registro de epibiontes en ejemplares juveniles de *Crocodylus acutus* en el medio silvestre. *Caldasia*, 27(1): 147-149.
- Forrester, D. J. & R. T. Sawyer.** 1974. *Placobdella multilineata* (Hirudinea) from the American alligator in Florida. *Journal of Protozoology*, 60: 673.
- García de la Peña, C., A. Contreras-Balderas, G. Castañeda G. & D. Lazcano.** 2004. Infestación y distribución corporal de la nigua *Eutrombicula alfreddugesi* (Acari: Trombiculidae) en el lacertilio de las rocas *Sceloporus couchii* (Sauria: Phrynosomatidae). *Acta Zoológica Mexicana (n. s.)* 20(2): 159-165.
- García de la Peña, C., H. Gadsden & A. Salas-Westphal.** 2010. Carga ectoparasitaria en la lagartija espinosa de yarrow (*Sceloporus jarrovi*) en el cañón de las piedras encimadas, Durango, México. *Interciencia*, 35(10): 772-776.
- García-Grajales, J., G. Aguirre-León & A. Contreras-Hernández.** 2007. Tamaño y estructura poblacional de *Crocodylus acutus* (Cuvier 1807) (Reptilia: Crocodylidae) en el estero La Ventanilla, Oaxaca, México. *Acta Zoológica Mexicana (nueva serie)* 23(1): 53-71.

- García-Reynoso.** 1991. Parasitofauna de *Crocodylus moreletii* (Duméril, Bibron y Duméril 1851) de Veracruz y Tabasco, México. Facultad de Ciencias, Universidad Nacional Autónoma de México, México, D.F.
- Glassman, A. B., T. W. Hoolbrook & C. E. Bennett.** 1979. Correlation of leech infestation and eosinophilia in alligators. *Journal of Parasitology*, 65: 323-324.
- Hanson, P. M. & O. W. G. Krause.** 1982. *The collection and preservation of animal parasites*. University of Nebraska, Press Lincoln and London. 185 pp.
- Hoff, L. G., F. L. Frye & E. R. Jacobson.** 1984. *Diseases of amphibians and reptiles*. New York, USA: Division of Plenum Publishing Corporation.
- Huchzermeyer, F. W.** 2003. *Crocodyles: biology, husbandry and diseases*. CABI Publishing, Reino Unido. 337 pp.
- Jeffery, J., S. Vellayan, P. Oothuman, B. Omar, M. Zahedi, M. Krishnazamy & L. Singh.** 1990. Incidental postmortem finding of the buffalo leech in the lungs of an estuarine crocodile. *Journal Veterinary of Malaysia*, 2: 39-41.
- Joanen, T. & L. McNease.** 1987. Alligator farming research in Louisiana, USA, pp. 329-340. In: G. J. W. Webb, S. C. Manolis, and P. J. Whitehead (Eds.). *Wildlife management: Crocodiles and alligators*. Surrey Beatty & Sons Pty. Ltd., Sidney.
- Khan, R. A., D. J. Forrester, T. M. Goodwin & C. A. Ross.** 1980. A haemogregarine from the American alligator (*Alligator mississippiensis*). *Journal of Parasitology*, 66: 324-328.
- Klemm, D. J.** 1995. Identification guide to the freshwater leeches (Annelida: Hirudinea) of Florida and other southern states. Florida Department of Environmental Protection, Bureau of Surface Water Management, Tallahassee, FL, i-v, 1-82.
- Marini, Z. F.** 1999. Apropiación comunitaria y ordenamiento ecológico, principios de soberanía y sustentabilidad. Tesis de maestría, Instituto Tecnológico Agropecuario de Oaxaca, Oaxaca. 213 pp.
- Medem, F.** 1983. *Los Crocodylia de Sur América*, Vol. I. Colciencias. Carrera, Bogotá, Colombia. 270 pp.
- Montague, J. J.** 1984. Abnormalities and injuries in New Guinea Freshwater crocodile *Crocodylus novaeguineae*. *Journal of Herpetology*, 18: 201-204.
- Moravec, F. & J. Vargas-Vázquez.** 1998. First description of the male, and the redescription of the female of *Paratrichosoma recurvum* (Nematoda: Capillaridae), a skin invading parasite of Crocodiles in Mexico. *Parasitology Research*, 84: 499-504.
- Oosthuizen, J. H.** 1991. An annotated check list of leeches (Annelida: Hirudinea) of the Kruger National Park with a key to the species. *Koedoe*, 34(2): 25-38.
- Padilla-Paz, S. E.** 2008. Hematología, índice corporal y lesiones externas del cocodrilo de pantano *Crocodylus moreletii* en los humedales del norte del Estado de Campeche, México. Tesis de maestría. El Colegio de La Frontera Sur, unidad Campeche, San Francisco de Campeche, Campeche, México.
- Pessoa, S. B., P. De Biasi & D. M. De Souza.** 1972. Esporulação do *Hepatozoon caimani* (Carini 1909), parasita do jacare-de-papo-amarelo: *Caiman latirostris* Daud., no *Culex dolosus* (L. Arizbalzaga). *Memorias del Instituto Oswaldo Cruz, Rio de Janeiro*, 70: 379-383.
- Rainwater, T. R., S. G. Platt, R. G. Robbins & S. T. McMurry.** 2001. Ticks from a Morelet's Crocodile in Belize. *Journal of Wildlife Diseases*, 37(4): 836-839.
- Rodríguez-Vivas, R.I. & L.A. Cob-Galera.** 2005. Técnicas diagnósticas en parasitología veterinaria. Segunda edición. Universidad Autónoma de Yucatán, Mérida, Yucatán, México.
- Seijas, A. E.** 2007. Heridas y parásitos en cocodrilos del Orinoco (*Crocodylus intermedius*) en un Río altamente impactado por actividades humanas. *Interciencia*, 32(1): 56-60.
- Shall, J. J. & P. R. Houle.** 1992. Malarial parasitism and home range and social status of male western fence lizards, *Sceloporus occidentalis*. *Journal of Herpetology*, 26: 74-76.

- Smith, E. N., C. R. Johnson & W. Voigt.** 1976. Leech infestation of the American alligator in Texas. *Copeia*, 1976: 842.
- Talleklint-Eisen, L. & R. J. Eisen.** 1999. Abundance of thicks (Acari: Ixodidae) infesting the western fence lizard, *Sceloporus occidentalis*, in relation to environment factors. *Experimental Applied Acarology*, 23: 731-740.
- Villegas, A. & D. González-Solís.** 2009. Gastrointestinal helminth parasites of the American crocodile (*Crocodylus acutus*) in Southern Quintana Roo, México. *Herpetological Conservation and Biology*, 4(3): 346-351.
- Viosca, P.** 1962. Observations on the biology of the leech *Philobdella gracile* in Southeastern Louisiana. *Tulane Studies in Zoology*, 9:243-244.
- Webb, G. J. W. & H. Messel.** 1977. Abnormalities and injuries in the estuarine crocodiles, *Crocodylus porosus*. *Australian Wildlife Research*, 4: 311-319.
- Webb, G. J. W & S. Manolis.** 1983. *Crocodylus johnstini* in the Mckinley River Area, Northern Territory. VII. Abnormalities and injuries. *Australian Wildlife Research*, 10: 407-420.