

Urgencia hipertensiva secundaria a enfermedad poliquística renal autosómica recesiva en lactante. Reporte de caso

Quisbert-Cruz R¹, Zárate-Mondragón F²

Resumen

La enfermedad poliquística renal asociada a la fibrosis hepática congénita es una enfermedad hereditaria; se encuentra dentro del espectro de las enfermedades fibroquísticas hepatorenales. Su frecuencia estimada es de 1 en 20.000 nacidos vivos para la variedad de enfermedad poliquística renal autosómica recesiva y más rara para la variedad autosómica dominante. Se presenta un reporte de caso de un paciente cuyo padecimiento se inició con crisis hipertensiva de difícil control, debido a enfermedad poliquística renal y fibrosis hepática congénita, presentación clínica poco frecuente; cabe mencionar sobre la importancia del control de la tensión arterial para prevenir complicaciones causadas por la hipertensión arterial: hipertrofia cardíaca, falla cardíaca y retinopatía crónica.

PALABRAS CLAVE: enfermedad poliquística renal, enfermedad hepática congénita, urgencia hipertensiva, placa ductal.

Acta Pediatr Mex. 2017 July;38(4):237-243.

Infant hypertensive emergency secondary to autosomic recessive polycystic kidney disease. Case report.

Quisbert-Cruz R¹, Zárate-Mondragón F²

Abstract

Polycystic kidney disease associated with congenital hepatic fibrosis is an inherited disease; it is within the spectrum of diseases hepatorenal fibrocystic. Its estimated frequency is 1 in 20,000 live births for the variety of autosomal recessive polycystic kidney disease and rarer for autosomal dominant variety. One case report is presented about a patient whose illness began with a difficult control hypertensive crisis arises due to polycystic kidney disease and congenital hepatic fibrosis, a rare clinical presentation. Include the importance of controlling blood pressure to prevent complications due to high blood pressure as cardiac hypertrophy, heart failure and chronic retinopathy.

KEYWORDS: polycystic kidney disease; congenital liver disease; hypertensive emergency; ductal plate

¹Residente de Gastroenterología pediátrica.

²Servicio de Gastroenterología y nutrición pediátrica.

Instituto Nacional de Pediatría, México.

Recibido: 3 de mayo del 2016

Aceptado: 30 de noviembre del 2016

Correspondencia

Roxana Quisbert-Cruz
marian1346@hotmail.com

Este artículo debe citarse como

Quisbert-Cruz R, Zárate-Mondragón F. Urgencia hipertensiva secundaria a enfermedad poliquística renal autosómica recesiva en lactante. Reporte de caso. Acta Pediatr Mex. 2017;38(4):237-243.

DOI: <http://dx.doi.org/10.18233/APM38No4pp237-2431432>

INTRODUCCIÓN

La enfermedad poliquística renal autosómica recesiva (ARPKD por sus siglas en inglés) o la dominante (ADPKD) son secundarias a alteraciones de la organogénesis en la octava semana de vida, en donde el producto se encuentra comprometido; no sólo el riñón, sino también la formación de la placa ductal hepática, la cual es precursora de los conductos biliares. Se conoce que la etiología de estas alteraciones se encuentra en la molécula fibrocistina (policistina), que se expresa en los cilios de los conductos biliares del hígado y los conductos colectores del riñón. Debido a estas alteraciones la enfermedad se caracteriza por dilataciones no obstructivas, fusiformes, de los conductos colectores renales que causan riñones espongiiformes grandes y, por otra parte, dilataciones quísticas de los conductos biliares intrahepáticos, así como grados variables de fibrosis conocido como fibrosis hepática congénita.^{1,2}

La nefromegalia bilateral, la hipertensión arterial y la disgenesia biliar intrahepática son manifestaciones importantes que afectan aproximadamente a 45% de los lactantes que tienen esta enfermedad. Sin embargo, también pueden presentar colangitis, hipertensión portal, varices esofágicas y sangrado secundario, que son complicaciones que ocurren con frecuencia en etapas avanzadas.^{1,3} La afectación renal lleva a estadios de insuficiencia renal crónica, que coadyuva con la hipertensión arterial; esta última es causa de hipertrofia cardíaca, falla cardíaca y retinopatía crónica. Debido a que la enfermedad poliquística renal es poco frecuente y la asociación con fibrosis hepática congénita es más común dentro del espectro de enfermedad fibroquística hepática, esta asociación debe orientarnos a buscar otras condiciones clínicas, tal como la hipertensión arterial, para anticiparnos a sus complicaciones que son causas de morbilidad y mortalidad elevadas, por lo que presentamos este caso.

CASO CLÍNICO

Niño de 1 año y 7 meses de edad, previamente sano, producto de la tercera gestación, con control prenatal regular, ultrasonido prenatal normal. Obtenido por vía vaginal a las 32 semanas de gestación, pesó 2.710 g y midió 49 cm. Llanto y respiración espontánea, egresó en binomio sano a las 24 horas. Sin antecedentes familiares de importancia. La madre refirió aumento del perímetro abdominal desde el año de edad. El paciente ingresó al hospital por epistaxis intermitente de 20 días de evolución y difícil control. A la exploración física se observó paciente eutrófico, con buen estado general y signos vitales normales, faringe hiperémica, ganglio de 1 cm en región mandibular derecha, no se auscultaron soplos cardíacos, abdomen globoso, depresible, no doloroso; hígado por percusión total de 7 cm a 4 x 4 x 4.5 por debajo de reborde costal, blando, bordes regulares, bazo 3 cm del reborde costal, peristalsis normal. En región lumbar se palpó masa bilateral. Extremidades con tono y trofismo conservados, sistema neurológico íntegro, sin datos de encefalopatía.

Los estudios de laboratorio realizados fueron pruebas de función hepática reportados como normales. Se abordó como hepatoesplenomegalia en estudio y se realizaron exámenes para descartar etiología infecciosa, oncológica, hematológica y metabólica, con resultados negativos (**Cuadro 1**). El ultrasonido abdominal reportó dilatación focal de la vía intrahepática segmento VIII y nefromegalia bilateral de 11 cm con ecogenicidad heterogénea y pérdida de la relación parénquima/seno renal compatible con enfermedad renal poliquística.

Al tercer día de su hospitalización tuvo elevación súbita de la presión arterial con cifras de 190/110 mmHg de difícil control, que causó daño a órgano blanco (retinopatía) y requirió tratamiento con múltiples combinaciones de antihipertensivos. Al inicio se indicó antago-

Cuadro 1. Exámenes de laboratorio

Prueba	Resultado	Pruebas	Resultado	Pruebas	Resultado	Pruebas	Resultado
BT	0.41	TTPa	25.8	Calcio urinario	<2	Fósforo	5.1
BI	0.30			Glucosuria	10	Magnesio	2.3
BD	0.11	Colesterol	124	Bicarbonato urinario	<3	TCO2	18.3
GGT	17	Triglicéridos	125	Hematocrito	34	Epstein-Barr	Negativo
FA	195	Glucosa	78	Hemoglobina	11.1	Citomegalovirus	Negativo
ALT	29	Creatinina	0.66	Leucocitos	15.100	Herpesvirus	Negativo
AST	49	BUN	23.3	Neutrófilos%	22	Parvovirus	Negativo
DHL	328	Urea	50	Linfocitos%	70	Alfa1AT	153
PT	6.8	Ácido úrico	5.9	Plaquetas	216.000	Alfa FP	1
Albúmina	4.1	Sodio urinario	28.39	Sodio sérico	140	Tamiz metabólico	Normal
TP	10.3	Potasio urinario	28.2	Potasio sérico	4.5	Hepatitis B	Negativo
%TP	114	Fósforo urinario	61.23	Cloro sérico	114	Hepatitis C	Negativo
INR	0.86	Cloro urinario	42	Calcio sérico	8.7	Frotis de sangre periférica	Normal

BT: bilirrubina total; BI: bilirrubina indirecta; BD: bilirrubina directa; GGT: gamma-glutamyl transpeptidasa; FA: fosfatasa alcalina; ALT: alanina aminotransferasa; AST: aspartato aminotransferasa; DHL: dehidrogenasa láctica; PT: proteínas totales; TP: tiempo de protrombina; INR: *international normalized ratio*; TTPa: tiempo de tromboplastina parcial activada; BUN: nitrógeno ureico sérico; Co2T: dióxido de carbono total.

nista alfa-adrenérgico, como prazosin vía oral 125 µg (0.05 mg/kg/día) cada 6 horas asociado a inhibidor de la enzima convertidora de angiotensina tipo enalapril por vía oral (2.5 mg cada 24 horas); sin embargo, no se logró el control de la tensión arterial, por lo cual requirió incremento a las 48 horas de la dosis de prazosin a 250 µg cada 6 horas y enalapril 2.5 mg cada 12 horas y se añadió un bloqueador de canales de calcio tipo amlodipino (5 mg vía oral cada 24 horas). Por persistencia de las cifras tensionales en 180/100 mmHg se indicó al tercer día prazosin por vía oral (500 µg cada 6 horas), enalapril (5 mg en la mañana y 2.5 mg en la noche) y amlodipino (5 mg cada 12 horas).

A los cuatro días de este manejo las cifras tensionales disminuyeron a 130/80 mmHg, por lo que se mantuvo el tratamiento con prazosin,

amlodipino y se redujo la dosis de enalapril iniciando, además, losartan por vía oral (7 mg cada 12 horas). Posteriormente, con el control de las cifras tensionales se redujeron las dosis de los antihipertensivos quedando amlodipino (5 mg cada 12 horas), losartan (7 mg/día) y enalapril (2.5 mg/día) hasta su alta. La tasa de filtrado glomerular fue de 54 mL/min/1.73 m² (Schwartz) en la clase III de la guía de práctica clínica para la enfermedad renal crónica.

La resonancia magnética renal y colangio-resonancia reportaron la presencia de nefromegalia y quistes bilaterales y dilatación de la vía biliar intrahepática (**Figura 1**). Tras el control de la hipertensión se realizó biopsia hepática guiada por ultrasonido de los lóbulos derecho e izquierdo, la histopatología reportó conductos biliares dilatados, algunos con tapones de bilis, fibrosis portal e infiltrado mononuclear; arquitectura

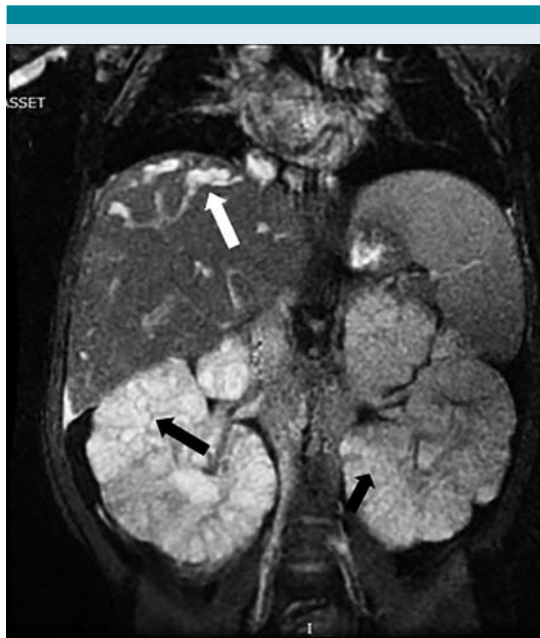


Figura 1. Resonancia magnética y colangiorresonancia: nefromegalia bilateral, quistes bilaterales en parénquima renal (flechas negras) y dilatación de vía biliar intrahepática (flecha blanca).

del hepatocito normal compatible con fibrosis hepática congénita.

Dentro de los servicios que valoraron al paciente se encuentra oftalmología, en donde se demostró retinopatía hipertensiva grado II; cardiología, sano; nefrología, en seguimiento debido a la urgencia hipertensiva y la asociación con enfermedad poliquística renal; así como genética, quienes solicitaron búsqueda de enfermedad en padres y hermano con resultados negativos, por lo que concluyó que por la edad de presentación, la ausencia de otros familiares afectados y por el hallazgo concomitante con fibrosis hepática congénita, este caso estaría asociado a la enfermedad poliquística renal de carácter autosómico recesivo causada por mutaciones en el gen *PKHD1*.

DISCUSIÓN

Las ciliopatías son un grupo de enfermedades heterogéneas debido a alteraciones de los cilios primarios. Frecuentemente incluyen afectación hepática y renal, la presentación aislada es reportada como rara.⁴ La etiología descrita es secundaria a una alteración en los cilios primarios de la placa ductal y de la nefrona; en el hígado los colangiocitos son las únicas células con cilios primarios donde la función normal de éstos es imprescindible para el desarrollo del árbol biliar. Los cilios de los colangiocitos responden al estímulo del flujo biliar mediante niveles de AMPc intracelular y calcio para el desarrollo del árbol biliar y esta respuesta es regulada por las proteínas policistina 1 y 2.⁵ La mutación del gen que codifica la proteína policistina lleva a un defecto en la función y estructura del cilio, lo que causa malformación de la placa ductal con posterior proliferación de los colangiocitos que forman quistes y fibrosis. A nivel renal la alteración de la función de los cilios primarios se ve en los túbulos colectores que condicionan la formación de túbulos colectores dilatados y riñones con apariencia espongiiforme secundaria a los múltiples quistes.

La enfermedad se puede transmitir con una herencia autosómica recesiva o dominante. En la enfermedad poliquística renal autosómica recesiva la causa es la mutación del gen *PKHD1* localizado en el cromosoma *locus 6p21*. En la autosómica dominante la mutación es en el gen *PKD1* cromosoma *locus 16p13.3* que es responsable de 85% de los casos y el restante 15% son secundarias de la mutación del gen *PKD2*. Este gen codifica la proteína fibrocistina (policistina) y el factor de crecimiento de hepatocitos cuyas funciones están en el cilio primario.⁶

Las ciliopatías son enfermedades multisistémicas por lo que comparten características comunes: polidactilia, retraso mental, retinitis pigmentaria

y riñones poliquísticos. En algunos casos también se presentan con enfermedades cardíacas, pulmonares y pancreáticas. En lo que se refiere a la afectación hepática en este grupo amplio de ciliopatías la fibrosis hepática congénita y la enfermedad de Caroli son las más comunes en los niños. Un antecedente importante de la enfermedad poliquística renal autosómica recesiva es el de oligohidramnios, que orienta a un compromiso de la función renal; sus manifestaciones clínicas son variables y dependen del compromiso y la gravedad de la enfermedad renal o hepática. Las formas más graves en el periodo perinatal se presentan con afectación renal predominantemente, caracterizada por elevación de la creatinina, oliguria e insuficiencia renal. Dentro de estas variantes se puede presentar principalmente como una enfermedad renal y después agregarse las manifestaciones hepáticas o viceversa.

La afectación hepática más frecuente es la fibrosis hepática congénita, la cual se puede manifestar como una hipertensión portal con sangrado de varices, hiperesplenismo o esplenomegalia; cuando la fibrosis hepática congénita se asocia con dilataciones quísticas anormales de los conductos biliares intrahepáticos la asociación se conoce como síndrome de Caroli. La enfermedad de Caroli se caracteriza por la dilatación sacular o fusiforme de conductos intrahepáticos más grandes y proximales, pero sin fibrosis. Las manifestaciones clínicas se caracterizan frecuentemente por hipertensión portal, con hepatomegalia de predominio izquierdo, esplenomegalia, pruebas de función hepática normales, hiperesplenismo, grados variables de várices esofágicas secundarias a hipertensión portal, sangrado de tubo digestivo alto secundario a várices esofágicas. Otras formas de presentación son la dilatación quística de los conductos biliares o colangitis con presencia de dolor abdominal, prurito y colangitis recurrente; más raramente hipertensión portal asociada a

colangitis y, por último, la enfermedad latente donde sólo hay hepatomegalia asilada.⁴

Al examen físico es evidente la nefromegalia bilateral, aunque la diuresis por lo general no está afectada; sin embargo, en la primera semana de vida puede manifestarse insuficiencia renal aguda y oliguria. En cuanto a la función renal la creatinina y el nitrógeno de urea en sangre a menudo se deterioran. La progresión de la enfermedad renal a etapa terminal ocurre en más de 50% que se presenta más en los 10 primeros años de vida. Las tasas de supervivencia son aproximadamente de 86% a los cinco años, 67 a 71% a los 10 años.⁷⁻¹² La hipertensión arterial es diagnosticada al nacimiento en 80% de los pacientes.⁸ Sin embargo, en nuestro paciente, ni al nacimiento ni a la entrada del hospital, se documentó hipertensión arterial; ésta fue detectada de manera súbita y sin presencia de manifestaciones clínicas. Se cree que en la fisiopatología de la hipertensión arterial hay activación local del sistema renina-angiotensina-aldosterona y retención de sodio en los conductos colectores ectásicos y quísticos.⁹ Es importante mencionar que las complicaciones cardiovasculares secundarias a hipertensión arterial, como la hipertrofia cardíaca o la insuficiencia cardíaca, son causas de morbilidad y mortalidad elevadas, por lo que el tratamiento antihipertensivo debe ser iniciado oportunamente en estadios iniciales.

La retinopatía crónica es otra complicación secundaria. Cabe mencionar que esta afectación es poco frecuente. Sin embargo, en nuestro paciente se encontró una retinopatía hipertensiva grado II, lo que hace sospechar que probablemente este paciente ya tenía tiempo con las cifras elevadas de la presión arterial y la espirosis de difícil control era una manifestación de ésta.

Otras enfermedades asociadas con la enfermedad poliquística renal autosómica recesiva incluyen la enfermedad celiaca, cardiopatía congénita,

hipertensión pulmonar, linfangiectasia intestinal, esclerosis tuberosa, fibrosis pulmonar y fibrosis pancreática.¹⁰ En dicha afección el ultrasonido Doppler hepático y de vías biliares muestra en la fibrosis hepática congénita un parénquima heterogéneo y áreas hiperecoicas sugerentes de fibrosis, como se encontró en este paciente; en cambio, en la enfermedad de Caroli menciona la presencia de dilataciones fusiformes de los conductos biliares intrahepáticos que pueden estar asociados a cálculos en los conductos biliares intrahepáticos. La colangiopancreatografía por resonancia magnética muestra hallazgos similares al ultrasonido. La biopsia hepática se considera el estándar de oro para el diagnóstico y los hallazgos, aunque no son uniformes, muestran extensa fibrosis hepática, ectasia y displasia de conductos biliares interlobulares, proliferación irregular de conductos biliares y los sinusoides hepáticos suelen ser normales¹⁰ (datos reportados en nuestro paciente). La colestasis se puede observar en el caso de colangitis.

En el recién nacido y lactante el ultrasonido muestra nefromegalia con pérdida de la relación corticomedular, pero con el contorno renal conservado. Posteriormente, se forman imágenes quísticas corticomedulares. La resonancia magnética muestra riñones espongiiformes, grandes e hipodensos, como lo reportado en nuestro paciente. Es importante para el diagnóstico el estudio de las mutaciones genéticas, así como el consejo genético a los padres.¹¹

El tratamiento es de soporte, tratando las complicaciones, por ejemplo: secundarias a hipertensión portal donde se requerirá tratamiento endoscópico de las várices esofágicas; en caso de colangitis manejo con antibióticos. En caso de hipertensión arterial sistémica manejo con una combinación de fármacos antihipertensivos como los inhibidores de la enzima convertidora de angiotensina y los antagonistas del receptor de la angiotensina II, bloqueadores de los ca-

nales de calcio, como sucedió en este paciente. El tratamiento definitivo es trasplante renal y hepático que proporciona una supervivencia buena a largo plazo.

CONCLUSIONES

Es importante señalar que en cualquier paciente con enfermedad poliquística se debe tener una estrecha vigilancia de la presión arterial para evitar complicaciones cardiovasculares; más aún, en el paciente pediátrico se debe de medir la presión arterial de manera rutinaria para el diagnóstico temprano de aquellos pacientes que puedan iniciar su padecimiento como hipertensos.

REFERENCIAS

1. Jonas MM, Pérez-Atayde AR. Fibrocystic liver disease; In: Suchy FJ, Spkol RJ, Balistreri WF, editors. *Liver Disease in Children*. 3th. New York, USA: Cambridge University Press. 2007. pp. 928-42.
2. Saraga-Babić M, Vukojević K, Bočina I. Ciliogenesis in normal human kidney development and post-natal life. *Pediatr Nephrol*. 2012;27:55-63.
3. Park E, Lee JM, Ahn YH. Hepatorenal fibrocystic diseases in children. *Pediatr Nephrol*. 2016;31:113-9.
4. Rock N, McLin V. Liver involvement in children with ciliopathies. *Clin Res Hepatol Gast*. 2014;38:407-14.
5. Saraga-Babić M, Vukojević K, Bočina I, Drnašin C, Saraga M. Ciliogenesis in normal human kidney development and post-natal life. *Pediatr Nephrol* 2012;27:55-63.
6. Turkbey B, Ocak I, Daryanani K, Font-Montgomery E, Lukose L, Bryant J, et al. Autosomal recessive polycystic kidney disease and congenital hepatic fibrosis (ARPKD/CHF). *Pediatr Radiol*. 2009;39:100-11.
7. Sweeney WE, Avner ED. Polycystic Kidney Disease, Autosomal Recessive. 2001. In: Pagon RA, Adam MP, Ardinger HH, et al., ed. *Gene Reviews* Seattle: University of Washington, Seattle. pp. 1993-2016.
8. Drenth J, Chrispijn M, Bergmann C. Congenital fibrocystic liver diseases. Best practice & research. *Clin Gastroent*. 2010;24:573-84.
9. Gunay-Aygun M, Avner ED, Bacallao RL. Autosomal recessive polycystic kidney disease and congenital hepatic fibrosis: summary statement of a first National Institutes of Health/office of rare diseases conference. *J Pediatr*. 2006;149:159-64.

10. Nazer D, Nazer HM. Congenital Hepatic Fibrosis. DOI 10.1007/978-3-642-02202-9_208.
11. Ariceta G, Lens XM. Poliquistosis renal autosómica recesiva. Nefrol2003;1:23-8.
12. Roy S, Dillon MJ, Trompeter RS. Autosomal recessive polycystic kidney disease: long-term outcome of neonatal survivors. Ped Nephro. 1997;11:302-6.

Consulte **Acta Pediátrica de México** en internet:

www.actapediatrica.org.mx



: actapediatricademexico



: @ActaPedMex