



Agenesia pulmonar: reporte de dos casos

RESUMEN

Antecedentes: la agenesia pulmonar es una anomalía poco común (1 por cada 15 000 nacidos vivos) que consiste en la ausencia total o en hipoplasia severa de uno o ambos pulmones. El espectro clínico de la agenesia unilateral puede ir desde dificultad respiratoria temprana y grave, neumonías de repetición, hasta ser un hallazgo incidental. El pronóstico se basa en alteraciones congénitas asociadas.

Materiales y métodos: se informan dos casos clínicos de agenesia pulmonar unilateral en pacientes del Hospital Infantil de Tlaxcala durante el 2012.

Resultados: se reporta el caso de un niño de un mes de vida con agenesia pulmonar izquierda con comunicación interauricular e hipertensión arterial pulmonar leve. Presentó dos cuadros de neumonía con su resolución. El otro caso fue una niña de un mes de vida con agenesia pulmonar derecha asociada con malformaciones cardíacas múltiples con evolución hacia insuficiencias respiratoria y cardíaca con desenlace de muerte.

Conclusiones: la agenesia pulmonar es una anomalía poco común cuya evolución y pronóstico varían de acuerdo con la repercusión hemodinámica relacionada a las malformaciones asociadas.

Palabras clave: agenesia pulmonar, malformaciones pulmonares congénitas.

Denis Yaraví Solano-Vázquez¹
Gabriel Gutiérrez-Morales²
Francisco Cuevas-Schacht³
Lorenzo Felipe Pérez-Fernández⁴

¹ Médico adscrito al servicio de Urgencias del Hospital Infantil de Tlaxcala.

² Neumólogo Pediatra, médico adscrito al Servicio de Neumología. Instituto Nacional de Pediatría.

³ Neumólogo Pediatra, Jefe del Departamento de Neumología. Instituto Nacional de Pediatría.

⁴ Neumólogo y Cirujano de Tórax, Jefe de Servicio de Neumología del Instituto Nacional de Pediatría.

Pulmonary agenesis: two cases reported

ABSTRACT

Background: Pulmonary agenesis is a rare anomaly (1 in 15 000 live births) which consists in a total absence or severe hypoplasia of one or both lungs. The clinical spectrum of the unilateral agenesis could vary from early and severe respiratory distress, recurrent pneumonia to being an incidental finding. The prognosis is based on the presence of associated congenital abnormalities.

Material and methods: We present two cases of unilateral pulmonary agenesis in patients at Tlaxcala's Children Hospital during 2012.

Results: Report details the case of a one-month old boy with left pulmonary agenesis and interatrial communication and mild pulmonary arterial hypertension. He had two resolved pneumonia incidents. The other case was a one-month old girl with right pulmonary agenesis, associated to multiple heart malformations who evolved to respiratory failure, heart failure and death.

Recibido: 11 de junio 2013

Aceptado: 9 de junio 2014

Correspondencia: Dra. Denis Yaraví Solano Vázquez
Calle Tacubaya # 39
Colonia Metropolitana 3ª Sección
Nezahualcóyotl Estado de México.
Tel.: 246 45 91940
yaravi_solano@hotmail.com

Este artículo debe citarse como

Solano-Vázquez DY, Gutiérrez-Morales G, Cuevas-Schacht F, Pérez-Fernández LF. Agenesia pulmonar: reporte de dos casos. Acta Pediatr Mex 2014;35:477-482.

Conclusions: Pulmonary agenesis is a rare anomaly. Its outcome and prognosis varies with the hemodynamics related to its location and associated malformations.

Key words: Pulmonary agenesis, congenital pulmonary malformations.

INTRODUCCIÓN

Las anomalías congénitas del aparato respiratorio comprenden un extenso número de afecciones que pueden comprometer el desarrollo de cualquiera de los órganos que lo constituyen. Algunas de éstas se presentan como síndromes clínicos característicos, mientras que otras se consideran variaciones anatómicas que no requieren tratamiento. En la mayoría de los casos no es posible determinar la causa desencadenante de los síntomas; en general, se ocasionan por dos mecanismos fundamentales: el genético y la influencia de factores del medio circundante (mecánicos, físicos, químicos, hormonales e infecciosos).

Las malformaciones pulmonares congénitas son un grupo heterogéneo de alteraciones en el desarrollo que afectan el parénquima pulmonar, la circulación pulmonar y el drenaje venoso.^{1,2} Su frecuencia se estima entre 30 y 42 casos por cada 10 000 habitantes.¹

Las vías respiratorias se desarrollan de forma normal durante la tercera semana de gestación, cuando se desprenden del intestino anterior. Alrededor de la sexta semana las yemas de los pulmones primitivos se encuentran presentes y entre la sexta y la decimosexta semanas se realiza una extensa ramificación del árbol bronquial. Entre las semanas 16 y 28 múltiples ductos alveolares emergen de los bronquios y se forman los alvéolos primitivos. El desarrollo alveolar

verdadero (en tamaño, mas no en número) se realiza desde la semana 16 y hasta los primeros dos años de vida.³

Aunque son muchos los factores potenciales para el desarrollo de malformaciones pulmonares se han propuesto cuatro teorías para explicar dichas malformaciones:¹

1. Defectos en la gemación, diferenciación y separación del intestino anterior.
2. Obstrucción de la vía aérea.
3. Anormalidades vasculares.
4. Causas genéticas.

La agenesia pulmonar es poco común; consiste en la ausencia total o en hipoplasia severa de uno o ambos pulmones. Fue descrita por primera vez en 1673 por De Pozze,⁴ quién la observó de manera incidental durante la autopsia de una joven. El primer reporte de caso fue hecho en 1887 por Haberlein.⁵ La frecuencia aproximada de la agenesia pulmonar es de 1 por cada 15 000 nacidos vivos.⁶⁻⁸ El predominio del sexo varía según los distintos autores. La agenesia pulmonar bilateral es incompatible con la vida.

El espectro del cuadro clínico de la agenesia unilateral puede ir desde dificultad respiratoria temprana leve a grave y neumonías de repetición. El pronóstico de la enfermedad se basa en la presencia de alteraciones congénitas asociadas que ocurre en más de 50% de los pacientes;

sobre todo las malformaciones cardíacas, gastrointestinales y musculoesqueléticas.⁸

Se describen dos casos clínicos de agenesia pulmonar unilateral, uno derecho y el otro izquierdo, en pacientes del Hospital Infantil de Tlaxcala durante el 2012.

CASO 1

Niña de un mes de vida, producto de la segunda gesta, con antecedente de amenaza de aborto a los dos meses, obtenida por vía abdominal indicada por oligohidramnios en unidad de referencia con peso de 3 200 g, talla 46 cm. Permaneció hospitalizada en la Unidad de Cuidados Intensivos Neonatales por datos de dificultad respiratoria, dextrocardia y labio y paladar hendidos. Fue egresada pero cinco días después ingresó por probable sepsis neonatal temprana. Durante la hospitalización se hizo el diagnóstico de reflujo gastroesofágico que se trató con ranitidina y metoclopramida.

Al mes de vida ingresó por dificultad respiratoria en nuestra unidad hospitalaria. En la exploración física se observó tórax asimétricos con matidez a la percusión del hemitórax derecho; en la auscultación, ausencia ipsilateral de los ruidos respiratorios, en el hemitórax izquierdo abundantes estertores crepitantes y sibilancias basales. Una radiografía anteroposterior de tórax mostró opacidad total de hemitórax derecho, con sospecha de agenesia pulmonar. La paciente evolucionó clínicamente mal, requirió intubación orotraqueal y ventilación mecánica. Un ecocardiograma mostró dextrocardia, coartación aórtica preductal, persistencia de conducto arterioso amplio, hipertensión arterial severa de 63 mmHg, dilatación de cavidades izquierdas, hipertrofia del ventrículo derecho, foramen oval permeable, arteria subclavia izquierda aberrante. La tomografía computarizada de tórax (simple y contrastada) con ventana para parénquima

pulmonar reveló ausencia de pulmón derecho y sobredistensión del pulmón izquierdo, desalajado hacia la derecha. Se diagnosticó agenesia pulmonar derecha. La paciente tuvo deterioro hemodinámico y ventilatorio con eventos de broncoespasmo y crisis de hipoxia refractarios al tratamiento que causaron acidosis respiratoria con hipercapnia a pesar del manejo ventilatorio. Tuvo mala evolución clínica hasta su fallecimiento (Figuras 1 y 2).

CASO 2

Niño, producto de la primera gesta, de madre de 17 años con antecedente de amenaza de aborto a los tres meses. Recibió hierro y ácido fólico desde el quinto mes de embarazo. Se le realizaron dos ultrasonidos prenatales que se reportaron normales. El niño nació por vía vaginal, mostró esfuerzo respiratorio espontáneo al nacimiento, Apgar 8/9, peso al nacer 2 100 g, talla 41 cm. Durante un mes se le hospitalizó en la unidad de cuidados intensivos por presentar dificultad respiratoria; requirió

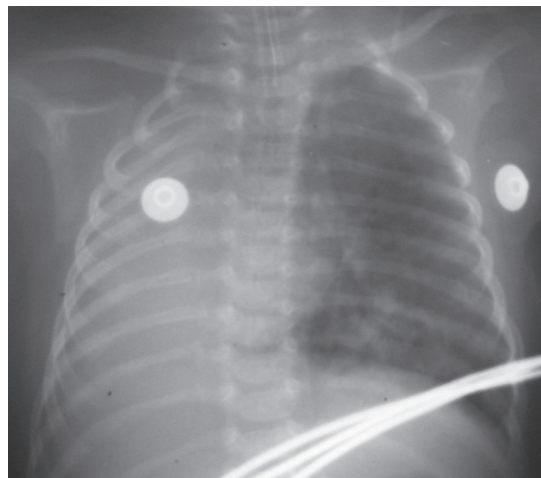


Figura 1. Radiografía anteroposterior del tórax: radiopacidad completa de hemitórax derecho con desviación de mediastino de manera ipsilateral.

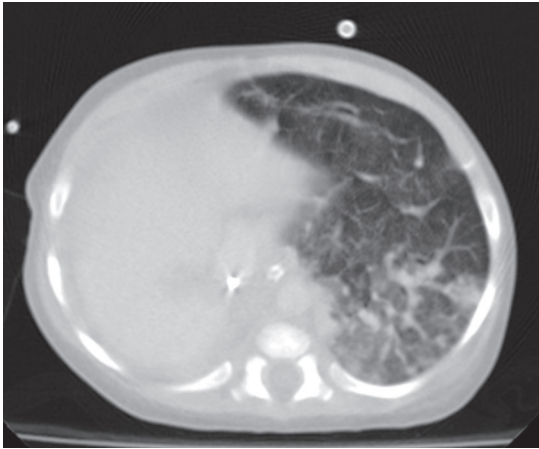


Figura 2. Tomografía computada de tórax con ventana para parénquima pulmonar: ausencia de pulmón derecho con sobredistensión compensatoria de pulmón izquierdo.

ventilación mecánica. Una radiografía de tórax propició la sospecha de derrame pleural. Fue enviado a nuestra unidad para evaluación. A su ingreso se observó paciente con tórax asimétrico por disminución del diámetro anteroposterior del hemitórax izquierdo, con disminución de los movimientos respiratorios ipsilaterales y matidez a la percusión. A la auscultación ausencia de los ruidos respiratorios. Hemitórax derecho con abundantes estertores crepitantes. La radiografía de tórax mostró radiopacidad de hemitórax izquierdo. Se realizó tomografía de tórax con ventana para pulmón en la que se observó ausencia de pulmón izquierdo. Con una broncoscopia se verificó la ausencia de bronquio principal izquierdo. Un ecocardiograma permitió ver una comunicación interauricular pequeña e hipertensión arterial pulmonar leve (35 mmHg). A los tres meses de vida el paciente ingresó nuevamente a nuestra unidad por neumonía adquirida en la comunidad. Se le trató con antimicrobiano y tuvo una evolución satisfactoria, por lo que fue egresado (Figuras 3-6).

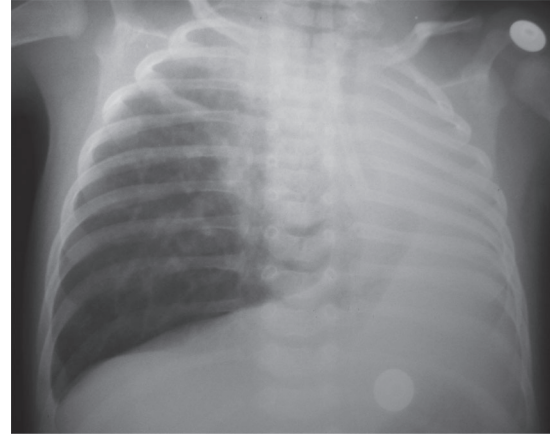


Figura 3. Radiografía anteroposterior de tórax: radiopacidad de hemitórax izquierdo.

ANÁLISIS

Existen varias clasificaciones de la agenesia pulmonar. En 1955 Boyden⁶ la clasificó en 3 grupos: I) pulmón y arteria ausentes; II) pulmón y arteria ausentes con un bronquio rudimentario emergiendo de la tráquea; y III) pulmón hipoplásico con un bronquio completamente formado.

Existe otra clasificación propuesta por Spencer también con tres grupos:^{6,9} I) agenesia bilateral congénita completa; II) agenesia unilateral: a) con ausencia completa de bronquio; b) con bronquio rudimentario pero sin tejido pulmonar; c) pobre desarrollo del bronquio principal con poco parénquima pulmonar; III) agenesia lobar.

Schneider y Schwalbe la clasifican en otros tres grupos en el llamado complejo agenesia-hipoplasia:^{6-8,10}

1. Agenesia pulmonar: ausencia total de pulmón, bronquio y arteria pulmonar.
2. Aplasia pulmonar: ausencia total de pulmón y arteria pulmonar con un bronquio principal rudimentario.

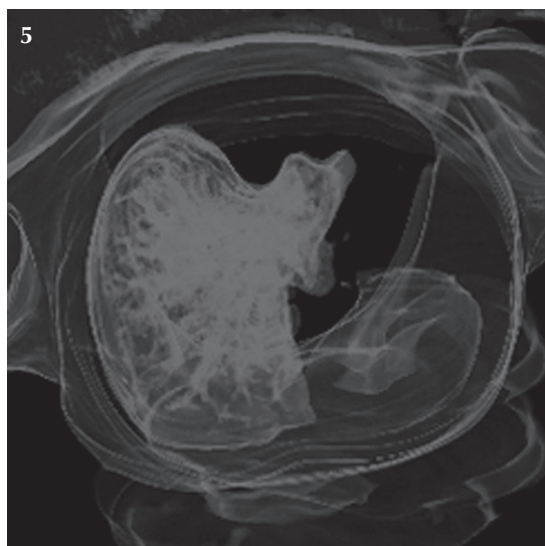
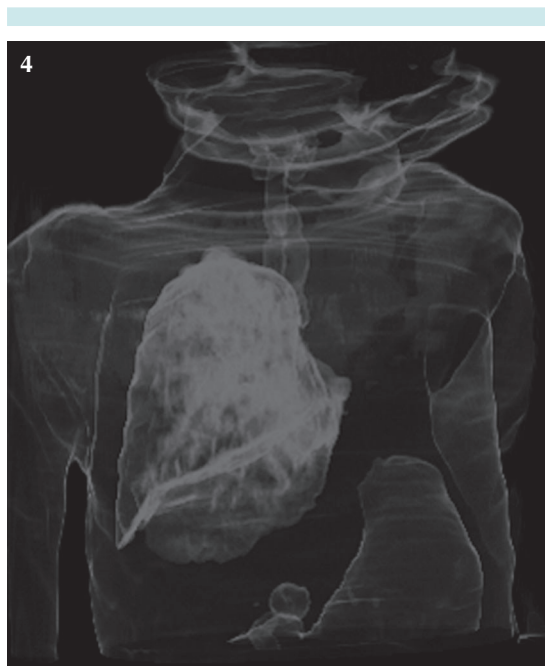

Figura 4-5. Imágenes tridimensionales en las que se demuestra la ausencia de pulmón izquierdo.

3. Hipoplasia pulmonar: bronquio y arteria pulmonar hipoplásicos con una cantidad variable de tejido pulmonar.
 - a) Primaria: sin causa identificable.

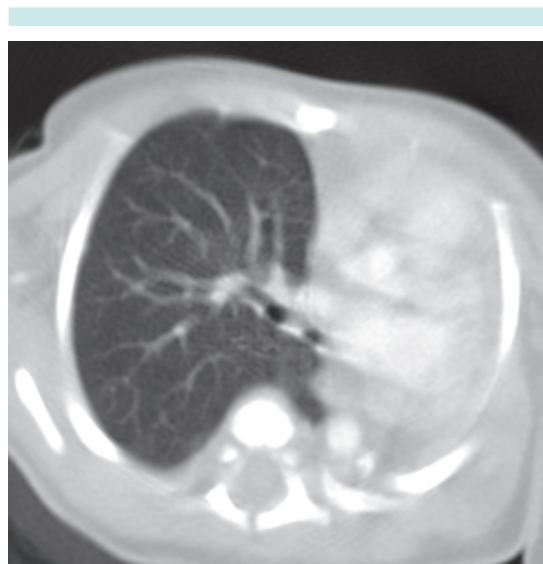

Figura 6. Tomografía computada de tórax con ventana para parénquima pulmonar: ausencia de pulmón izquierdo con sobredistensión compensatoria de pulmón derecho.

- b) Secundaria: limitación del desarrollo normal del pulmón fetal (oligohidramnios, malformaciones torácicas, hernias diafragmáticas, masas pulmonares, etc.).

Nosotros haremos referencia a la clasificación descrita por Morales Villagómez (que fue la primera publicada en nuestro idioma):¹¹

1. Malformaciones generales en las que participa el aparato respiratorio.
2. Malformaciones propias del órgano.
3. Malformaciones de los vasos pulmonares.
4. Defectos en la división de tabiques.
5. Localización aberrante de tejidos en el pulmón.

La predominancia del sexo es controvertida, Gökhan y sus colaboradores^{6,12} marcan predominio del sexo femenino de 1.3:1; Gilbert y su grupo⁶ re-

fieren que predomina en hombres y Velle¹ publicó que no existe predominio de ningún sexo.

Las causas aún se desconocen, aunque se han propuesto varias hipótesis:⁶

1. Desarrollo anormal del primero y segundo arcos branquiales durante la embriogénesis.
2. Ausencia el desarrollo de las yemas pulmonares.
3. Lesión teratogénica o vascular.
4. Anormalidades genéticas: segmento 2p21-p24.¹²
5. Defectos en el plasma germinal.
6. Consanguinidad paterna.
7. Infecciones virales.
8. Factores nutricionales (deficiencia de vitamina A y ácido fólico).

La agenesia pulmonar bilateral es incompatible con la vida. El cuadro clínico que desarrollan los pacientes con agenesia unilateral puede ser dificultad respiratoria temprana de leve a grave, algunos presentan neumonías de repetición y en otros casos puede tratarse de un hallazgo incidental.

El diagnóstico se sospecha por la ausencia o disminución de los ruidos respiratorios en uno de los hemitórax. En la radiografía de tórax se muestra opacidad total en un hemitórax, hiperinsuflación compensada y herniación del pulmón contralateral, hiperlucidez retroesternal y desplazamiento posterior de las estructuras mediastinales.^{1,2,12} El diagnóstico se confirma al realizar una tomografía computarizada e, idealmente, con angiogramografía o angiografía.¹²

En general, el pronóstico de la enfermedad se basa en la presencia de alteraciones congénitas asociadas. La agenesia pulmonar derecha se ha relacionado con malformaciones cardíacas (14%), gastrointestinales (14%), esqueléticas

(12%), vasculares (9%) y genitourinarias (9%).⁸ Además, tiene peor pronóstico por las alteraciones hemodinámicas debido al desplazamiento de corazón y mediastino hacia la derecha, mismo que pudimos confirmar de acuerdo con la evolución de nuestros dos pacientes, tal como se observa en la descripción de los casos.

REFERENCIAS

1. Lee EY, Dorkin H, Vargas SO. Congenital Pulmonary Malformations in Pediatric Patients: Review and Update on Etiology, Classification, and Imaging Findings. *Radiol Clin N Am* 2011;49:921-948.
2. Mata MJ, Castellote A. Pulmonary Malformations Beyond the Neonatal Period. En: Lucaya J, Strife JL (2nd ed). *Pediatric Chest Imaging*. Berlin: Springer, 2008. pp. 123-146.
3. Lang I, Sprigg A. The Neonatal and Paediatric Chest. En: Adam A, Dixon AK (5th ed). *Diagnostic Radiology*. China, Churchill Livingstone Elsevier, 2008. pp. 1461-1485.
4. Viora E, Sciarrone A, Bastonero S, Errante G, Campogrande M. Prenatal diagnosis of isolated unilateral pulmonary agenesis in the second trimester. *Ultrasound Obstet Gynecol* 2002;19:206-207.
5. Cunningham ML, Mann N. Pulmonary Agenesis: A Predictor of Ipsilateral Malformations. *Am J Med Genet* 1997;70:391-398.
6. Manohar VM, Shivanna DN, Ramesh, Vemgal P. Left pulmonary agenesis with single atrium simulating cardiac type of total anomalous pulmonary venous connection. *Ind J Thorac Cardiovasc Surg* 2008;24:180-183.
7. Nowotny T, Ahrens BC, Bittigau K, Butterberg S, Hammer H, Kalache KD, et al. Right-Sided Pulmonary Aplasia: Longitudinal Lung Function Studies in Two Cases and Comparison to Results From Term Healthy Neonates. *Pediatr Pulmonol* 1998;26:138-144.
8. Managoli S, Chaturvedi P, Vilhekar KY, Gagane N. Unilateral Pulmonary Agenesis and Renal Anomalies Associated with In Situ Neuroblastoma of The Adrenal Gland. *Indian J Pediatr* 2004;71(6):545-547.
9. Pavlovic V, Stojanovic V, Doronjski A, Kovacevic B. Unilateral Agenesis of Lung Associated with Total Anomalous Pulmonary Venous Return and Atrial Septal Defect. *Cent Eur J Med* 2011;6(3):353-355.
10. Markowitz RI, Frederick W, Rosenfield NS, Seashore JH, Duray PH. Single, mediastinal, unilobar lung- a rare form of subtotal pulmonary agenesis. *Pediatr Radiol* 1987;17:269-272.
11. Morales-Villagómez M. A propósito de una nueva clasificación de enfermedades pulmonares congénitas. *Neumol Cir Tórax*. 1972;33:363-375.
12. Olaya M, Gordillo G, García CA, Torres D. Agenesia Pulmonar. *Univ Med Bogotá* 2010;51(1):94-102.