



# Enfermedad de Niemann-Pick tipo B. Estudio de tres casos y revisión de la literatura

Jorge Zarco-Román,<sup>1</sup> Alva Nydia García-Pérez,<sup>2</sup> Paulina Andrade-Aldama,<sup>2</sup> Luis Carbajal-Rodríguez,<sup>3</sup> Raymundo Rodríguez-Herrera<sup>1</sup>

<sup>1</sup> Médico adscrito al servicio de Medicina Interna

<sup>2</sup> Médico pediatra, ex-residente

<sup>3</sup> Jefe del servicio de Medicina Interna  
Instituto Nacional de Pediatría, México DF

## RESUMEN

**Objetivo:** describir el curso de la enfermedad de Niemann-Pick tipo B en tres pacientes pediátricos.

**Material y métodos:** estudio retrospectivo efectuado con base en la información de los expedientes de tres pacientes, dos de ellos masculinos, de entre 2 y 11 años, que se evaluaron periódicamente mediante examen físico y análisis de laboratorio: índices hematológicos, perfil de lípidos y pruebas de función hepática. Estudios radiológicos: radiografía de tórax, ultrasonido de abdomen, tomografía de cráneo y ecocardiograma. Se revisaron los estudios histológicos: biopsia hepática y aspirado de médula ósea. Se obtuvo información de las enfermedades intercurrentes.

**Resultados:** los síntomas se iniciaron alrededor de los 3 años (2-5 años); el diagnóstico se estableció aproximadamente a los 5 años 3 meses (2-11 años) con base en el cuadro clínico sugerente y en la detección de células espumosas en el aspirado de médula ósea en los tres pacientes; en la biopsia hepática en dos de ellos y en la determinación de la enzima esfingomielinasa en los tres. Las afecciones coexistentes fueron: hepatoesplenomegalia en los tres; neurológica en dos; ósea en uno; pulmonar en dos; hepática en los tres; hematológica en los tres; alteración en el perfil de lípidos en los tres; afección cardíaca en uno; manifestaciones oculares en uno; retraso en el crecimiento en los tres. En ninguna familia se detectó consanguinidad ni endogamia.

**Conclusiones:** este estudio muestra el carácter multi-sistémico y la variabilidad clínica de la enfermedad de Niemann-Pick tipo B que se caracteriza, principalmente, por hepatoesplenomegalia y disfunción hepática. Existe hiperesplenismo progresivo, perfil lipídico aterogénico y deterioro gradual de la función pulmonar, entre otras manifestaciones sistémicas. Para confirmar el diagnóstico se requiere la determinación de esfingomielinasa ácida. A la fecha no existen biomarcadores de utilidad para valorar la actividad de la enfermedad. Se encuentra en investigación el tratamiento con terapia de reemplazo enzimático.

**Palabras clave:** enfermedad de Niemann-Pick, mancha roja cereza, hepatoesplenomegalia, disfunción hepática.

Recibido: febrero, 2013

Aceptado: noviembre, 2013

## Correspondencia

Dr. Jorge Zarco Román  
Insurgentes Sur 3700-C  
México DF  
Tel. 10840900 extensión 1357, Celular: 5525155681  
elzarco07@yahoo.com.mx

## Este artículo debe citarse como:

Zarco-Román J, García-Pérez AN, Andrade-Aldama P, Carbajal-Rodríguez L, Rodríguez-Herrera R. Enfermedad de Niemann-Pick tipo B. Estudio de tres casos y revisión de la literatura. Acta Pediatr Mex 2014;35:30-37.



## Niemann- Pick disease type B. Study of three cases and literature revision

Jorge Zarco-Román,<sup>1</sup> Alva Nydia García-Pérez,<sup>2</sup> Paulina Andrade-Aldama,<sup>2</sup> Luis Carbajal-Rodríguez,<sup>3</sup> Raymundo Rodríguez-Herrera<sup>1</sup>

<sup>1</sup> Médico adscrito al servicio de Medicina Interna

<sup>2</sup> Médico pediatra, ex-residente

<sup>3</sup> Jefe del servicio de Medicina Interna  
Instituto Nacional de Pediatría, México DF

### ABSTRACT

**Objective:** To describe the course of type B Niemann-Pick disease (ENP-B) by following the evolution of three pediatric patients.

**Methods:** Three patients, two of them male, age between two and eleven years, with type B Niemann-Pick disease were evaluated periodically by physic exam and laboratory: hematologic indices, lipid profile, hepatic function tests; Radiologic studies: chest X-ray, abdominal ultrasound, cranial computed tomography, echocardiogram. Histologic exams: hepatic biopsy, bone marrow aspirate. We also obtained information on intercurrent pathologies.

**Results:** Symptoms started ~3 years (2-5 years) and the diagnosis was made at the age of ~5 years 3 months (2-11 years), based on clinical findings suggestive of ENP-B; on foam cells in bone marrow aspirate in the three patients, hepatic biopsy in two; acid sphingomyelinase determination in three. The clinical manifestations were: hepatosplenomegaly in three; neurologic involvement in two; bone involvement in one; pulmonary involvement in two; liver involvement in three; affected hematological indices in three; lipid abnormalities in three; cardiac involvement in one; ocular manifestations in one; growth retardation in three. In none of the families were detected consanguinity nor endogamy.

**Conclusions:** This study shows the multisystemic involvement and the clinic variability in the type B Niemann-Pick disease, which is characterized essentially by hepatosplenomegaly with the possibility of development of liver dysfunction. Patients have a progressive hypersplenism. They present an atherogenic lipid profile. A gradual pulmonary affection, and other systemic manifestations are observed. The diagnosis confirmation, requires the determination of acid sphingomyelinase. To date, there are no useful biomarkers to evaluate the disease activity. Enzyme replacement therapy is still on research.

**Key words:** Niemann-Pick disease, cherry red maculae, hepatosplenomegaly, liver dysfunction

Recibido: febrero, 2013

Aceptado: noviembre, 2013

### Correspondence to:

Dr. Jorge Zarco Román  
Insurgentes Sur 3700-C  
México DF  
Tel. 10840900 extensión 1357, Celular: 5525155681  
elzarco07@yahoo.com.mx

### This article must be quoted:

Zarco-Román J, García-Pérez AN, Andrade-Aldama P, Carbajal-Rodríguez L, Rodríguez-Herrera R. Enfermedad de Niemann-Pick tipo B. Estudio de tres casos y revisión de la literatura. Acta Pediátr Mex 2014;35:30-37.

La enfermedad de Niemann Pick es una afección de depósito lisosomal con herencia autosómica recesiva, con acumulación de esfingomielin y lípidos en las células del sistema monocito-macrófago y del encéfalo, debido a la deficiencia de esfingomielinasa ácida.<sup>1,2</sup> La incidencia estimada es de 1: 80,000 en recién nacidos vivos de todas las etnias, a diferencia de la enfermedad de Niemann Pick tipo A, que tiene mayor predisposición en judíos askenazi.<sup>2,3</sup>

Se caracteriza por hepatoesplenomegalia,<sup>2,4</sup> a veces dislipidemias y trombocitopenia secundaria a hiperesplenismo.<sup>2,5</sup> También se observa deterioro gradual de la función pulmonar,<sup>3,6</sup> retraso en el crecimiento y alteraciones oculares.<sup>7,8</sup> La mayoría de los casos carece de anomalías neurológicas.<sup>9</sup>

Para confirmar el diagnóstico se requiere la demostración de déficit de la enzima esfingomielinasa ácida en leucocitos o fibroblastos.<sup>10</sup> No existe un tratamiento específico en la actualidad, sólo es sintomático.<sup>11</sup>

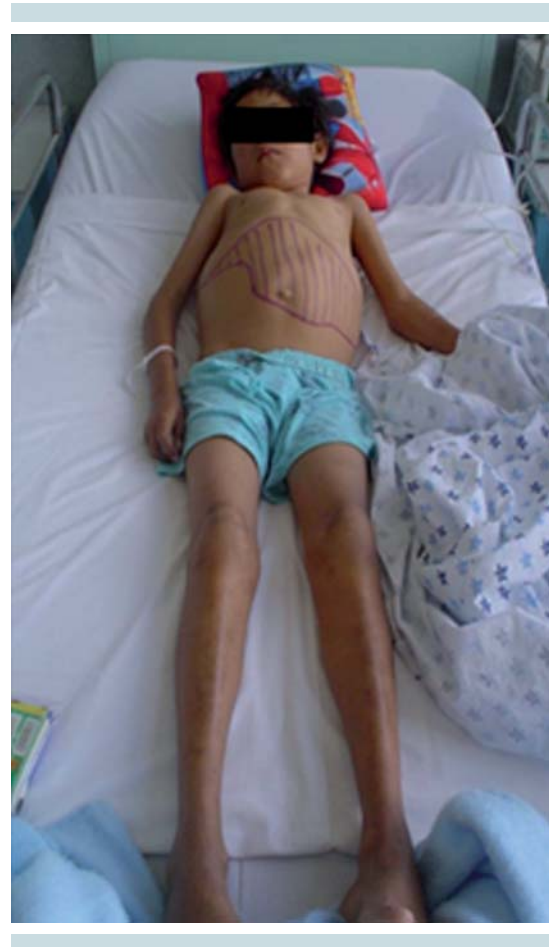## MATERIAL Y MÉTODOS

Estudio retrospectivo de expedientes clínicos de tres pacientes con enfermedad de Niemann Pick tipo B, diagnosticados en el Departamento de Medicina Interna del Instituto Nacional de Pediatría durante el periodo 2001-2011. Se describieron la evolución clínica y los datos obtenidos en exámenes de laboratorio, estudios radiográficos, de gabinete e histopatológicos. Dos pacientes de sexo masculino, con edades entre 2 y 11 años; no había consanguinidad de las familias.

## RESULTADOS

Los síntomas se iniciaron alrededor de los 3 años (2-5 años) y el diagnóstico se realizó en torno de los 5 años 3 meses (2-11 años).

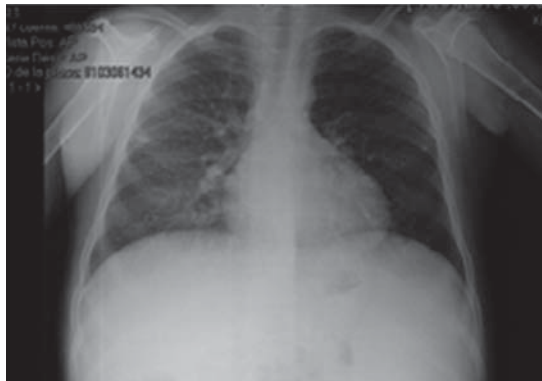
Los tres pacientes tenían hepatoesplenomegalia, diagnosticada clínicamente y por ultrasonido abdominal (Figura 1). Dos pacientes tenían hiperesplenismo e hipertensión portal. Todos tenían elevación de transaminasas y sólo uno elevación de bilirrubinas. Se observó detención del peso y la talla. En los tres pacientes se encontró trombocitopenia; en dos, anemia, leucopenia y tiempo de coagulación prolongado (Cuadro 1). Había afección pulmonar en dos pacientes, sin manifestaciones clínicas significativas. La radiografía de tórax mostró un infiltrado micronodular difuso en ambos casos. (Figura 2) En dos pacientes había alteraciones neurológicas, caracterizadas



**Figura 1.** Paciente con ENP-B que muestra hepatoesplenomegalia.

**Cuadro 1.** Características clínicas del grupo de pacientes con enfermedad de Niemann Pick tipo B

Característica clínica	Paciente 1	Paciente 2	Paciente 3
Hepatoesplenomegalia	X	X	X
Afección hepática	X	X	X
Retraso de crecimiento	X	X	X
Afección hematológica	X	X	X
Afección pulmonar	X	X	X
Afección neurológica	X	X	X
Afección cardíaca		X	
Mancha rojo cereza		X	
Afección ósea		X	



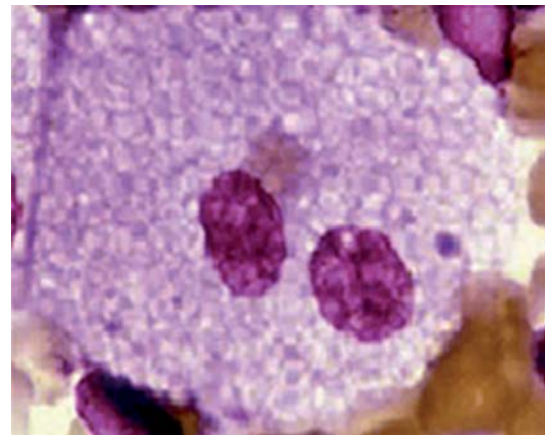
**Figura 2.** Radiografía de tórax en un paciente con enfermedad de Niemann Pick tipo B, obsérvese el infiltrado micronodular difuso.

por retraso psicomotor leve. Un paciente tenía afección cardíaca, identificada por ecocardiograma: dilatación ventricular derecha, con FEV1 de 74%. En el examen oftalmológico se observó mancha rojo cereza en un paciente. El perfil de lípidos resultó alterado en los tres pacientes, con elevación de colesterol, triglicéridos, LDL y disminución de HDL. (Cuadro 2). En un caso se observó osteopenia en los estudios radiológicos.

*Estudios histopatológicos.* En los tres pacientes el aspirado de médula ósea mostró células espumosas (Figura 3). La biopsia hepática de dos pacientes reveló células espumosas, y en una de ellas se encontró esteatosis y fibrosis hepática.

**Cuadro 2.** Alteraciones por pruebas de laboratorio e histológicas

Alteración	Paciente 1	Paciente 2	Paciente 3
Anemia	No	Sí	Sí
Trombocitopenia	Sí	Sí	Sí
Leucopenia	No	Sí	Sí
Prolongación de los tiempos de coagulación	No	Sí	Sí
Alteración de enzimas hepáticas	Sí	Sí	Sí
Alteración del perfil lipídico	Sí	Sí	Si
Biopsia hepática alterada	Sí	Sí	No
Aspirado de médula ósea: células espumosas	Sí	Sí	Sí
Determinación de esfingomielinasa ácida	Deficiente	Deficiente	Deficiente



**Figura 3.** Células espumosas en aspirado de médula ósea en un paciente con enfermedad de Niemann Pick tipo B.

La determinación de esfingomielinasa ácida sanguínea reveló franca disminución en los tres pacientes; en uno de ellos el valor de 26 pmol/spot\*20 h; en otro, 32 pmol/spot\*20 h y en el último, 14 pmol/spot\*20 h teniendo como valores de referencia 200-3500 pmol/spot\*20 h, con lo que se confirmó el diagnóstico. En ningún

paciente se determinó si existía alguna mutación en el gen de la esfingomielinasa ácida.

## ANÁLISIS

La enfermedad de Niemann Pick la describió por primera vez el pediatra alemán Albert Niemann en 1914. En 1927 el patólogo alemán Ludwig Pick la describió como una enfermedad propia, diferenciándola histológicamente de la enfermedad de Gaucher.<sup>12,13</sup>

Diferentes mutaciones del gen de la esfingomielina fosfodiesterasa-1 (SMPD1), localizado en el cromosoma 11p15.1-11p15.4, llevan a una actividad deficiente de la esfingomielinasa lisosomal y son responsables de los tipos A y B de la enfermedad de Niemann Pick.<sup>11, 14</sup> La enfermedad de Niemann Pick tipo B aparece más tardíamente y es menos grave que la tipo A, con alta probabilidad de supervivencia a la edad adulta. Los estudios que comparan la actividad de la esfingomielinasa, revelan mayor actividad de esta enzima en pacientes con enfermedad de Niemann Pick tipo B, a diferencia de la actividad indetectable que mostraban los pacientes con enfermedad de Niemann Pick tipo A.<sup>2,4,15</sup>

La enfermedad de Niemann Pick tipo B se caracteriza por hepatoesplenomegalia durante la infancia o adolescencia; algunos casos tienen antecedente de hepatitis neonatal. La afectación hepática puede ser grave y evolucionar a hepatopatía crónica y fibrosis hepática. Se pueden encontrar datos de cirrosis o, incluso, insuficiencia hepática fulminante, lo que es más común en la edad adulta.<sup>2,4</sup> Dos de nuestros pacientes tenían hipertensión portal y uno de ellos várices esofágicas que ocasionaron sangrado del tubo digestivo y anemia que requirió múltiples transfusiones y tratamiento esclerosante de las várices. La biopsia hepática de dos pacientes mostró células espumosas y, además, en uno de

ellos esteatosis y fibrosis, como se ha señalado en la bibliografía. En pacientes con enfermedad de Niemann Pick tipo B también se ha descrito elevación de transaminasas y bilirrubinas,<sup>2,16</sup> igual que los casos aquí reportados.

El hemograma se reportó con disminución de plaquetas, hemoglobina y leucocitos, quizá debido a hiperesplenismo, que suele ser progresivo, con riesgo de ruptura esplénica, por lo que estos pacientes deben evitar los deportes de contacto.<sup>2,11</sup> Las consecuencias clínicas de la leucopenia son, principalmente, las infecciones de las vías respiratorias por microorganismos encapsulados. Debido a la trombocitopenia, los pacientes cursan con episodios de sangrado, petequias y equimosis.<sup>2</sup> Uno de nuestros pacientes con trombocitopenia (alrededor de 50,000 plaquetas/mm<sup>3</sup>) tuvo episodios de sangrado del tubo digestivo y epistaxis; requirió transfusión de concentrados eritrocitarios y plaquetarios.

En la enfermedad de Niemann Pick tipo B se observa deterioro gradual de la función pulmonar por acumulación de macrófagos cargados de lípidos en los septos alveolares, en las paredes bronquiales y la pleura, lo que lleva a un patrón restrictivo que empeora de manera progresiva. Esto puede encontrarse en un paciente asintomático y en individuos dependientes de oxígeno o con insuficiencia respiratoria.<sup>17,18</sup>

Mendelson y su grupo<sup>18</sup> estudiaron 53 pacientes con radiografía de tórax y TAC de corte fino, espirometría (capacidad vital forzada, FEV1) y capacidad de difusión del pulmón para el monóxido de carbono. La radiografía de tórax y la TAC mostraron enfermedad pulmonar intersticial en 90% y 98% de los pacientes, respectivamente. En seis de estos pacientes se observaron nódulos pulmonares. En pacientes con enfermedad de Niemann Pick tipo B los hallazgos de imagen no se correlacionan necesariamente con la función pulmonar. En dos de nuestros pacientes hubo





infiltrado reticulonodular difuso en la radiografía de tórax y en uno de ellos un nódulo pulmonar, sin correlacionar con datos clínicos, ya que se encontraban asintomáticos. No fue posible realizarles pruebas de función pulmonar.

Respecto a las afecciones pulmonares se han señalado pocas modalidades de tratamiento, ninguna de ellas en específico. El lavado pulmonar es una opción para evitar el depósito de lípidos; sin embargo, se ha visto que este tratamiento mejora sólo temporalmente, ya que las células inflamatorias tienden a poblar de nuevo la vía aérea, dando lugar a los mismos o peores síntomas.<sup>3,6,11</sup>

Otras manifestaciones sistémicas son: bajo peso y estatura, con retraso en la maduración esquelética,<sup>2,7</sup> que se corroboraron en nuestros pacientes. La mayoría de los adolescentes con enfermedad de Niemann Pick tipo B tiene, además, osteopenia u osteoporosis.<sup>17</sup>

En 30% de los individuos con enfermedad de Niemann Pick tipo B se han encontrado anomalías oculares: mancha rojo cereza y halo macular. La característica mancha rojo cereza se forma cuando hay acumulación abundante de lípidos en las células ganglionares retinianas, lo que da lugar a un anillo de color blanco alrededor de la fovea, que es roja.<sup>8</sup> Este signo existía en uno de nuestros pacientes que se vio en el examen de fondo de ojo.

La mayoría de los pacientes con esta enfermedad no tienen anomalías neurológicas. Sin embargo, al final de la primera infancia algunos pueden cursar con diversos grados de afectación del sistema nervioso central, incluidos signos cerebelosos, extrapiramidales, nistagmus, retraso mental, trastornos psiquiátricos y neuropatía periférica. En una serie de 64 pacientes con enfermedad de Niemann Pick tipo B se observaron anomalías neurológicas en 30% de los casos, de las que 22% fueron menores y no progresivas,

mientras que 8% cursaron con deterioro global y progresivo. En este último grupo, la aparición de las alteraciones neurológicas ocurrió entre los dos y siete años de edad.<sup>9</sup> En dos de nuestros pacientes se encontraron alteraciones neurológicas, relacionadas con problemas al nacimiento y no con la enfermedad, porque ambos tuvieron hipoxia neonatal y uno de ellos fue prematuro y tuvo hiperbilirrubinemia que requirió exanguinotransfusión. La TAC de cráneo mostró atrofia cortical en ambos casos.

Por lo que hace al aspecto cardiológico, se señala que estos pacientes pueden cursar con ciertas anomalías, como: bradicardia sinusal, hipertrofia ventricular y alteraciones de la conducción. En el ecocardiograma se han observado alteraciones valvulares, como: insuficiencia mitral y aórtica e hipertensión pulmonar.<sup>16</sup> Sólo uno de nuestros pacientes tuvo hipertrofia de ventrículo derecho, sin repercusión hemodinámica.

La bibliografía señala que en estos pacientes suelen encontrarse anomalías en los lípidos, en particular disminución de colesterol HDL, hipertrigliceridemia e incremento de colesterol LDL. McGovern y colaboradores encontraron que la mayoría de sus pacientes tenía un perfil de lípidos aterogénico y 74% disminución de HDL; 41% concentraciones elevadas de colesterol total; 62% incremento en las de triglicéridos; 46% en las de LDL y 62% elevación de la lipoproteína de muy baja densidad (VLD).<sup>5</sup> En nuestros tres pacientes había alteraciones en el perfil lipídico, con elevación de colesterol, triglicéridos y LDL, y disminución de HDL. Se dio tratamiento dietético y no se indicaron ni estatinas ni fibratos, porque se ha descrito que no modifican sustancialmente las concentraciones de lípidos y pudieran incrementar las transaminasas, por lo que están contraindicados.<sup>2,19</sup>

Ante las manifestaciones clínicas descritas puede realizarse un aspirado de médula ósea

en busca de células espumosas (macrófagos de gran tamaño con núcleo excéntrico finamente vacuolado y de aspecto espumoso), estudio que no es patognomónico. Para confirmar el diagnóstico se requiere demostrar el déficit de la enzima esfingomielinasa ácida en leucocitos o fibroblastos.<sup>10,20</sup>

A la fecha, en la enfermedad de Niemann Pick se han identificado más de 40 mutaciones del gen de esfingomielinasa tipos A y B. Con frecuencia, la mutación DR608 se ha identificado en pacientes con enfermedad de Niemann Pick tipo B en diferentes poblaciones.<sup>8,14,21</sup> Los pacientes homocigotos para DR608 tienden a tener peso y talla normales, con hepatoesplenomegalia y gran retraso en la edad ósea.<sup>7</sup> En nuestros pacientes no fue posible identificar las mutaciones.

Algunos biomarcadores, como la quitotriosidasa y el CCL18 (quimiocina ligando 18) se encuentran elevados en la mayoría de los pacientes con enfermedad de Niemann Pick tipo B, aunque existe más experiencia de la utilidad de ellos en la enfermedad de Gaucher. Ambos biomarcadores pueden servir para detectar macrófagos patológicos cargados de lípidos, para que de esta manera se conozca qué pacientes tienen actividad de la enfermedad o sufren recaídas. Otros autores informan que su utilidad es menor.<sup>16,22</sup> En nuestros pacientes no hubo oportunidad de buscar estos biomarcadores.

Al ser una enfermedad de baja prevalencia es importante que los médicos de primer contacto la reconozcan. En relación con el tratamiento se recomienda que la evaluación periódica incluya: crecimiento y desarrollo, estado nutricional, estado de la función pulmonar, búsqueda intencional de signos y síntomas abdominales y alteraciones neurológicas. En la actualidad no existe un tratamiento específico para la enfermedad de Niemann Pick tipo B; sólo pueden controlarse los síntomas para mejorar la calidad

de vida. Hoy en día la terapia de reemplazo enzimático se indica en pacientes con algunas enfermedades por depósito lisosomal; para la enfermedad de Niemann Pick tipo B se encuentra en investigación.<sup>11,16</sup>

En la actualidad existe una constante búsqueda de nuevos tratamientos; existen varios que están en fase de evaluación preclínica, los cuales podrían ofrecer alguna esperanza a futuro. Algunos estudios indican que el trasplante de células progenitoras hematopoyéticas es factible y potencialmente benéfico cuando se realiza antes de la aparición del daño hepático y pulmonar severo, de aquí la importancia de establecer tempranamente el diagnóstico. Se han descrito complicaciones como: rechazo al trasplante, enfermedades crónicas de la piel y disfunción tubular renal.<sup>23,24</sup> El trasplante de hígado también se ha establecido en pacientes con enfermedad de Niemann Pick tipo B, aunque sus resultados no se han descritos adecuadamente.<sup>11</sup>

La enfermedad de Niemann Pick tipo B es un trastorno autosómico recesivo, por lo que la probabilidad en cada embarazo de tener un hijo afectado es de 25%. Se recomienda la evaluación prenatal porque actualmente puede medirse la actividad de la esfingomielinasa en fibroblastos de líquido amniótico o mediante la utilización de pruebas de genética molecular.<sup>25</sup>

## REFERENCIAS

1. Mc Govern M, Aron A, Brodie S, Desnick R, Wasserstein M. Natural history of Type A Niemann Pick disease: possible endpoints for therapeutic trials. *Neurology* 2006; 66:228-232.
2. Wasserstein M, Desnick R, Schuchman E, Hossain S, Wallenstein S, Lamm C, et al. The Natural History of Type-B Niemann-Pick Disease: Results from a 10-year longitudinal study. *Pediatrics* 2004;114:672-677.
3. Guillemot N, Troadec C, Billette de Villemeur T, Clément A, Fauroux B. Lung Disease in Niemann-Pick disease. *Pediatric Pulmonology* 2007;42:1207-1214.
4. Takahashi T, Akiyama K, Tomihara M, Tokudome T, Nishinomiya F, Tazawa Y, et al. Heterogeneity of liver disor-



- der in type B Niemann-Pick disease. *Hum Pathol* 1997; 27:385-388.
5. Mc Govern M, Pohl-Worgall T, Deckelbaum R, Simpson W, Mendelson D, Desnick R, et al. Lipid abnormalities in children with types A and B Niemann Pick Disease. *J Pediatr* 2004;145:77-81.
  6. Uyan Z, Karadag B, Ersu R, Kiyani G, Kotiloglu E, Sirvanci S, et al. Early pulmonary involvement in Niemann-Pick Type B Disease: Lung Lavage is not useful. *Pediatric Pulmonology* 2005;40:169-172.
  7. Wasserstein M, Larkin A, Glass R, Schuchman E, Desnick R, McGovern M. Growth restriction in children with type B Niemann Pick disease. *J Pediatr* 2003;142:424-428.
  8. McGovern M, Wasserstein M, Aron A, Desnick R, Schuchman E, Brodie S. Ocular Manifestations of Niemann-Pick Disease Type B. *Ophthalmology* 2004;111:1424-1427.
  9. Wasserstein M, Aron A, Simonaro C, Brodie S, Desnick R, McGovern M. Acid sphingomyelinase Deficiency: Prevalence and characterization of an intermediate phenotype of Niemann-Pick disease. *J Pediatr* 2006;149:554-559.
  10. Harzer K, Rolfs A, Bauer P, Zschesche M, Mengel E, Backes J, et al. Niemann-Pick Disease type A and B are clinically but also enzymatically heterogeneous: pitfall in the laboratory diagnosis of sphingomyelinase deficiency associated with the mutation Q292K. *Neuropediatrics* 2003;34:301-306.
  11. Schuchman E. The pathogenesis and treatment of acid sphingomyelinase-deficient Niemann-Pick disease. *J Inher Metab Dis* 2007;654-663.
  12. Niemann A. Ein unbekanntes Krankheitsbild. *Jahrbuch für Kinderheilkunde* 1914; 79:1-10.
  13. Pick L. Der Morbus Gaucher und die ihm ähnlichen krankheiten (die lipoidzellige Splenohepatomegalie Typus Niemann und die diabetische Lipoidzellenhypoplasie der Milz). *Ergebnisse der Inneren Medizin und Kinderheilkunde* 1926;29:519-27.
  14. Simonaro C, Park J, Eliyahu E, Shtraizent N, McGovern M, Schuchman E. Imprinting at the SMPD1 Locus: Implications for Acid Sphingomyelinase-Deficient Niemann-Pick disease. *Am J Genet* 2006;78:865-870.
  15. Graber D. Accurate differentiation of neuronopathic and nonneuronopathic forms of Niemann Pick disease by evaluation of the effective residual lysosomal sphingomyelinase activity in intact cells. *J Neurochem* 1994;63:1060.
  16. McGovern M, Wasserstein M, Giugliani R, Bembi B, Vanier M, Mengel E, et al. A prospective, cross-sectional survey study of the natural history of Niemann-Pick disease type B. *Pediatrics* 2008;122:341-349.
  17. Simpson W, Mendelson D, Wasserstein M, McGovern M. Imaging manifestations of Niemann-Pick Disease type B. *AJR* 2010;194:12-19.
  18. Mendelson D, Wasserstein M, Desnick R, Glass R, Simpson W, Skloot G, et al. Type B Niemann-Pick Disease: Findings at chest radiography, thin section CT, and pulmonary function testing. *Radiology* 2006;238:339-345.
  19. Choi J, Shin Y, Kim G, Hong S, Yoo H. Treatment of hyperlipidemia associated with Niemann-Pick disease type B by fenofibrate. *Eur J Pediatr* 2006;165:138-139.
  20. Zarco Román J. Enfermedad de Niemann Pick. En: *Errores innatos del metabolismo en el niño*. México:McGraw Hill, 2013;127-136.
  21. Desnick J, Kim J, He X, Wasserstein M, Simonaro C, Schuchman E. Identification and Characterization of eight novel SMPD1 mutations causing types A and B Niemann-Pick Disease. *Mol Med* 2010;16:316-321.
  22. Brinkman J, Wijburg F, Hollak C, Groener J, Verhoek M, Scheij S, et al. Plasma chitotriosidase and CCL18: Early biochemical surrogate markers in type B Niemann-Pick disease. *J Inher Metab Dis* 2005;28:13-20.
  23. Shah A, Kapoor N, Crooks G, Parkman R, Weinberg K, Wilson K, et al. Successful Hematopoietic stem cell transplantation for Niemann-Pick Disease Type B. *Pediatrics* 2005;116:1022-1025.
  24. Schneiderman J, Thormann K, Charrow J, Kletzel M. Correction of Enzyme Levels With Allogeneic Hematopoietic Progenitor Cell Transplantation in Niemann-Pick Type B. *Pediatr Blood Cancer* 2007;49:987-989.
  25. Vanier M. Prenatal diagnosis of Niemann-Pick diseases type A, B and C. *Prenat Diagn* 2002;22:630.