



# Evaluación de la calcinosis distrófica en dermatomiositis juvenil y esclerosis sistémica

## RESUMEN

**Antecedentes:** la calcinosis distrófica se asocia con dermatomiositis juvenil y esclerosis sistémica progresiva. El diagnóstico clínico se establece con la detección de nódulos subcutáneos y pétreos. Los métodos radiográficos convencionales pueden evidenciar los depósitos de calcio; sin embargo, en caso de depósitos incipientes la radiografía puede ser insuficiente. Existen algunos estudios que utilizan la centellografía ósea marcada con Tc99-MPD para identificar calcinosis distrófica.

**Objetivos:** estimar la frecuencia de calcinosis distrófica en pacientes con dermatomiositis juvenil y esclerosis sistémica progresiva y síndrome CREST; y la concordancia entre el diagnóstico de calcinosis distrófica obtenido por la exploración física y el conseguido por centellografía ósea.

**Pacientes y métodos:** estudio comparativo, observacional y transversal efectuado en pacientes de uno y otro sexo, entre 5 y 17 años de edad, con diagnóstico de dermatomiositis juvenil, esclerosis sistémica progresiva y síndrome CREST para detectar calcinosis distrófica mediante exploración física y centellografía ósea. Para evaluar la asociación entre ambos métodos diagnósticos se realizó prueba exacta de Fisher; y para el nivel de concordancia y análisis de distribución por grupo y extensión de la calcinosis distrófica se recurrió a la prueba de Kappa. También se estimaron la sensibilidad y especificidad de la centellografía ósea para la detección de calcinosis distrófica en tejidos blandos, salientes óseas, arcos costales y vértebras.

**Resultados:** la frecuencia global de calcinosis fue de 80%. En 16 pacientes la calcinosis distrófica se detectó mediante exploración física dermatológica y en 9 pacientes mediante centellografía ósea. No se encontró asociación ni concordancia entre los hallazgos de la exploración física y los de la centellografía ósea. Esta última tiene una sensibilidad de 37.5% para la detección de calcinosis distrófica en tejidos blandos y de 43.8% en salientes óseas, es idónea para la detección en arcos costales.

**Conclusiones:** la exploración dermatológica y la centellografía ósea son herramientas complementarias para la detección de calcinosis distrófica.

**Palabras clave:** calcinosis distrófica, dermatomiositis juvenil, esclerosis sistémica progresiva, centellografía ósea.

Marimar Sáez-de Ocariz,<sup>1</sup> Angélica Carrillo-Rincón,<sup>1</sup> Chiharu Murata,<sup>2</sup> Alonso Gutiérrez-Hernández,<sup>3</sup> Rosa María Palma-Rosillo,<sup>4</sup> Nelly Altamirano-Bustamante<sup>5</sup>

<sup>1</sup> Servicio de Dermatología

<sup>2</sup> Metodología de la Investigación

<sup>3</sup> Servicio de Inmunología

<sup>4</sup> Servicio de Medicina Nuclear

<sup>5</sup> Servicio de Endocrinología

Instituto Nacional de Pediatría, México DF.

Recibido: septiembre, 2013

Aceptado: noviembre, 2013

## Correspondencia

Dra. Marimar Sáez de Ocariz  
Servicio de Dermatología  
Instituto Nacional de Pediatría  
Insurgentes Sur 3700 C  
04530 México DF  
Teléfono: 1084-5528  
mariadelmars@prodigy.net.mx

## Este artículo debe citarse como:

Sáez-de Ocariz M, Carrillo-Rincón A, Murata Ch, Gutiérrez-Hernández A, Palma-Rosillo RM, Altamirano-Bustamante N. Evaluación de la calcinosis distrófica en dermatomiositis juvenil y esclerosis sistémica. Acta Pediat Mex 2014;35:7-14.



## Evaluation of dystrophic calcinosis in juvenile dermatomyositis and systemic sclerosis

Marimar Sáez-de-Ocariz,<sup>1</sup> Angélica Carrillo-Rincón,<sup>1</sup> Chiharu Murata,<sup>2</sup> Alonso Gutiérrez-Hernández,<sup>3</sup> Rosa María Palma-Rosillo,<sup>4</sup> Nelly Altamirano-Bustamante<sup>5</sup>

<sup>1</sup> Servicio de Dermatología

<sup>2</sup> Metodología de la Investigación

<sup>3</sup> Servicio de Inmunología

<sup>4</sup> Servicio de Medicina Nuclear

<sup>5</sup> Servicio de Endocrinología

Instituto Nacional de Pediatría, México DF.

### ABSTRACT

**Background:** Dystrophic calcinosis is associated with juvenile dermatomyositis and systemic sclerosis. Clinical diagnosis is performed through the detection of subcutaneous, hard nodules. Conventional radiographic studies may demonstrate calcium deposits, however, with very early lesions X-rays may prove insufficient. There are a few studies where scintigraphy has been used to identify dystrophic calcinosis.

**Objectives:** To estimate the frequency of dystrophic calcinosis in patients with juvenile dermatomyositis and systemic sclerosis/CREST syndrome. To estimate the concordance between the diagnoses of dystrophic calcinosis obtained by physical examination and scintigraphy.

**Patients and Methods:** Observational, transversal and comparative study in which patients of both genders, between 5 and 7 years of age with the diagnoses of juvenile dermatomyositis and systemic sclerosis/CREST syndrome were included in order to detect dystrophic calcinosis by physical examination and scintigraphy. Fisher's exact test was used to evaluate the association between both diagnostic methods, Kappa test was used to evaluate the level of concordance between both methods and a distribution by group analysis was used to analyze the extent of dystrophic calcinosis with both methods. Sensitivity and specificity for scintigraphic findings in soft tissues, bony protrusions, ribs and vertebrae was also estimated.

**Results:** The frequency of dystrophic calcinosis was 80%. Dystrophic calcinosis was detected through physical examination in 16 patients and through scintigraphy in 9 patients. No association or concordance was found between the clinical and the scintigraphic findings. Scintigraphy has a 37.5% sensitivity for the detection of dystrophic calcinosis in soft tissues and 43.8% in bony protrusions, but is ideal for its detection in the ribs.

**Conclusions:** Both, physical examination and scintigraphy are complementary tools for the detection of dystrophic calcinosis.

**Key words:** dystrophic calcinosis, juvenile dermatomyositis, systemic sclerosis, scintigraphy.

Recibido: septiembre, 2013

Aceptado: noviembre, 2013

### Correspondence to:

Dra. Marimar Sáez de Ocariz  
Servicio de Dermatología  
Instituto Nacional de Pediatría  
Insurgentes Sur 3700 C  
04530 México DF  
Teléfono: 1084-5528  
mariadelmars@prodigy.net.mx

### This article must be quoted:

Sáez-de Ocariz M, Carrillo-Rincón A, Murata Ch, Gutiérrez-Hernández A, Palma-Rosillo RM, Altamirano-Bustamante N. Evaluación de la calcinosis distrófica en dermatomiositis juvenil y esclerosis sistémica. Acta Pediat Mex 2014;35:7-14.



La calcinosis distrófica es una enfermedad crónica caracterizada por el depósito de cristales de hidroxapatita o fosfato de calcio amorfo<sup>1,2</sup> que aparece en la piel y los tejidos blandos previamente dañados o desvitalizados, aun a pesar de que el metabolismo del calcio y fósforo sea normal.<sup>2-4</sup> La calcinosis distrófica se asocia con enfermedades autoinmunes del tejido conectivo y puede ser una causa de dolor e incapacidad funcional.<sup>1</sup> La probabilidad de padecer calcinosis distrófica varía entre las diversas enfermedades autoinmunes del tejido conectivo, asociándose principalmente con dermatomiositis juvenil y esclerosis sistémica progresiva y síndrome CREST,<sup>1</sup> con una frecuencia de 30-70%<sup>5</sup> y 25-40%,<sup>6</sup> respectivamente.

El diagnóstico de calcinosis distrófica puede realizarse mediante el examen físico con la detección de nódulos subcutáneos, pétreos, que pueden ulcerarse y liberar material blanquecino. Sin embargo, los depósitos profundos o los nódulos pequeños pueden no ser apreciados durante el examen físico. Entre los estudios de imagen para evidenciar los depósitos de calcio se incluyen: radiografía simple,<sup>7</sup> tomografía axial computada, resonancia magnética y, recientemente, centellografía ósea marcada con Tc<sup>99m</sup>MDP.<sup>8</sup>

Puesto que no existen estudios que analicen la frecuencia real de calcinosis distrófica —que pudiera estar subdiagnosticada— determinada por la exploración física y algún método radiológico, este trabajo se dirige a estimar la frecuencia de calcinosis distrófica en este grupo de pacientes y la concordancia entre el diagnóstico de calcinosis distrófica obtenido por la exploración física y el conseguido por centellografía ósea.

## PACIENTES Y MÉTODOS

Estudio comparativo, observacional y transversal al que se incluyeron pacientes de uno y otro

sexo, entre 5 y 17 años de edad, con diagnóstico de dermatomiositis juvenil y esclerosis sistémica progresiva y CREST atendidos en la consulta en un periodo de dos años. A todos los pacientes se les realizó exploración física completa —por un dermatólogo adiestrado— en búsqueda de sitios y extensión de calcinosis distrófica, y se conformó un expediente clínico e iconográfico para cada uno. A todos se les realizó centellografía ósea en búsqueda de calcificaciones distróficas. Lo observado en la exploración física y la centellografía ósea se representó en esquemas comparativos de acuerdo con los sitios anatómicos afectados. Cada segmento anatómico se dividió en secciones para poder determinar no sólo la existencia o ausencia de calcinosis, sino también su localización y extensión por ambos métodos diagnósticos para poder comparar las diferencias entre ambos de los hallazgos.

El estudio fue aprobado por los Comités de Investigación y Ética del Instituto Nacional de Pediatría y, en todos los casos, se firmó una carta de consentimiento informado y de asentimiento cuando así se requería (en pacientes mayores de 12 años de edad).

El análisis estadístico incluyó la prueba exacta de Fisher para evaluar la asociación entre ambos métodos diagnósticos, la prueba de Kappa para evaluar el nivel de concordancia entre ambos métodos diagnósticos y un análisis de distribución por grupo de la extensión de la calcinosis cutis con ambos métodos diagnósticos. También se estimaron la sensibilidad y especificidad de la centellografía para la detección de calcinosis distrófica en tejidos blandos, salientes óseas, arcos costales y vértebras.

## RESULTADOS

Se incluyeron 20 pacientes, 17 con dermatomiositis juvenil, 2 con esclerosis sistémica progresiva

y 1 con sobreposición de dermatomiositis juvenil y esclerosis sistémica progresiva. La frecuencia de calcinosis global (hallazgos de la exploración física junto con los de la centellografía ósea) fue de 80%; la de calcinosis identificada por exploración física también de 80% y con centellografía ósea 45%.

La calcinosis distrófica se detectó mediante exploración física dermatológica en 16 pacientes: 13 con dermatomiositis juvenil, dos con esclerosis sistémica progresiva y uno con sobreposición (Cuadro 1). En 3 casos la calcinosis fue localizada, diseminada en 10 y severa e incapacitante en 3 pacientes (Cuadro 2). La centellografía ósea sólo demostró calcinosis en 9 pacientes, se reportó normal en un paciente con calcinosis localizada y en 4 pacientes con calcinosis diseminada (Cuadro 2). No se encontró asociación

entre los hallazgos de la exploración física y los de la centellografía ósea ( $p=0.852$ ).

La localización de la calcinosis distrófica en los 9 casos en los que se demostró por ambos métodos, no mostró concordancia en 8 y sólo concordancia parcial en uno de ellos ( $\kappa=0.0384$ ) (Cuadro 2).

No se encontró correlación entre la extensión de la calcinosis cutis determinada mediante la exploración física y los hallazgos de la centellografía ósea ( $p=0.27$ ) (Figura 1).

Si la detección de calcinosis distrófica mediante exploración física es el patrón de referencia, la centellografía ósea tiene una sensibilidad de 37.5% (especificidad 0%) para su detección en tejidos blandos y de

**Cuadro 1.** Características generales de los pacientes

n	Género	Edad al momento de inclusión al estudio	Diagnóstico	Edad de inicio de la enfermedad	Calcinosis distrófica*	Edad de inicio de la calcinosis
1	F	17 años	DMJ/ESP	14 años	Sí	15 años
2	F	15 años	DMJ	11 años	Sí	11 años
3	F	11 años	DMJ	8 años	Sí	8 años
4	F	13 años	ESP	10 años	Sí	10 años
5	F	10 años	DMJ	7 años	Sí	10 años
6	F	5 años	DMJ	2 años	Sí	8 años
7	F	9 años	DMJ	8 años	No	No aplica
8	F	8 años	DMJ	5 años	No	No aplica
9	F	9 años	DMJ	6 años	Sí	8 años
10	F	8 años	DMJ	4 años	Sí	7 años
11	M	5 años	DMJ	3 años	Sí	5 años
12	F	14 años	DMJ	8 años	Sí	8 años
13	F	8 años	DMJ	5 años	Sí	7 años
14	F	11 años	DMJ	8 años	Sí	10 años
15	M	5 años	DMJ	3 años	No	No aplica
16	F	6 años	ESP	4 años	Sí	5 años
17	F	12 años	DMJ	4 años	Sí	Se desconoce
18	F	12 años	DMJ	11 años	No	11 años
19	F	16 años	DMJ	10 años	Sí	11 años
20	F	7 años	ESP	6 años	Sí	6 años

\*Determinada mediante la exploración física

DMJ = dermatomiositis juvenil; ESP = esclerosis sistémica progresiva

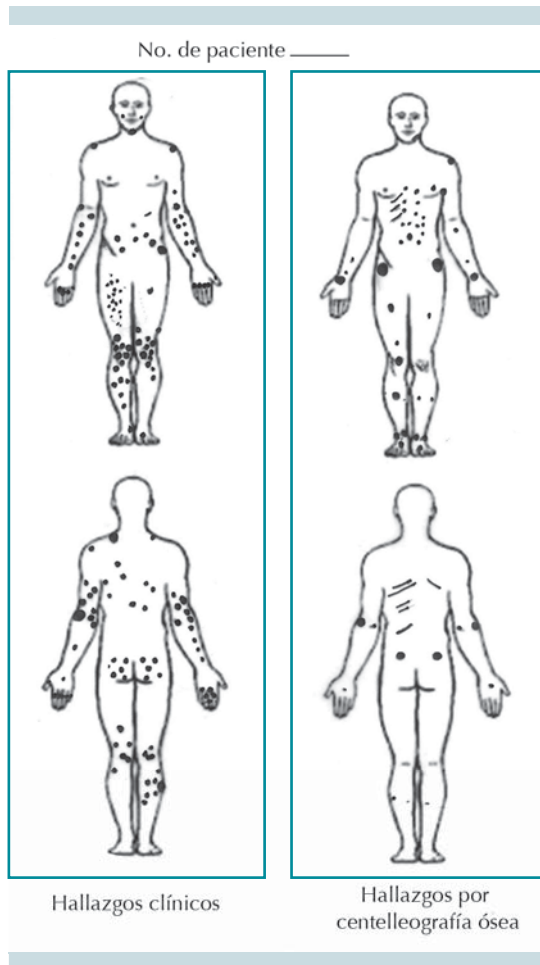
**Cuadro 2.** Hallazgos de la exploración física y la centellografía ósea

n	Exploración física	Centellografía ósea
1	Calcinosis diseminada a todos los segmentos corporales, desde neoformaciones milimétricas hasta de varios centímetros, con salida de material blanquecino	Aumento de la actividad metabólica ósea en las rodillas y el tobillo izquierdo, áreas focales de captación anormal en tejidos blandos de ambas manos, y en el hemitórax izquierdo a nivel de primero, sexto y séptimo arcos costales
2	Calcinosis diseminada al: tronco, abdomen, crestas ilíacas, codos, dedos de las manos, tercio superior de muslos, rodillas y cara anterior de las piernas	Varias zonas de hipercaptación nodular en el hombro y axila izquierdas, en la cuarta y quinta costillas del lado izquierdo y tercer costilla del lado derecho.
3	Calcinosis en el codo izquierdo	Normal
4	Calcinosis en los codos, rodillas y dedos de la mano izquierda	Incremento de la actividad osteogénica en la articulación coxo-femoral derecha
5	Calcinosis en hélix de la oreja derecha	Normal
6	Calcinosis en las regiones malares, ramas mandibulares, codo izquierdo y dedo izquierdo	Normal
7	Sin calcinosis	Normal
8	Sin calcinosis	Normal
9	Calcinosis en el codo y la rodilla derecha	Normal
10	Calcinosis en la palma derecha, codos y rodillas.	Dos zonas de concentración anormal del radio fármaco en tejidos blandos, una por arriba de la cresta iliaca izquierda y otra en los tejidos blandos del tercio medio de la pierna derecha.
11	Calcinosis en el dorso de las manos y los codos	Lesión incipiente en L-3
12	Calcinosis en los dedos de la mano derecha, segundo y tercer dedos de la mano izquierda y ambas rodillas	Aumento de la actividad metabólica ósea en la articulación temporo-mandibular izquierda, en las uniones costocondrales de los arcos costales bilaterales, ramas isquiopúbicas, tobillos y articulaciones sacroiliacas.
13	Calcinosis en los codos, articulaciones metacarpofalángicas y región de las crestas ilíacas	Hiperactividad osteogénica en la región femoral proximal derecha, últimos arcos costales anteriores del lado derecho y diáfisis tibial del lado izquierdo.
14	Calcinosis que afecta ambas piernas, con predominio en la región pretibial izquierda.	Normal
15	Sin calcinosis	Normal
16	Calcinosis difusa con neoformaciones milimétricas en el brazo izquierdo y ambos muslos	Aumento de la actividad metabólica ósea en uniones costocondrales de arcos costales bilaterales
17	Calcinosis en articulaciones metacarpofalángicas	Normal
18	Sin calcinosis	Normal
19	Calcinosis en los codos, antebrazos, rodillas, huecos poplíteos, tronco posterior, 1/3 postero-superior de las piernas, glúteos y región perianal	Hipercaptación en grandes articulaciones
20	Calcinosis milimétrica en el codo izquierdo y abdomen	Normal

43.8% (especificidad 0%) para su detección en salientes óseas. Y es idónea para la detección de calcinosis distrófica en arcos costales y cuerpos vertebrales que no se encuentran mediante la exploración física.

## ANÁLISIS

La calcinosis distrófica se observa en 30 a 70% de los pacientes con dermatomiositis juvenil<sup>5</sup> y en 25 a 40% de los pacientes con esclerosis sisté-



**Figura 1.** Representación esquemática y comparativa (hallazgos clínicos y centelleografía ósea) de los sitios afectados por calcinosis distrófica en los 16 pacientes.

mica progresiva.<sup>6</sup> En nuestros casos encontramos una frecuencia de calcinosis distrófica muy elevada, incluso de 80% con la combinación de ambos métodos diagnósticos. Es posible que esta frecuencia tan elevada obedezca a que todos los investigadores estábamos sensibilizados para su búsqueda, y que la calcinosis distrófica, en realidad, esté subregistrada por considerarse poco significativa para establecer consideraciones terapéuticas.

En términos generales, la calcinosis distrófica aparece entre 1 y 3 años después del inicio de la dermatomiositis juvenil o esclerosis sistémica progresiva/CREST, aunque en ocasiones puede prolongarse hasta 20 años. Por un lado su detección es importante porque la calcinosis distrófica se asocia con retraso en el diagnóstico e inicio tardío del tratamiento de la enfermedad autoinmune.<sup>9,10</sup> Por otro lado, la evolución natural de la calcinosis distrófica es variable e impredecible, y puede asociarse con numerosas secuelas, por lo que su detección es importante para elegir el tratamiento de la enfermedad autoinmune de base, y el de la propia calcinosis distrófica antes de que produzca mayor morbilidad.<sup>8</sup>

La detección de la calcinosis distrófica puede realizarse mediante exploración física, aunque existen diversos estudios de imagen que permiten evidenciar los depósitos de calcio, como ha sido descrito por Nunley y Jones:<sup>8</sup> radiografía convencional, tomografía axial computada, resonancia magnética y centelleografía ósea.

Los estudios de imagen con radiografía convencional pueden identificar el patrón de calcificación de los tejidos blandos y ayudar al diagnóstico de calcinosis distrófica. Blane y su grupo<sup>11</sup> clasificaron los hallazgos radiográficos de la calcinosis distrófica en pacientes con dermatomiositis juvenil en cuatro patrones: placas o nódulos superficiales en piel y tejidos blandos; depósitos nodulares profundos con extensión a los músculos; depósitos a lo largo de los planos fasciales de músculos y tendones, y depósitos firmes que cubren toda la superficie corporal (exoesqueleto).

Sin embargo, se considera que para la detección de calcificación en tejidos blandos más profundos la TAC es más sensible y específica que la radiografía convencional. La TAC tiene la ventaja adicional de demarcar lesiones osificantes y el plano de calcificación.<sup>8,12</sup> En el caso de la



resonancia magnética, su utilidad es limitada ante estructuras ya calcificadas; sin embargo, las imágenes obtenidas pueden ser útiles para la detección de edema o inflamación de la piel, tejidos blandos o fascia antes de que aparezca la calcinosis distrófica.<sup>8,13,14</sup>

En el caso de la centellografía ósea marcada con compuestos de fosfato radiactivo, diversos autores han demostrado que la distribución anormal del radiomarcador es de utilidad para la evaluación inicial y el seguimiento de la gravedad y extensión de la calcinosis distrófica asociada con diversas enfermedades autoinmunes, en particular en pacientes con dermatomiositis juvenil.<sup>14-18</sup>

En nuestra serie de pacientes llama la atención que la centellografía ósea sólo captó la calcinosis distrófica en 56% de los casos en los que clínicamente se demostró su existencia. Además de la falta de asociación entre los hallazgos clínicos e imagenológicos, fue contrastante el hecho de que no existió concordancia entre la localización y extensión de la calcinosis distrófica determinada por la exploración física y la identificada por la centellografía ósea. De hecho, sólo en 1 de los 9 casos con positividad para ambos métodos diagnósticos existió concordancia parcial en cuanto a la localización de las lesiones.

Por ello consideramos que en el caso de la calcinosis distrófica asociada con dermatomiositis juvenil, esclerosis sistémica progresiva y CREST, más allá de que la exploración física dermatológica sea superior a la centellografía ósea, ambos métodos de diagnóstico son, en realidad, complementarios. Es notorio que cada uno tenga una utilidad diferente para la detección de calcinosis distrófica en ciertos sitios anatómicos.

En el caso de la exploración dermatológica, los sitios donde se detectan con mayor frecuencia y facilidad las calcificaciones son las salientes óseas y los tejidos blandos. La centellografía ósea

es mejor para la detección de calcinosis distrófica en huesos cortos, como los arcos costales y los cuerpos vertebrales. Por consiguiente, la aplicación de ambos métodos en conjunto, al ser herramientas complementarias, podría dar mayor sensibilidad y especificidad al diagnóstico de la calcinosis distrófica asociada con enfermedades autoinmunes del tejido conectivo, como la dermatomiositis juvenil, la esclerosis sistémica progresiva y CREST.

Este estudio se realizó con el apoyo de fondos obtenidos en la convocatoria S0008-2008-1 de los Fondos Sectoriales del CONACyT con número de solicitud 87204.

## REFERENCIAS

1. Gutierrez A Jr, Wetter DA. Calcinosis cutis in autoimmune connective tissue diseases. *Dermatol Ther* 2012;25:195-206.
2. Walsh JS, Fairley JA. Calcifying disorders of the skin. *J Am Acad Dermatol* 1995;33:693-706.
3. Boulman N, Slobodin G, Rozenbaum M, Rosner I. Calcinosis in rheumatic diseases. *Semin Arthritis Rheum* 2005;34:805-12.
4. Reiter N, El-Shabrawi L, Leinweber B, Berghold A, Aberer E. Calcinosis cutis: part I. Diagnostic pathway. *J Am Acad Dermatol* 2011;65:1-12.
5. Agarwal V, Sachdev A, Dabra AK. Calcinosis in juvenile dermatomyositis. *Radiology* 2007;242:307-11.
6. Robertson LP, Marshall RW, Hickling P. Treatment of cutaneous calcinosis in limited systemic sclerosis with minocycline. *Ann Rheum Dis* 2003;62:267-69.
7. Chauhan NS, Sharma YP. A child with skin nodules and extensive soft tissue calcification. *Br J Radiol* 2012;85:193-95.
8. Nunley JR, Jones LME. Calcinosis cutis. *E Medicine Specialties* 2009:1-18. <http://www.emedicine.com/derm/topic66.html>
9. Bowyer SL, Blane CE, Sullivan DB, Cassidy JT. Childhood dermatomyositis: factors predicting functional outcome and development of dystrophic calcification. *J Pediatr* 1983;103:882-88.
10. Pachman LM, Abbott K, Sinacore JM, et al. Duration of illness is an important variable for untreated children with juvenile dermatomyositis. *J Pediatr* 2006;148:247-53.
11. Blane CE, White SJ, Braunstein EM, Bowyer SL, Sullivan DB. Patterns of calcification in childhood dermatomyositis. *Am J Roentgenol* 1984;142:397-400.

12. Fishel B, Diamant S, Papo I, Yaron M. CT assessment of calcinosis in a patient with dermatomyositis. *Clin Rheumatol* 1986;5:242-4.
13. Cairoli E, Garra V, Bruzzone MJ, Gambini JP. Extensive calcinosis in juvenile dermatomyositis. *Acta Reumatol Port* 2011;36:180-81
14. Palossari K, Vuotila J, Takalo R, et al. Contrast-enhanced dynamic and static MRI correlates with quantitative 99mTc labeled nanocolloid scintigraphy. Study of early rheumatoid arthritis patients. *Rheumatol* 2004;43:1364-73.
15. Wu Y, Seto H, Shimizu M. Extensive soft-tissue involvement of dermatomyositis detected by whole-body scintigraphy with 99mTc-MDP and 201Tl-chloride. *Ann Nucl Med* 1006;10:127-30.
16. Bar-Server Z, Mukamel M, Harel L, Hardoff R. Scintigraphic evaluation of calcinosis in juvenile dermatomyositis with Tc-99m MDP. *Clin Nucl Med* 2000;25:1013-16.
17. Colamussi P, Prandin N, Cittanti C, Feggil L, Giganti M. Scintigraphy in rheumatic diseases. *Best Pract Res Clin Rheumatol* 2004;18:909-26.
18. Peller P, Ho V, Kransdorf MJ. Extrasosseus Tc99 MDP uptake: a pathophysiological approach. *Radiographic* 1993;13:715-34.