

## Artículo original

doi: 10.35366/111869

## Resultados funcionales tras hemiartroplastía de hombro por fractura de húmero proximal: experiencia en nuestro centro

*Functional results after shoulder hemiarthroplasty for proximal humerus fracture: experience in our center*

Suárez-Quintero A,\* Fernández-Domínguez JM,\* López-Sorroche E\*

Complejo Hospitalario de Torrecárdenas. Almería, Andalucía, España.

**RESUMEN. Introducción:** la hemiartroplastía de hombro está siendo relegada como tratamiento de fracturas de húmero proximal no osteosintetizables. Nuestro objetivo es analizar los resultados funcionales de los pacientes tratados con hemiartroplastía por este motivo en nuestro centro. **Material y métodos:** estudio descriptivo transversal que incluye a los pacientes intervenidos entre Febrero de 2016 y Noviembre de 2021; 24 pacientes, con un seguimiento medio de 44.6 meses. Fueron recogidos el balance articular activo, el test de Constant-Murley, el cuestionario DASH y el dolor actual (EVA). Como parámetros radiográficos se analizó el número de fragmentos de fractura y la consolidación de las tuberosidades. **Resultados:** se obtuvo una media de  $71.65 \pm 13.75$  en el Constant-Murley y de  $18.14\% \pm 13.92$  en el DASH. Para flexión de hombro la media fue de  $108.75^\circ \pm 41.26$ ;  $104.5^\circ \pm 43.68$  para abducción y  $33^\circ \pm 14.73$  para rotación externa. En rotación interna 60% llegaba hasta plano interescapular. EVA medio de  $1.25 \pm 1.74$ . Tuberosidades consolidadas en 90.5%. No hubo diferencias significativas entre el Constant-Murley, DASH ni rotaciones de pacientes mayores y menores de 65 años. Los mayores de 65 años obtuvieron flexión media de  $125.91^\circ \pm 26.82$  y los menores de 65 años de  $87.78^\circ \pm 26.82$  ( $p = 0.038$ ). La abducción media en mayores de 65 fue de  $125.45 \pm 28.94$  versus  $78.89 \pm 46.29$  en el grupo joven ( $p = 0.012$ ). **Conclusión:** la hemiartroplastía

**ABSTRACT. Introduction:** shoulder hemiarthroplasty is being relegated as a treatment for non-osteosynthetic proximal humerus fractures. Our objective is to analyze the functional results of patients treated with hemiarthroplasty for this reason in our hospital. **Material and methods:** cross-sectional descriptive study that includes patients operated between February 2016 and November 2021; 24 patients, with an average follow-up of 44.6 months. Active joint balance, the Constant-Murley test, the DASH questionnaire and current pain (VAS) were collected. The radiographic parameters analyzed were the number of fracture fragments and the consolidation of the tuberosities. **Results:** a mean of  $71.65 \pm 13.75$  was obtained in the Constant-Murley and  $18.14\% \pm 13.92$  in the DASH. For shoulder flexion, the mean was  $108.75^\circ \pm 41.26$ ;  $104.5^\circ \pm 43.68$  for abduction and  $33^\circ \pm 14.73$  for external rotation. About internal rotation, 60% of the patients reached the scapular plane. Average VAS was  $1.25 \pm 1.74$ . Consolidated tuberosities in 90.5%. There were no significant differences comparing the Constant-Murley test, DASH or rotations between both, over and under 65 years old group of patients. Those over 65 years of age obtained a mean flexion of  $125.91^\circ \pm 26.82$  whereas those under 65 years of age obtained a mean flexion of  $87.78^\circ \pm 26.82$  ( $p = 0.038$ ). The mean abduction in those over 65 was  $125.45 \pm 28.94$  vs  $78.89 \pm 46.29$  in the young group ( $p = 0.012$ ).

## Nivel de evidencia: IV

\* Servicio de Cirugía Ortopédica y Traumatología, Complejo Hospitalario de Torrecárdenas. Almería, Andalucía, España.

## Correspondencia:

Ana Suárez-Quintero  
Calle Hermandad Donantes de Sangre s/n, 04009, Almería, Andalucía, España.  
E-mail: anasuarezq@outlook.com

Recibido: 11-02-2023. Aceptado: 30-03-2023.

Citar como: Suárez-Quintero A, Fernández-Domínguez JM, López-Sorroche E. Resultados funcionales tras hemiartroplastía de hombro por fractura de húmero proximal: experiencia en nuestro centro. Acta Ortop Mex. 2022; 36(6): 359-366. <https://dx.doi.org/10.35366/111869>

otorga calidad de vida con aceptable funcionalidad y buen control del dolor, por lo que debe continuar siendo una alternativa a tener en cuenta en pacientes seleccionados.

**Palabras clave:** fractura, húmero proximal, artroplastia de reemplazo, hombro, reemplazo total de hombro.

**Conclusion:** hemiarthroplasty provides quality of life with acceptable functionality and good pain control, therefore it should continue to be an alternative to consider in selected patients.

**Keywords:** fracture, proximal humeral, replacement arthroplasty, shoulder, total shoulder replacement.

## Introducción

Las fracturas de húmero proximal son la tercera fractura más frecuente, sin tener en cuenta raquis, en pacientes mayores de 65 años. En relación con la población general, representan 4-5% de todas las fracturas. Aunque la mayoría de ellas no son desplazadas y aceptan favorablemente un tratamiento conservador mediante inmovilización, entre 15 y 20% tienen un desplazamiento significativo de sus fragmentos, por lo que la cirugía pasa a ser una opción a valorar en estos casos.<sup>1,2,3</sup> El patrón de fractura, el número de fragmentos, la relación de las tuberosidades, la calidad de vida y las expectativas funcionales del paciente determinan el tipo de tratamiento a realizar. En general, la artroplastía se plantea en los casos en los que la síntesis no es posible o existe un riesgo alto de no unión o de osteonecrosis de la cabeza humeral, lo que es mucho más frecuente en pacientes ancianos por la pérdida de calidad ósea.<sup>1,3,4</sup>

Entre los tipos de prótesis de hombro existentes en la actualidad, la hemiarthroplastía es, quizás, la que más tradición tiene, pues lleva años indicándose como solución a las fracturas no osteosintetizables en pacientes ancianos.<sup>1,3,4,5,6,7</sup> No obstante, los resultados obtenidos dejan mucho que desear, pues numerosas series documentan valores funcionales medios-bajos que parecen sólo satisfacer las necesidades de pacientes con poca demanda funcional, en los que la prótesis inversa de hombro podría ser una opción que para muchos autores aporta mayores beneficios por ser más predecible en sus resultados y no depender de factores como la consolidación de las tuberosidades o la competencia de los músculos rotadores.<sup>1,3,5,6,8</sup> En este contexto, la prótesis parcial se está relegando a pacientes más jóvenes con fracturas no osteosintetizables pero que presentan unas tuberosidades medianamente conservadas o reconstruibles que van a permitir mantener la funcionalidad del manguito rotador, el cual no se espera degenerado en esta franja de edad.<sup>9,10</sup>

El objetivo de nuestro estudio es analizar los resultados objetivos funcionales y subjetivos de los pacientes intervenidos en nuestro centro de hemiarthroplastía de hombro tras fractura no osteosintetizable de húmero proximal, para así evaluar qué parámetros han podido condicionar los resultados finales.

## Material y métodos

Estudio descriptivo transversal de los pacientes intervenidos en nuestro centro entre Febrero de 2016 y Mayo

de 2021 mediante hemiarthroplastía de hombro tras fractura de húmero proximal en tres y cuatro fragmentos, catalogadas como tipo III y IV según la clasificación de Neer.<sup>11</sup> Se realizó una valoración funcional mediante medición del balance articular, el test de Constant-Murley<sup>12</sup> para hombro y el cuestionario DASH<sup>13</sup> (*Disabilities of the Arm, Shoulder and Hand*) para miembro superior, así como del dolor actual mediante la escala visual analógica (EVA).

Fueron incluidos en el estudio los pacientes con diagnóstico de fractura de húmero proximal en tres o cuatro fragmentos intervenidos de hemiarthroplastía de hombro con un seguimiento posterior mínimo de 12 meses desde la cirugía y que hubiesen completado la rehabilitación postoperatoria. Se excluyeron los pacientes que sufrieran de forma concomitante al traumatismo lesión vasculonerviosa y aquellos que no aceptasen o en los que no fuera posible un seguimiento regular a largo plazo tras la intervención.

Todos los pacientes acudieron, tras el traumatismo, al Servicio de Urgencias de nuestro hospital, donde fueron valorados, diagnosticados de fractura de húmero proximal y tratados mediante inmovilización inicial. Se les informó de las características de su lesión y de la alternativa quirúrgica de tratamiento, que aceptaron. A continuación, fueron ingresados en planta donde se cursó la preanestesia si precisaban por sus antecedentes personales y posteriormente se les intervino. La decisión sobre el tipo de cirugía a realizar, en este caso implantación de hemiarthroplastía de hombro, se realizó en sesión clínica del Servicio de Cirugía Ortopédica y Traumatológica (COT) de nuestro hospital, valorando las características de la lesión y la situación funcional y demanda del paciente.

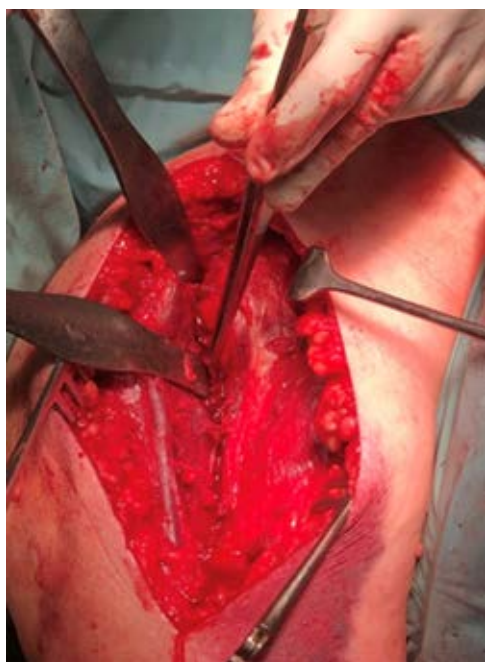## Técnica quirúrgica

Los pacientes fueron intervenidos por cinco facultativos especialistas en Cirugía Ortopédica y Traumatología de nuestro centro. Los pacientes fueron colocados en posición silla de playa. El abordaje empleado fue el deltopectoral desde apófisis coracoides, identificando la vena cefálica y disecándola para lateralizarla y protegerla (*Figura 1*). Tras separar el intervalo deltopectoral y abrir la cápsula articular, se identificó la fractura y el estado de las tuberosidades. La cabeza humeral y los fragmentos no viables fueron retirados intentando conservar la inserción del manguito rotador. Posteriormente se procedió al fresado del canal medular y a la implantación del vástago ce-

mentado. Dado que las fracturas no tenían extensión metafisaria o diafisaria, la altura fue conseguida con el apoyo medial del vástago protésico en el cóncavo. Comprobamos estabilidad y movilidad articular, colocándose posteriormente la definitiva. A continuación, se reinsertaron las tuberosidades mediante suturas, dos para troquíter, dos para troquíen y dos suturas de tuberosidades a diáfisis mediante orificios transóseos con hilo de alta resistencia, asegurando adecuado anclaje de éstas a la prótesis. En la mayoría de los casos empleamos autoinjerto de hueso procedente de la cabeza humeral para cubrir el defecto metafisario y favorecer así la consolidación de las tuberosidades. A criterio del cirujano se dejó redón intraarticular, con presión negativa para prevenir la formación de hematoma, que se retiraría 24 horas después. Finalmente, inmovilizamos el miembro superior con cabestrillo (*Figura 2*).

### Postoperatorio

Los pacientes acudieron desde la cirugía y hasta la retirada de los agrafes dérmicos a curas ambulatorias de la herida quirúrgica cada 48 horas. El hombro intervenido permaneció inmovilizado 15 días, hasta la primera revisión en consulta; posteriormente se permitió retirada para movilización de codo y comenzar con ejercicios sencillos como movimientos pendulares. Los pacientes recibieron sucesivas revisiones al mes, dos, tres, seis meses y un año. Cuando se comprobó en dichas consultas la consolidación de tuberosidades, generalmente entre las cuatro o seis semanas, se iniciaron ejercicios pasivos de movilización y los pacientes fueron derivados al Servicio de Medicina Física y Rehabi-



**Figura 1:** Abordaje deltopectoral. Se observa la vena cefálica disecada y separada hacia lateral protegida por dos separadores.

litación de nuestro hospital para comenzar con fisioterapia centrada en mejora de balance articular activo y fortalecimiento muscular, siendo dados de alta cuando fueron alcanzados los objetivos funcionales máximos en cada caso. Tras estas revisiones todos recibieron una llamada telefónica por un profesional relacionado con el servicio médico responsable y fueron citados de nuevo en consulta para completar los ítems no analizados en las consultas previas e incluidos en las dos encuestas que se realizan en este estudio.

### Análisis de datos

Los datos fueron analizados con el programa SPSS para Mac (SPSS, Inc., una empresa de IBM, Chicago, Illinois). Para las variables cuantitativas se calcularon las medidas de tendencia central y dispersión y para las variables cualitativas se comprobó la normalidad con el test de Kolmogórov-Smirnov. Para el contraste de hipótesis de igualdad de medias se utilizó el test de la t de Student para muestras independientes o análisis de la varianza para las variables distribuidas según una distribución normal, en caso contrario se utilizó el test de Mann-Whitney o Kruskal-Wallis. En todos los análisis se consideraron estadísticamente significativas las diferencias con  $p < 0.05$ .

### Resultados

De un total de 24 pacientes intervenidos en nuestro centro, entre Febrero de 2016 y Mayo de 2021, 20 cumplieron los criterios de inclusión. Una paciente fue descartada por presentar lesión de la arteria braquial asociada y otras patologías que resultaron en *exitus* a los meses de la intervención; los otros tres pacientes no cumplieron el protocolo de visitas y rehabilitación. El tiempo medio de seguimiento tras la cirugía fue de  $44.6 \pm 19.91$  meses.

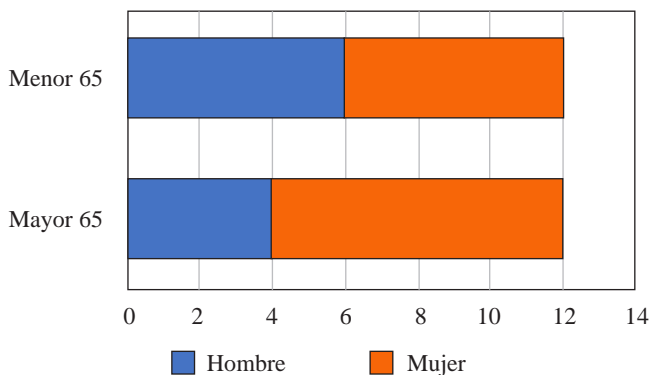
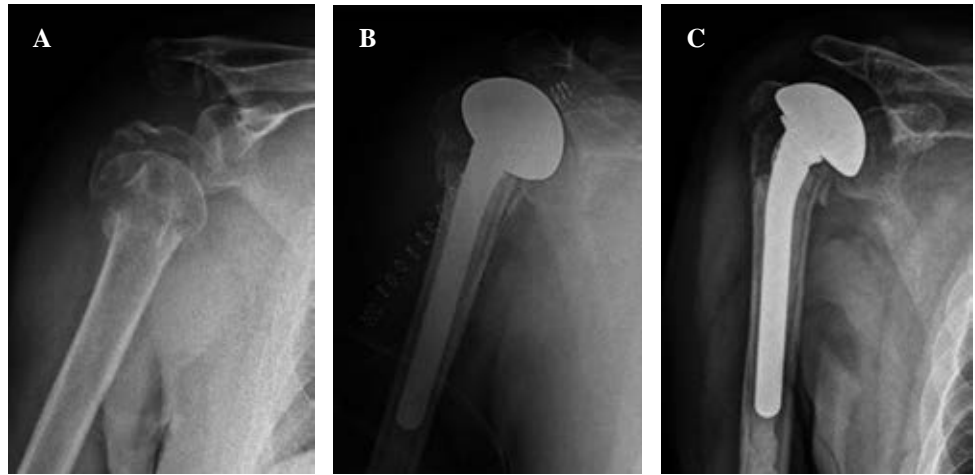
En cuanto al análisis epidemiológico, 60% (13/24) eran mujeres y 40% (8/24) hombres. La edad media general en el momento que se realiza la cirugía fue de  $64.33 \pm 9.8$  años, siendo 50% (12/24) de los pacientes mayores de 65 años y 50% menores (*Figura 3*). Por otro lado, 50% de los pacientes sufrió fractura del hombro izquierdo y el otro 50% del derecho, afectando la fractura al miembro dominante en 54.16% de los casos (13/24).

La mayoría de los pacientes presentaron una fractura en cuatro fragmentos, concretamente 66.66% (16/24), siendo 33.33% restante (8/24), fracturas en tres fragmentos. Sólo dos de los pacientes asociaban en la lesión inicial luxación glenohumeral. El único parámetro radiológico que se valoró tras la intervención fue la consolidación de las tuberosidades, las cuales se notificaron consolidadas en 90.5% de los casos.

Con respecto a la situación funcional de los pacientes, ésta fue valorada mediante el test de Constant-Murley, obteniendo una media de  $71.65 \pm 13.75$  y el DASH de hombro, con una media de  $18.14 \pm 13.92\%$ . Los valores para balance articular activo de la articulación fueron los siguientes: fle-

**Figura 2:**

Evaluación en paciente varón de 76 años. **A)** Fractura de húmero proximal impactada en valgo. **B)** Radiografía postquirúrgica de hemiartroplastía de hombro. **C)** Radiografía a los seis meses de la cirugía, donde se aprecia consolidación de tuberosidades.

**Figura 3:** Distribución muestral según edad y sexo.

ción de hombro, media de  $108.75 \pm 41.26$  grados; abducción de hombro sin estabilizar escápula, media de  $104.5 \pm 43.68$  grados; rotación externa con codo pegado a cuerpo, media de  $33 \pm 14.73$  grados. La puntuación media obtenida para la escala EVA fue de  $1.25 \pm 1.74$  puntos (Tabla 1). La rotación interna se midió mediante una escala ordinal que incluía, de menor a mayor recorrido a los pacientes que llegaban hasta S1 (10% de la muestra), los que llegaban hasta L2-L3 (5%), los que alcanzaban T12 (25%) y los que elevaban hasta plano interescapular (60%) (Tabla 2). Ninguno de los pacientes hasta la fecha ha precisado revisión de su implante.

Por último, analizamos si existían variación en la funcionalidad por subgrupos de edad, entre los pacientes mayores y menores de 65 años. No se observaron diferencias estadísticamente significativas en el test de Constant-Murley, el cuestionario DASH ni en las rotaciones. Se constató una diferencia de  $45.56^\circ$  entre la media de abducción en el grupo mayor de 65 años ( $125.45 \pm 28.94$ ) y la media en el grupo de menores de 65 años ( $78.89 \pm 46.29$ ) ( $p = 0.012$ ), así como una diferencia de  $38.13^\circ$  entre la media de flexión de hombro entre el grupo mayor de 65 años ( $125.91 \pm 26.82$ ) y el grupo de menores de 65 años ( $87.78 \pm 26.82$ ) ( $p = 0.038$ ) (Tabla 3).

## Discusión

La hemiartroplastía de hombro es un tratamiento aceptado y empleado para las fracturas no osteosintetizables de húmero proximal desde hace años, si bien, últimamente ha disminuido su indicación a favor de la prótesis total inversa de hombro, que en algunos estudios ha documentado mejoras con respecto a la prótesis parcial en rango de flexión y abducción de hombro, no tanto así en valores de rotación interna, en incidencia de inestabilidad protésica ni en tiempo de longevidad de la artroplastía.<sup>1,5,9</sup> En nuestro centro, eran escasas las prótesis inversas que se implantaban por fractura antes de 2015, por lo que en esta época se optaba preferiblemente por la hemiartroplastía. A partir de 2016, ante los buenos resultados obtenidos con las prótesis inversas de hombro tras fracturas de húmero proximal, su creciente popularidad y la familiarización de los cirujanos con el material, su indicación por este motivo ha ido en aumento, disminuyendo en consecuencia las prótesis parciales implantadas desde entonces.

Optemos por la hemiartroplastía o por la prótesis inversa, en ambos casos resulta fundamental el estado de las tuberosidades y su consolidación tras el implante; sin embargo, a diferencia de las prótesis inversas, en las hemiartroplastía la restauración del manguito rotador cobra una importancia fundamental para la movilidad posterior.<sup>2,6,14</sup> Otro aspecto a valorar con respecto a la hemiartroplastía es la mayor facilidad para realizar una conversión a prótesis inversa en caso de que fuese necesario y, de hecho, esto ha sido causa de mayor indicación de artroplastías parciales en pacientes jóvenes que pudieran ser subsidiarios de revisión en el futuro. Autores como Levy et al<sup>15</sup> reportan en sus estudios que desde la aparición de las prótesis inversas ha habido un aumento de hemiartroplastías «fallidas» y por tanto subsidiarias de revisión, muchas de ellas reconvertidas a prótesis inversa que, según el estudio de Davey et al,<sup>16</sup> es el tipo de implante empleado para tratamiento de las fracturas de húmero proximal que cuenta con menor tasa de revisión.



Varios estudios analizan los resultados funcionales de los pacientes intervenidos de hemiartroplastia de hombro con resultados pobres en muchos de ellos. En nuestra muestra, hemos documentado una media en el test de Constant-Murley de 71.65, lo que se considera una puntuación aceptablemente buena, sobre todo en comparación con series previas que muestran resultados que oscilan entre los 40 y 54 puntos.<sup>3,6,7,17,18,19,20,21,22,23,24,25</sup> No obstante, en la literatura encontramos relativa heterogeneidad, ya que otros autores han reportado medias superiores que rondan los 70 puntos y, por tanto, más similares a la calculada para nuestros pacientes.<sup>4,14,26,27,28,29</sup> Con respecto a la escala DASH, que puntúa de 0 a 100 la limitación del paciente debido a su patología, la media fue de 18.41%, lo que se asemeja a los resultados obtenidos por algunos autores<sup>2,21,29</sup> y mejoran otros que reportan porcentajes de discapacidad entre 24 y 46%.<sup>3,5,7,17,22</sup> De los cuatro parámetros valorados en el test de Constant: dolor, actividad, movilidad y fuerza, en el que proporcionalmente hemos notificado peores resultados ha sido en fuerza; no obstante, dado que la mayoría de los pacientes estudiados son mayores de 60 años, consideramos que es importante comparar con el hombro contralateral, pues en muchos casos ni siquiera en éste se obtiene la puntuación máxima del apartado. Este hecho ha sido tenido en cuenta por otros autores como Kontakis et al,<sup>4</sup> quienes también midieron la puntuación en el test de Constant-Murley del hombro sano, obteniendo un rango entre 50 y 90 puntos.

En lo que al balance articular se refiere, la flexión de hombro es el dato más frecuentemente recogido por los autores, con valores variables que en la mayoría de los casos apenas alcanzan los 100 grados de elevación.<sup>5,6,17,18,19,22,28,30,31,32,33,34</sup> En nuestra muestra, documentamos una flexión de hombro de 108.75 grados de media, lo que es similar a estudios más esperanzadores que registran medias entre los 106 y los 121 grados.<sup>3,14,23,26,27,35,36</sup> La abducción está menos reflejada en la literatura, con valores oscilantes entre los 77 y 100 grados,<sup>5,17,18,19,22,31</sup> resultados ligeramente inferiores que nuestra media de 104.5 grados, si bien en nuestro estudio cabe recalcar que ésta ha sido medida sin estabilización escapular.<sup>5,17,18,19,22,31</sup> Por otro lado, la rotación interna es conseguida hasta valores funcionales en la mayoría de los pacientes, alcanzando en muchos casos (12/20) la región interescapular, lo que se considera de interés, ya que se ha documentado en la bibliografía la ausencia de dife-

Tabla 2: Resultados en rotación interna. Escala ordinal.

|                | n (%)   |
|----------------|---------|
| S1             | 2 (10)  |
| L2-L3          | 1 (5)   |
| D12            | 5 (25)  |
| Interescapular | 12 (60) |

rencias estadísticamente significativas entre los resultados obtenidos para rotación interna con hemiartroplastia versus los obtenidos con reducción abierta y fijación interna (RAFI) o prótesis total inversa,<sup>1,22,23</sup> además contrasta con otros estudios cuyos pacientes presentan una rotación interna limitada a las vértebras lumbares.<sup>5,6,23,30,31,36</sup> La rotación externa también ha alcanzado valores funcionales, con una media de 33 grados medida con codo pegado a cuerpo, lo que es un resultado más favorable que los documentados por otros autores cuyas medias se mantienen alrededor de los 20 grados,<sup>3,4,6,17,18,22,30,31,33</sup> aunque no tan optimista como los 48 grados de media que alcanzan los pacientes del estudio de Young et al.<sup>36</sup> En lo que respecta al alivio del dolor, en la mayor parte de la bibliografía éste queda reflejado en el subapartado del test de Constant-Murley; aun así, el dolor residual tras la hemiartroplastia es valorado por muchos autores como Valenti et al,<sup>6</sup> cuya media de 1.29 puntos en la escala visual analógica es muy similar a la nuestra de 1.25 puntos.

Consideramos digna de mención la pérdida de balance articular en los dos pacientes de la muestra en los que las tuberosidades no consolidaron, los cuales obtuvieron una puntuación en el Constant-Murley de 37 y 54 puntos, respectivamente; y valores de abducción y flexión que rondan entre los 40 y 50°. Análisis previos han considerado la consolidación anatómica de las tuberosidades como el condicionante más importante para un buen resultado funcional.<sup>14,37</sup> Aun así, no hay que subestimar la importancia de mantener en todo momento una adecuada técnica quirúrgica, ya que otros aspectos como la altura donde se ubica la prótesis y la retroversión con la que ésta sea implantada son también condicionantes de la funcionalidad futura.<sup>37,38,39</sup> Hashiguchi et al<sup>10</sup> señalan en su estudio la relación entre los peores resultados y la presencia de factores que pronostican la existencia de un manguito rotador deficiente, como son la reabsorción ósea de las tuberosidades, el *impingement* subacromial y las variaciones en el *offset* humeral o en el intervalo acromioclavicular, aspectos que no han sido valorados en nuestra muestra. Por otro lado, dos pacientes sufrieron fractura luxación de la cabeza humeral, lo que en algunas series se ha constatado como factor de riesgo para mala evolución de la prótesis por peor conservación de las tuberosidades, necesidad de mayor abordaje y lesión de partes blandas durante la cirugía y aumento de la osificación heterotópica;<sup>5</sup> en nuestra muestra, los pacientes que sufrieron luxación glenohumeral concomitante obtuvieron una puntuación en el Constant-

Tabla 1: Media y desviación estándar para cada variable analizada.

|                 |                |
|-----------------|----------------|
| Constant-Murley | 71.65 ± 13.75  |
| DASH            | 18.14 ± 13.92  |
| RE              | 33 ± 14.73     |
| Abducción       | 104.50 ± 43.68 |
| Flexión         | 108.75 ± 41.26 |
| EVA             | 1.25 ± 1.74    |

DASH = Disabilities of the Arm, Shoulder and Hand. RE = rotación externa. EVA = escala visual analógica.

Murley de 70 y 81 puntos, así como un DASH de 13.33 y 10.81%, respectivamente, por lo que estas premisas no se cumplieron.

Hay series que han analizado la evolución del resultado funcional de los pacientes a lo largo del tiempo como el estudio de Cai et al,<sup>29</sup> quienes notifican una diferencia de hasta 15 puntos de mejoría en el test Constant-Murley y de 24.2 puntos menos en el porcentaje obtenido en el cuestionario DASH, entre las entrevistas que realizaron a los cuatro meses y a los dos años. Loew et al<sup>18</sup> también constataron una mejora en todos los parámetros entre los seis y los 30 meses, con diferencias en las medias obtenidas en test de Constant-Murley de casi 9 puntos. Chalmers et al<sup>35</sup> midieron cuánto tiempo tardaban de media sus pacientes intervenidos de hemiartroplastia tras fractura en llegar a los 90° de flexión, calculándose éste sobre los siete meses. Obtuvieron un balance de elevación de hombro a los tres años de  $106 \pm 29$  grados, lo que se asemeja a nuestra muestra. La mayoría de nuestros pacientes que han obtenido más de 75 puntos en el Constant-Murley y menos de 10% de incapacidad en el DASH tenían un seguimiento mayor a 36 meses. Consideramos que, salvo que en estos pacientes acontezca alguna complicación, la tolerancia sobre la prótesis y su inclusión en todas las actividades básicas de la vida diaria del paciente no ocurre hasta pasados varios años de la cirugía, momento idóneo a partir del cual valorar la funcionalidad definitiva.

Con respecto al análisis por edad, comparando los resultados obtenidos en los test de Constant-Murley y DASH, así como en los resultados funcionales, resultaron estadísticamente significativos la mayor flexión de los pacientes mayores de 65 años:  $125.91 \pm 26.82^\circ$  vs  $87.78 \pm 47.38^\circ$  ( $p < 0.05$ ), así como la mayor abducción:  $125.45 \pm 28.94^\circ$  versus  $78.89 \pm 46.29^\circ$  ( $p < 0.05$ ). Esto contrasta con la comparación establecida por otros autores que notifican peor funcionalidad a partir de la séptima u octava década de la vida, según el estudio.<sup>3,24,30,34</sup> Baudi et al<sup>22</sup> sin embargo, reflejan en su análisis mejores resultados en Constant, DASH y balance articular en pacientes tratados con hemiartroplastia mayores de 75 años versus entre los 65 y 75 años, si bien desconocemos si estas diferencias fueron estadísticamente significativas por falta de desarrollo de esta línea científica. Por otro lado, el estudio realizado por Giovale et al<sup>3</sup> reporta peores resultados no estadísticamente significativos en el test de

Constant-Murley, en flexión y en las rotaciones en pacientes ancianos con respecto a menores de 70 años; sin embargo, tres de los cinco pacientes que tuvieron un Constant-Murley por encima de 80 puntos eran mayores de 70. Sus autores consideran que la edad es un difícil marcador para diferenciar a pacientes, ya que la edad cronológica no siempre se corresponde con la biológica y la morbilidad acompañante.

Consideramos que en este punto es necesario tener en cuenta que, en nuestro estudio, el patrón de fractura no está definido para cada individuo. En general, cuando a un paciente joven no podemos indicarle la realización de una osteosíntesis es porque la fractura es consecuencia de un mecanismo de alta energía y presenta tal conminución que no la consideramos reconstruible. En el paciente anciano, el protagonismo lo tiene la escasa calidad ósea, sobre todo en mujeres, que condiciona o bien un patrón muy conminuto o bien escasas esperanzas de estabilidad tras la osteosíntesis, optándose en estos casos por la artroplastia. No obstante, en nuestro centro la hemiartroplastia como tratamiento de una fractura proximal de húmeros ha sido únicamente indicada en pacientes que conservaban las tuberosidades y no tenían antecedentes personales de omalgia ni tendinopatía del manguito rotador, independientemente de su edad. De esta forma, consideramos que los buenos resultados en pacientes añosos están condicionados por la indicación y por una cuidadosa técnica quirúrgica en la que se ha procurado mantener la altura de la cabeza humeral y reinsertar las tuberosidades anclándolas a la prótesis.

Por último, cabe destacar que una alternativa siempre al alcance es el tratamiento conservador, especialmente en pacientes con baja demanda funcional y potencial riesgo quirúrgico. Ciertos patrones de fractura se han relacionado con mejores o peores resultados funcionales, en concreto, las fracturas impactadas en valgo se estiman como las peor toleradas dentro de las que no tienen una indicación quirúrgica clara de entrada.<sup>40</sup> Algunos estudios, como el de Olerud et al<sup>7</sup> o el de Boons et al<sup>31</sup> encuentran diferencias a favor de la artroplastia parcial en pacientes ancianos versus el tratamiento conservador en cuanto al alivio del dolor, especialmente en los primeros meses tras el traumatismo; no obstante, estas diferencias no son tan notorias en cuanto a la movilidad o la puntuación en el test de Constant-Murley.

Nuestro estudio cuenta con varias limitaciones. En primer lugar, el seguimiento desde la cirugía ha sido variable,

Tabla 3: Comparación entre grupos: mayores y menores de 65 años.

|                                | < 65 años     | > 65 años      | p      |
|--------------------------------|---------------|----------------|--------|
| Constant-Murley (0-100 puntos) | 66.33 ± 19.12 | 76 ± 4.52      | 0.067  |
| DASH (0-100%)                  | 24.09 ± 18.11 | 13.28 ± 6.94   | 0.230  |
| Rotación externa (0-80°)       | 29.44 ± 13.33 | 35.91 ± 15.78  | 0.0552 |
| Abducción (0-180°)             | 78.89 ± 46.29 | 125.45 ± 28.94 | 0.012* |
| Flexión (0-180°)               | 87.78 ± 26.82 | 125.91 ± 26.82 | 0.038* |

DASH = Disabilities of the Arm, Shoulder and Hand. \* = estadísticamente significativo.

con un tiempo mínimo de un año. El patrón de fractura no ha sido individualizado para cada paciente, lo que puede incurrir en variaciones de la reconstrucción de las tuberosidades que condicionen la movilidad posterior del hombro. Asimismo, el número de pacientes incluido es pequeño y resulta insuficiente para considerar extrapolable la muestra a la población general.

## Conclusión

La indicación apropiada de la hemiarthroplastia de hombro cuando se implanta como consecuencia de una fractura está en el punto de mira ante la existencia de otras opciones con buenos resultados como son las prótesis totales de hombro o la reducción abierta y fijación interna si la fractura es osteosintetizable. Los resultados funcionales obtenidos en nuestro estudio nos invitan a pensar que la hemiarthroplastia otorga calidad de vida al paciente con aceptable funcionalidad y buen control del dolor, por lo que debe continuar siendo una alternativa que tener en cuenta en pacientes seleccionados.

## Referencias

- Shukla DR, McAnany S, Kim J, Overley S, Parsons BO. Hemiarthroplasty versus reverse shoulder arthroplasty for treatment of proximal humeral fractures: a meta-analysis. *J Shoulder Elbow Surg.* 2016; 25(2): 330-40. doi: 10.1016/j.jse.2015.08.030.
- Estrada-Malacón CA, Torres-Zavala A, Navarro-González BE, Fonseca-Bernal M. Resultados funcionales de fracturas Neer III-IV tratadas mediante hemiarthroplastia. *Acta Ortop Mex.* 2014; 28(4): 224-7.
- Giovale M, Mangano T, Rodá E, Repetto I, Cerruti P, Kuqi E, et al. Shoulder hemiarthroplasty for complex humeral fractures: a 5 to 10-year follow-up retrospective study. *Musculoskelet Surg.* 2014; 98 Suppl 1: 27-33.
- Kontakis GM, Tosounidis TI, Christoforakis Z, Hadjipavlou AG. Early management of complex proximal humeral fractures using the Aequalis fracture prosthesis: a two- to five-year follow-up report. *J Bone Joint Surg Br.* 2009; 91(10): 1335-40. doi: 10.1302/0301-620X.91B10.22473.
- Sebastiá-Forcada E, Cebrián-Gómez R, Lizaur-Utrilla A, Gil-Guillén V. Reverse shoulder arthroplasty versus hemiarthroplasty for acute proximal humeral fractures. A blinded, randomized, controlled, prospective study. *J Shoulder Elbow Surg.* 2014; 23(10): 1419-26. doi: 10.1016/j.jse.2014.06.035.
- Valenti P, Aliani D, Maroun C, Werthel JD, Elkolti K. Shoulder hemiarthroplasty for proximal humeral fractures: analysis of clinical and radiographic outcomes at midterm follow-up: a series of 51 patients. *Eur J Orthop Surg Traumatol.* 2017; 27(3): 309-15. doi: 10.1007/s00590-017-1927-7.
- Olerud P, Ahrengart L, Ponzer S, Saving J, Tidermark J. Hemiarthroplasty versus nonoperative treatment of displaced 4-part proximal humeral fractures in elderly patients: a randomized controlled trial. *J Shoulder Elbow Surg.* 2011; 20(7): 1025-33. doi: 10.1016/j.jse.2011.04.016.
- Namdari S, Horneff JG, Baldwin K. Comparison of hemiarthroplasty and reverse arthroplasty for treatment of proximal humeral fractures: a systematic review. *J Bone Joint Surg Am.* 2013; 95(18): 1701-8. doi: 10.2106/JBJS.L.01115.
- Klug A, Gramlich Y, Wincheringer D, Schmidt-Horlohé K, Hoffmann R. Trends in surgical management of proximal humeral fractures in adults: a nationwide study of records in Germany from 2007 to 2016. *Arch Orthop Trauma Surg.* 2019; 139(12): 1713-21. doi: 10.1007/s00402-019-03252-1.
- Hashiguchi H, Iwashita S, Ohkubo A, Takai S. The outcome of hemiarthroplasty for proximal humeral fractures is dependent on the status of the rotator cuff. *Int Orthop.* 2015; 39(6): 1115-9. doi: 10.1007/s00264-015-2758-y.
- Hawkins RJ. Displaced proximal humeral fractures. *Orthopedics.* 1993; 16(1): 49-53. doi: 10.3928/0147-7447-19930101-09.
- Martínez Sola R, Ruiz Rico Gómez J, Santonja Medina F, Martínez Martínez F. El test de Constant-Murley como método de valoración clínica para el seguimiento de las fracturas de extremidad proximal del humero: revisión y controversias. *Rev Soc Andal Traumatol Ortop.* 2020; 37(2/4): 8-16.
- Hervás MT, Navarro Collado MJ, Peiró S, Rodrigo Pérez JL, López Matéu P, Martínez Tello I. Versión española del cuestionario DASH. Adaptación transcultural, fiabilidad, validez y sensibilidad a los cambios. *Med Clin (Barc).* 2006; 127(12): 441-7. doi: 10.1157/13093053.
- Demirhan M, Kilicoglu O, Altinel L, Eralp L, Akalin Y. Prognostic factors in prosthetic replacement for acute proximal humerus fractures. *J Orthop Trauma.* 2003; 17(3): 181-8; discussion 188-9. doi: 10.1097/00005131-200303000-00004.
- Levy J, Frankle M, Mighell M, Pupello D. The use of the reverse shoulder prosthesis for the treatment of failed hemiarthroplasty for proximal humeral fracture. *J Bone Joint Surg Am.* 2007; 89(2): 292-300. doi: 10.2106/JBJS.E.01310.
- Davey MS, Hurley ET, Anil U, Condren S, Kearney J, O'Tuile C, et al. Management options for proximal humerus fractures - A systematic review & network meta-analysis of randomized control trials. *Injury.* 2022; 53(2): 244-9. doi: 10.1016/j.injury.2021.12.022.
- Gallinet D, Clappaz P, Garbuio P, Tropet Y, Obert L. Three or four parts complex proximal humerus fractures: hemiarthroplasty versus reverse prosthesis: a comparative study of 40 cases. *Orthop Traumatol Surg Res.* 2009; 95(1): 48-55. doi: 10.1016/j.otsr.2008.09.002.
- Loew M, Heitkemper S, Parsch D, Schneider S, Rickert M. Influence of the design of the prosthesis on the outcome after hemiarthroplasty of the shoulder in displaced fractures of the head of the humerus. *J Bone Joint Surg Br.* 2006; 88(3): 345-50. doi: 10.1302/0301-620X.88B3.16909.
- Wild JR, DeMers A, French R, Shipps MR, Bergin PF, Musapatika D, et al. Functional outcomes for surgically treated 3- and 4-part proximal humerus fractures. *Orthopedics.* 2011; 34(10): e629-33. doi: 10.3928/01477447-20110826-14. Erratum in: *Orthopedics.* 2012; 35(1): 27.
- Noyes MP, Kleinhenz B, Markert RJ, Crosby LA. Functional and radiographic long-term outcomes of hemiarthroplasty for proximal humeral fractures. *J Shoulder Elbow Surg.* 2011; 20(3): 372-7. doi: 10.1016/j.jse.2010.06.009.
- Thorsness R, Iannuzzi J, Noyes K, Kates S, Voloshin I. Open reduction and internal fixation versus hemiarthroplasty in the management of proximal humerus fractures. *Geriatr Orthop Surg Rehabil.* 2014; 5(2): 56-62. doi: 10.1177/2151458514527292.
- Baudi P, Campochiaro G, Serafini F, Gazzotti G, Matino G, Rovesta C, et al. Hemiarthroplasty versus reverse shoulder arthroplasty: comparative study of functional and radiological outcomes in the treatment of acute proximal humerus fracture. *Musculoskelet Surg.* 2014; 98 Suppl 1: 19-25. doi: 10.1007/s12306-014-0322-3.
- Bonnevialle N, Tournier C, Clavert P, Ohl X, Sirveaux F, Saragaglia D. Hemiarthroplasty versus reverse shoulder arthroplasty in 4-part displaced fractures of the proximal humerus: multicenter retrospective study. *Orthop Traumatol Surg Res.* 2016; 102(5): 569-73. doi: 10.1016/j.otsr.2016.02.014.
- Gronhagen CM, Abbaszadegan H, Révay SA, Adolphson PY. Medium-term results after primary hemiarthroplasty for comminute proximal humerus fractures: a study of 46 patients followed up for an average of 4.4 years. *J Shoulder Elbow Surg.* 2007; 16(6): 766-73. doi: 10.1016/j.jse.2007.03.017.
- Spross C, Platz A, Erschbamer M, Lattmann T, Dietrich M. Surgical treatment of Neer group VI proximal humeral fractures: retrospective comparison of PHILoS® and hemiarthroplasty. *Clin Orthop Relat Res.* 2012; 470(7): 2035-42. doi: 10.1007/s11999-011-2207-1.

26. Esen E, Dogramaci Y, Gültekin S, Deveci MA, Suluova F, Kanatli U, et al. Factors affecting results of patients with humeral proximal end fractures undergoing primary hemiarthroplasty: a retrospective study in 42 patients. *Injury*. 2009; 40(12): 1336-41. doi: 10.1016/j.injury.2009.06.019.
27. Pijls BG, Werner PH, Eggen PJ. Primary uncemented hemiarthroplasty for severe fractures of the proximal humerus. *J Orthop Trauma*. 2011; 25(5): 279-85. doi: 10.1097/BOT.0b013e3181eaa648.
28. Boyer E, Menu G, Loisel F, Saadnia R, Uhring J, Adam A, et al. Cementless and locked prosthesis for the treatment of 3-part and 4-part proximal humerus fractures: prospective clinical evaluation of hemi- and reverse arthroplasty. *Eur J Orthop Surg Traumatol*. 2017; 27(3): 301-8. doi: 10.1007/s00590-017-1926-8.
29. Cai M, Tao K, Yang C, Li S. Internal fixation versus shoulder hemiarthroplasty for displaced 4-part proximal humeral fractures in elderly patients. *Orthopedics*. 2012; 35(9): e1340-6. doi: 10.3928/01477447-20120822-19.
30. Prakash U, McGurty DW, Dent JA. Hemiarthroplasty for severe fractures of the proximal humerus. *J Shoulder Elbow Surg*. 2002; 11(5): 428-30. doi: 10.1067/mse.2002.126615.
31. Boons HW, Goosen JH, van Grinsven S, van Susante JL, van Loon CJ. Hemiarthroplasty for humeral four-part fractures for patients 65 years and older: a randomized controlled trial. *Clin Orthop Relat Res*. 2012; 470(12): 3483-91.
32. Garrigues GE, Johnston PS, Pepe MD, Tucker BS, Ramsey ML, Austin LS. Hemiarthroplasty versus reverse total shoulder arthroplasty for acute proximal humerus fractures in elderly patients. *Orthopedics*. 2012; 35(5): e703-8. doi: 10.3928/01477447-20120426-25.
33. Cuff DJ, Pupello DR. Comparison of hemiarthroplasty and reverse shoulder arthroplasty for the treatment of proximal humeral fractures in elderly patients. *J Bone Joint Surg Am*. 2013; 95(22): 2050-5. doi: 10.2106/JBJS.L.01637.
34. Antuña SA, Sperling JW, Cofield RH. Shoulder hemiarthroplasty for acute fractures of the proximal humerus: a minimum five-year follow-up. *J Shoulder Elbow Surg*. 2008; 17(2): 202-9. doi: 10.1016/j.jse.2007.06.025.
35. Chalmers PN, Slikker W 3rd, Mall NA, Gupta AK, Rahman Z, Enriquez D, et al. Reverse total shoulder arthroplasty for acute proximal humeral fracture: comparison to open reduction-internal fixation and hemiarthroplasty. *J Shoulder Elbow Surg*. 2014; 23(2): 197-204. doi: 10.1016/j.jse.2013.07.044.
36. Young SW, Segal BS, Turner PC, Poon PC. Comparison of functional outcomes of reverse shoulder arthroplasty versus hemiarthroplasty in the primary treatment of acute proximal humerus fracture. *ANZ J Surg*. 2010; 80(11): 789-93. doi: 10.1111/j.1445-2197.2010.05342.x.
37. Boileau P, Walch G, Krishnan SG. Tuberosity osteosynthesis and hemiarthroplasty for four-part fractures of the proximal humerus. *Tech Shoulder Elb Surg*. 2000; 1: 96-109.
38. Boileau P, Krishnan SG, Tinsi L, Walch G, Coste JS, Molé D. Tuberosity malposition and migration: reasons for poor outcomes after hemiarthroplasty for displaced fractures of the proximal humerus. *J Shoulder Elbow Surg*. 2002; 11(5): 401-12. doi: 10.1067/mse.2002.124527.
39. Huffman GR, Itamura JM, McGarry MH, Duong L, Gililland J, Tibone JE, et al. Neer Award 2006: Biomechanical assessment of inferior tuberosity placement during hemiarthroplasty for four-part proximal humeral fractures. *J Shoulder Elbow Surg*. 2008; 17(2): 189-96.
40. Foruria AM, de Gracia MM, Larson DR, Munuera L, Sanchez-Sotelo J. The pattern of the fracture and displacement of the fragments predict the outcome in proximal humeral fractures. *J Bone Joint Surg Br*. 2011; 93(3): 378-86. doi: 10.1302/0301-620X.93B3.25083.

**Conflicto de intereses:** los autores declaran no tener ningún conflicto de intereses.

**Financiamiento:** la presente investigación no ha recibido ayudas específicas provenientes de agencias del sector público, sector comercial o entidades sin ánimo de lucro.