

## Artículo original

# Evaluación de resultados radiográficos en población geriátrica con *hallux valgus* grado moderado a severo intervenido con técnica quirúrgica de Lelièvre y Vidalot

*Evaluation of radiographic results in geriatric population with moderate to severe degree hallux valgus intervened with surgical technique of Lelièvre and Vidalot*

Agreda-Santana AJ,\* Díaz-Carballeda JD,† Rodríguez-Ramos A‡

Hospital Regional Pemex. Ciudad Madero, Tamaulipas.

**RESUMEN. Antecedentes:** *Hallux valgus* (HV) es una desviación en valgo de la articulación metatarsofalángica y en varo del primer metatarsiano. La cirugía pretende reestablecer la congruencia articular, corregir la deformidad y disminuir el dolor. Existe poca literatura de los resultados en población geriátrica. El propósito de este estudio es demostrar que la técnica quirúrgica abierta de Lelièvre y Vidalot logra resultados radiográficos aceptables en dicha población. **Material y métodos:** 68 pacientes entre 60 y 85 años intervenidos con técnica Lelièvre y Vidalot por HV moderado a severo de Isham, entre Enero 2014 y Enero 2017. Se evaluaron las radiografías preoperatoria, postoperatoria inmediata y a los seis meses, con radiometría convencional para esta afección; todas las mediciones se realizaron en sistema digital. Los datos se ingresaron en Microsoft Excel. Los valores de  $p < 0.05$  se consideraron estadísticamente significativos. **Resultados:** De 68 pacientes (54 mujeres y 14 hombres), edad media 68.0 años, 12 presentaron afectación bilateral; 28 segundo dedo en garra. El ángulo metatarsofalángico con una media preoperatoria fue 36.6°, incrementado en 100% de los casos de ángulo intermetatarsal 1-2, existiendo una correlación  $p < 0.05$  entre ángulo intermetatarsal y aumento del ángulo metatarsofalángico. Los resultados postquirúrgicos inmediato y a seis meses presentaron una correlación  $p = 0.3107$ . **Conclusiones:** El tratamiento de HV moderado a severo en nuestra población geriátrica bajo técnica Lelièvre y Vidalot logra una corrección

**ABSTRACT. Background:** *Hallux valgus* (HV) defines a valgo deviation from the metatarsophalangeal joint and in a varo of the first metatarsal. The surgery aims to restore joint congruence, correct deformity and decrease pain. There is little literature on the results in the geriatric population. The purpose of this study is intended to demonstrate that the open surgical technique of Lelièvre and Vidalot achieves acceptable radiographic results in that population. **Material and methods:** 68 patients between 60 and 85 years of age were involved with Lelièvre Technique and Vidalot for moderate to severe HV of Isham, between January 2014 and January 2017. Immediate postoperative and six month radiographs were evaluated with conventional radiometry for this condition; All measurements were made in digital system. The data was entered in Microsoft Excel.  $p$  values  $< 0.05$  were considered statistically significant. **Results:** Out of 68 patients (54 women and 14 men), average age 68.0 years. 12 had bilateral concern. 28 second finger claw. The metatarsophalangeal angle with a preoperative mean was 36.6°, increased by 100% of cases of intermetatarsal angle 1-2, with a correlation  $p < 0.05$  between intermetatarsal angle and metatarsal angle increase. Immediate and six-month post-surgical results with a correlation of  $p = 0.3107$ . **Conclusions:** The treatment of moderate to severe HV in our geriatric population under technique Lelièvre and Vidalot achieves an acceptable correction demonstrated

Nivel de evidencia: IV. Estudio retrospectivo.

\* Médico residente de 3er. año Especialidad en Traumatología y Ortopedia.

† Médico adscrito al Servicio de Traumatología y Ortopedia.

‡ Jefe de Servicio de Traumatología y Ortopedia.

Hospital Regional Pemex. Ciudad Madero, Tamaulipas.

**Dirección para correspondencia:**

Dr. Aldo Josué Agreda Santana

**E-mail:** draldoagreda@gmail.com

<https://dx.doi.org/10.35366/93341>

doi: 10.35366/93341



[www.medigraphic.com/actaortopedica](http://www.medigraphic.com/actaortopedica)



aceptable demostrada radiográficamente en el postoperatorio inmediato y a los seis meses, esto traduce una opción viable de tratamiento quirúrgico en dicha población.

**Palabras clave:** *Hallux*, valgus, tratamiento, resultados, radiológico, ancianos.

radiographically in the immediate postoperative period and at six month, this translates a viable option of surgical treatment in these population.

**Keywords:** *Hallux*, valgus, treatment, results, radiologic, elderly.

## Introducción

*Hallux valgus* (HV) es una de las deformidades crónicas más comunes del antepié, consiste en la desviación en valgo de la articulación metatarsofalángica del primer dedo del pie, así como en varo del primer metatarsiano. Con frecuencia se acompaña de deformidad sintomática del resto de los dedos del pie. Además de ser un importante contribuyente a los costos de la cirugía del antepié, el HV se ha relacionado con la discapacidad funcional, que incluye dolor en el pie, patrones anómalos en la marcha, equilibrio deficiente y caídas en adultos mayores.<sup>1,2</sup>

Es una condición común que parece estar fuertemente asociada con la edad y el sexo femenino.<sup>3</sup> Las causas predisponentes del *hallux valgus* aún no están claras, pero por lo general se acepta que se asocian con varios factores, como el uso de calzado inadecuado, herencia y anomalías anatómicas locales.<sup>4</sup> Se presenta en 2 a 4% de la población y las estadísticas actuales reportan que se realizan cerca de 200,000 correcciones en Estados Unidos cada año. Muchas deformidades pueden iniciar en edades tempranas de la vida, pero su progresión y los síntomas se pueden presentar en edades más tardías, entre los 40 y 50 años.<sup>5</sup>

La desviación se produce en la articulación metatarsofalángica (MTF) del primer dedo (*hallux*), en donde la falange proximal (FP) se subluxa en abducción o valgo, mientras que la cabeza del primer metatarsiano (MTT) queda descubierta por su lado medial y protruye debajo de la piel. Esta prominencia (exostosis) provoca, por el roce con el calzado, la aparición de una bursitis dolorosa en las partes blandas adyacentes, lo que dificulta o impide el uso de calzado normal.<sup>2</sup>

El tratamiento quirúrgico pretende establecer la congruencia de la articulación metatarsofalángica, reducir el ángulo intermetatarsiano, adecuar los sesamoideos debajo de la cabeza del metatarsiano y reintegrar la capacidad de la primera falange para soportar peso. La técnica quirúrgica a usar dependerá de la preferencia del cirujano, la naturaleza de la deformidad, con base en los hallazgos clínicos y radiográficos. Las podemos clasificar en procedimientos óseos y de las partes blandas, que habitualmente se asocian en una misma intervención quirúrgica.<sup>6</sup>

La técnica de Lelièvre consiste en la apertura de la cápsula articular, con anclaje de los sesamoideos al tendón flexor del primer dedo, fijación del rodete glenoideo en el espacio intersesamoideo, sobreexposición de los colgajos de la cápsula articular y resección de la base de la falange pro-

ximal del primer dedo. La técnica de Lelièvre está indicada en pacientes mayores de 16 años, con deformidad en valgo del primer dedo, osteoartritis de la articulación metatarsofalángica del primer dedo y ángulo intermetatarsiano menor de 12 grados.<sup>6</sup> El objetivo de este trabajo fue evaluar los resultados radiológicos en población geriátrica con *hallux valgus* grado moderado a severo, intervenidos con la técnica quirúrgica de Lelièvre y Vidalot.

## Material y métodos

Se realizó una revisión del expediente clínico electrónico de 68 pacientes de 60 años o más, intervenidos quirúrgicamente con el diagnóstico *hallux valgus* grado moderado a severo mediante la clasificación Isham, en los que se utilizó la técnica quirúrgica de Lelièvre y Vidalot durante el periodo comprendido de Enero 2014 a Enero del 2017. Cada paciente contaba con valoración radiográfica preoperatoria y postoperatoria inmediata, con proyecciones dorsoplantar, lateral y proyección axial-Walter Müller.

Se realizó la radiometría del pie intervenido en el pre y postoperatorio inmediato midiendo los ángulos: ángulo metatarsofalángico (AMF) y ángulo intermetatarsal (AIM); ángulo de complejo articular proximal (PASA) y ángulo de complejo articular distal (DASA). Todas las mediciones se realizaron en radiografías digitales utilizando el sistema de *software* de radiología estándar del hospital (Carestream Health, Inc.). Los datos recopilados se ingresaron en una base de datos de Microsoft Excel (Microsoft Corporation). Las desviaciones estándar se informan con los promedios de todos los datos; éstos se compararon usando  $\chi^2$  y t de Student para variables categóricas continuas, respectivamente.

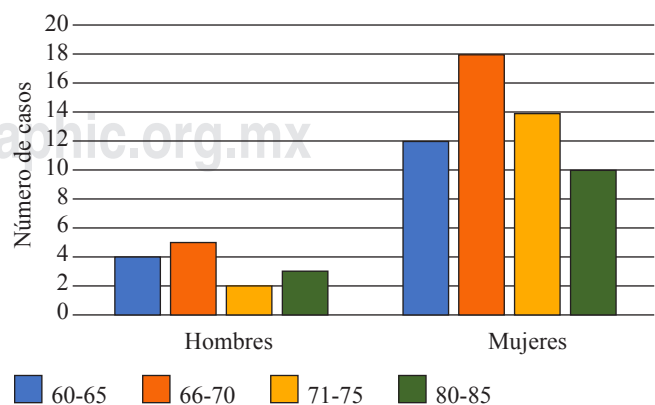
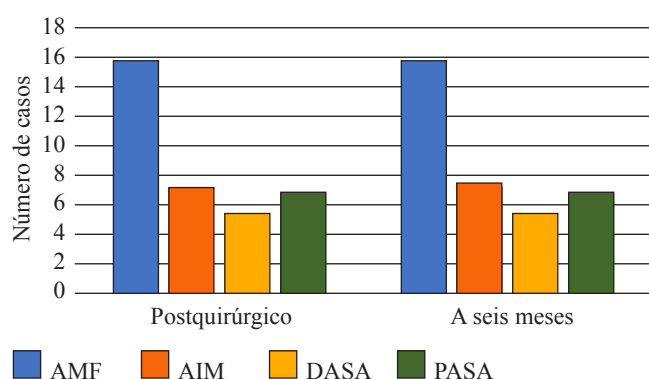


Figura 1: Número de casos por sexo y edad.



**Figura 2:** Resultados postquirúrgicos radiológicos inmediatos y a los seis meses.

Los valores de  $p < 0.05$  se consideraron estadísticamente significativos.

## Resultados

De la revisión del expediente clínico electrónico de 68 pacientes, entre 60 años y 85 años, se obtuvieron 12 casos de *hallux valgus* bilateral. En cuanto al sexo, 54 eran mujeres y 14 hombres (*Figura 1*). Para la edad, la media global fue de 68.0 años. Hubo 28 casos con un segundo dedo en garra. El ángulo interfalángico se encontró incrementado en 100% de los pacientes estudiados. El AMF obtuvo una media de 36.6°, apareció incrementado en 100% de los 58 casos de AIM 1-2, y existió una correlación estadísticamente significativa ( $p < 0.05$ ) entre AIM e incremento del AMF.

En cuanto a resultados postquirúrgicos se obtuvo una media de los siguientes ángulos radiográficos: en el postoperatorio inmediato AIM, el AMTF, el DASA y el PASA fueron de 7.2°, 8.6°, 5.4° y 6.9°, respectivamente y a los seis meses AIM: 7.5°, AMTF: 15.9°, DASA: 5.7°, PASA: 7.1°, con una correlación no estadísticamente significativa ( $p = 0.3107$ ) (*Figura 2*).

## Discusión

El tratamiento de *hallux valgus* grado moderado a severo en nuestra población geriátrica con la técnica quirúrgi-

ca abierta de Lelièvre y Vidalot demuestra una corrección aceptable, de acuerdo con los resultados radiográficos postquirúrgicos inmediatos y a los seis meses, lo que traduce una opción viable de tratamiento quirúrgico. Es importante extender la muestra de estudio, incluso en otras instituciones, a fin de determinar la viabilidad del este tratamiento quirúrgico abierto y sus resultados funcionales en dicha población. Así como realizar una comparativa con pacientes intervenidos por mínima invasión en este mismo rango de edad.

## Bibliografía

1. Nix S, Smith M, Vicenzino B. Prevalence of hallux valgus in the general population: a systematic review and meta-analysis. *Journal of Foot and Ankle Research* [Internet]. 2010 [citado 6 Enero 2017];3(21):2-9. Available in: <http://www.jfootankleres.com/content/3/1/21>.
2. Embodas FM et al. Cirugía de hallux valgus arthros. Cap. III, vol. 4. Barcelona, España. 2006.
3. Roddy E, Zhang W, Doherty M. Prevalence and associations of hallux valgus in a primary care population. *Arthritis & Rheumatism* [Internet]. 2008 [citado 5 Diciembre 2017];59(6):857-862. Available in: <http://onlinelibrary.wiley.com.pbidi.unam.mx:8080/doi/10.1002/art.23709/full>.
4. Jiang B, Xu H, Jin K, Fu Z, Ma M, Liu Z, An S, Jiang B. Radiological characteristics and anatomical risk factors in the evaluation of hallux valgus in Chinese adults. *Chinese Medical Journal* [Internet]. 2015 [Citado 23 Diciembre 2017];128(1):51. Available in: <https://www.ncbi.nlm-nih-gov.pbidi.unam.mx:2443/pmc/articles/PMC4837819/>.
5. Faraco UF, Bacca IG, Gallego EH, Fernández CA, Gómez BM. Resultados clínicos y radiológicos de pacientes con hallux valgus sometidos a una osteotomía metatarsiana distal mínimamente invasiva. *Revista Colombiana de Ortopedia y Traumatología* [Internet]. 2014 [citado 25 Enero 2017];28(3):107-112. Disponible en: <http://www.elsevier.es/es-revista-revista-colombiana-ortopedia-traumatologia-380-articulo-resultados-clinicos-radiologicos-pacientes-con-S012088451500005X#bib0185>.
6. Smith RW, Reynolds JC, Stewart MJ. Hallux valgus assessment: report of research Committee of American Orthopaedic Foot and Ankle Society. *Foot Ankle* [Internet]. 1984 [citado 29 Diciembre 2017];5(2):92-103. Available in: <http://journals.sagepub.com/doi/pdf/10.1177/107110078400500208>.

**Fuente de financiamiento:** Los autores no recibieron financiamiento alguno para la realización de este estudio.