

Artículo de revisión

Inestabilidad posterior del hombro

Posterior instability of the shoulder

López-Muñoz R*

Clínica de Mérida, Mérida Yucatán.

Introducción

La inestabilidad posterior (IP) es una entidad poco diagnosticada de forma aislada y, hasta la fecha, continúa siendo un desafío para el ortopedista.¹ Ésta fue descrita desde 1839 por Cooper y actualmente tiene una frecuencia en su presentación de 2 a 10%.^{2,3,4,5} Dicha condición es mucho menor que la de otras patologías que involucran la estabilidad del hombro, por lo que el conocimiento de la fisiopatología requiere una mayor acuciosidad en el análisis de la información de la historia de presentación del paciente, así como una adecuada y precisa revisión en la exploración física. El entendimiento de la anatomía y biomecánica glenohumeral juegan un papel primordial para detectar las estructuras dinámicas o estáticas que se encuentren afectadas, para que, de esta manera, se pueda conseguir un adecuado tratamiento.⁶

El constante avance tecnológico ha sido parte fundamental para continuar con el desarrollo de nuevas técnicas en la cirugía abierta o artroscópica, así como de implantes; esto ha logrado resultados satisfactorios sin el compromiso de la función de otras estructuras adyacentes. En la actualidad, esta rama del espectro de la inestabilidad de hombro ha retomado fuerza, a consecuencia del aumento de las lesiones con mecanismos de lesión de alta energía y de actividades laborales o deportivas de alta demanda; sin embargo, el panorama sobre el pronóstico de una lesión de este tipo aún es incierto, sobre todo si contemplamos la falta de estudios a largo plazo,⁷ por lo que la revisión de esta entidad es un tema indispensable para el conocimiento del cirujano en reconstrucción articular de hombro.

Etiología y clasificación. Aun siendo considerada de etiología multifactorial,⁵ existen causas descritas en su mayoría que se relacionan con la incompetencia labral, capsuloligamentaria, daño al intervalo rotador y deficiencias óseas (*Tabla 1*).

Alguno de los factores de riesgo más recurrentes son el antecedente de trauma (macrotrauma o microtrauma), el cual se ha reportado hasta en 50%⁸ de los casos y se ha asociado de forma secundaria con actividades deportivas de alta demanda (*Tabla 2*) y factores genéticos.⁹ También se ha relacionado con la luxación glenohumeral posterior de primera vez, condición que se ha propuesto con altos índices de diagnósticos erróneos en el primer contacto y que, además, presenta una secuela de inestabilidad en dos de cada 10 eventos.¹⁰

A pesar de lo anterior, existen diversas formas de clasificar a la inestabilidad posterior, dependiendo de la serie referida y del enfoque del pronóstico.^{11,12,13} Una de las más citadas es la que se clasifica de acuerdo con su dirección, ya sea unidireccional, bidireccional (posteroinferior, que es la más común) y la multidireccional.^{2,14,15} En el presente trabajo, se presenta la clasificación preferida por el autor por su aplicación pronóstica y terapéutica consecuente (*Tabla 3*).¹⁶

Diagnóstico

Historia clínica. El grupo de pacientes donde se concentra la mayor cantidad de casos son en aquellos menores de 35 años, con un antecedente de trauma o que participan en

* Cirujano Ortopedista, Alta Especialidad en Reconstrucción Articular de Hombro y Codo. Médico adscrito a la Clínica de Mérida, Yucatán. Profesor de la Escuela de Ciencias de la Salud y Medicina de la Universidad Marista de Mérida, Yucatán, México.

Dirección para correspondencia:

Ricardo López-Muñoz

Clínica de Mérida, Calle 32 Núm. 242, Int. 205, Col. García Ginerés, 97070, Mérida, Yucatán. E-mail: ricardo@drhombro.com

Abreviaturas:

ABER = abducción y rotación externa.

IP = inestabilidad posterior.

POLPSA = desprendimiento capsulolabral con avulsión perióstica.

TAC = tomografía axial computarizada.

actividades que comúnmente se asocian con movimientos por arriba de la horizontal, como el tenis, natación de estilo libre y mariposa, levantamiento de pesas y el fútbol americano (en la posición ofensiva/linieros defensivos).^{17,18,19} Los síntomas aparecen o se intensifican con el hombro en flexión, aducción y rotación interna (posición provocativa).¹⁹ En los lanzadores, los síntomas ocurren típicamente durante la fase de *follow-through* o de desaceleración, mientras que en los nadadores los síntomas típicamente ocurren durante la fase de *pull-through* al impulsar el brazo dentro del agua (Figura 1).²⁰

En el interrogatorio se debe ser cuidadoso; el dolor es el síntoma cardinal que se describe como generalizado o difuso hacia la zona posterior, pero con posibilidad de irradiaciones hacia la zona del tendón del bíceps, del manguito rotador y al evocar maniobras de pinzamiento.^{11,21} Se ha reportado una asociación de hasta 90% de crepitación o una sensación de resalto con el hombro cuando se encuentra en posiciones provocativas en pacientes sintomáticos; de forma frecuente, se acompaña de una disminución en el rendimiento deportivo o laboral y de movimientos enfocados en la antepulsión con resistencia.²² Esto se atribuye a la biomecánica anormal conferida por la inestabilidad posterior crónica. Es indispensable descartar una subluxación voluntaria o muscular, así como los antecedentes de condiciones genéticas de hiperlaxitud, ya que tendrán una estrecha relación con el pronóstico y tratamiento que más adelante se comentará.

Exploración física. Debe iniciar con la observación de la postura en bipedestación y en decúbito, también es necesario descartar asimetrías a expensas de hipertrofias o

Tabla 2: Actividades deportivas relacionadas con la inestabilidad posterior.

Lanzadores por encima de la horizontal (pitchers)
Vóleibol
Fútbol americano
Tenis
Natación
Levantamiento de pesas

Tabla 3: Clasificación de inestabilidad posterior.

Tipo 1: Luxación posterior traumática (aguda o crónica)
Tipo 2: Inestabilidad posterior recurrente sin hiperlaxitud
Tipo 3: Inestabilidad posterior recurrente con hiperlaxitud
Tipo 4: Inestabilidad posterior voluntaria

hipotrofias musculares, disquinesias escapulo-torácicas y alteraciones en los rangos de movilidad comparativos con el hombro asintomático. Un aumento en la rotación externa y una disminución en la rotación interna, así como dolor a la palpación en la línea articular glenohumeral posterior, pueden ser sospechas iniciales para llegar al diagnóstico.²³

Los hallazgos clínicos previos deben sumarse a la evaluación de la hiperlaxitud con los criterios de Beighton, la cual resultará positiva con más de 5 puntos y a las pruebas especiales (Tabla 4) para completar la exploración física.^{24,25} Las pruebas de aprensión al realizar rotación interna en abducción y la prueba de *load and shift* son positivas, al igual que las realizadas en la inestabilidad anterior, con el enfoque para la zona posterior.

La **prueba de estrés posterior**, presente en la mayoría de los casos, consiste en estabilizar el borde medial de la escápula y ejercer una fuerza posterior al húmero con el hombro flexionado a 90° y en aducción. La prueba resultará positiva si se presenta subluxación, sensación de dolor o incomodidad.^{1,26}

La prueba de *sulcus*, presente de 7 a 75% de los casos, adquiere importancia al examinar los estabilizadores de la traslación inferior y el intervalo rotador. Se realiza con el paciente en posición sedente, con el codo en flexión de 90°, con el hombro en aducción y rotación neutral para, posteriormente, ejercer una tracción del brazo hacia abajo; de resultar positiva, se observará una depresión y aumento en el espacio subacromial que deberá ser medida en centímetros. Es importante hacer hincapié que la hiperlaxitud capsuloligamentaria puede lograr que la prueba sea falsamente positiva, por lo que su realización comparativa es indispensable. La misma prueba se realizará con rotación externa a 30°, ya que de resultar positiva se considera patognomónica para una lesión del intervalo rotador.^{17,27}

La prueba de *jerk*,²⁸ similar a la prueba de estrés posterior, se realiza con elevación de 90° del brazo, rotación interna completa y aducción. Posteriormente, se aplica presión sobre el codo mientras se estabiliza la escápula, lo que

Tabla 1: Factores etiológicos para inestabilidad posterior.

Subluxación voluntaria
Sicogénica
Posicional
Traumática (microtrauma y macrotrauma)
Disquinesia escapular

Anormalidades estructurales en la región posterior

Tejidos blandos
Bankart reverso
Lesión de Kim*
Hiperelasticidad capsuloligamentaria
POLPSA**
RHAGL***
Erosión condrolabral
Aumento de volumen capsular

Óseo
Retroversión glenoidea excesiva > de 10°
Erosión glenoidea posterior
Hipoplasia glenoidea
Defectos humerales de enganche
Exceso de retroversión humeral

* Lesión incompleta oculta de labrum posterior.

** Posterior labrocapsular periosteal sleeve avulsions.

*** Reverse humeral avulsion of the glenohumeral ligament.



Figura 1: Fases de *pull-through* y *follow-through*, que ocasionan la posición de riesgo para inestabilidad posterior.

provoca que la cabeza humeral se desplace hacia atrás en relación con la glenoides. Mientras la cabeza humeral se subluxa hacia atrás, el brazo pasa a una posición en abducción, la reducción palpable de la cabeza humeral subluxada (hacia posterior) produce un crujido (*jerk*), el cual se detecta tanto por el paciente como por el examinador.

La prueba de Kim es 80% sensible y 90% específica para el diagnóstico de la lesión del labrum posteroinferior,²⁹ y se realiza con el paciente sentado y el brazo en abducción de 90°; para ello, se sostiene el codo y la parte lateral del brazo, para después aplicar una carga axial. A continuación, el brazo se eleva 45° en diagonal hacia arriba mientras se aplica una fuerza hacia abajo y hacia atrás. La aparición repentina de dolor en la parte posterior del hombro indica un resultado positivo, independientemente de la presencia o no de algún resalto intraarticular. Al combinar las pruebas de *jerk* y de Kim, se logra una sensibilidad de 97% para el diagnóstico de inestabilidad posterior.²⁹

Diagnóstico de imagen

Radiología. El protocolo de estudio imagenológico debe iniciar con las radiografías convencionales del hombro para descartar aquellas patologías que se agregan a la inestabilidad posterior. Hallazgos como la permanente imagen en rotación interna, aun pidiendo que se realice rotación externa o un aumento de la articulación glenohumeral > 6 mm, son sospechas de luxación posterior (*Figura 2*).³⁰

Es importante recordar que existe una asociación entre la cronicidad de una inestabilidad y los procesos degenerativos osteoarticulares. Al contar con la sospecha de IP, las radiografías axilares, West Point y Stryker aportarán información sobre la dirección de la cabeza humeral y el comportamiento de su traslación, los defectos a nivel óseo en la zona de la glenoides y la cabeza humeral. Defectos como el Bankart reverso en la zona posteroinferior de la glenoides y el *Hill Sachs reverso* en la zona anteromedial del húmero pueden ser documentados desde el protocolo radiográfico.³¹

Tomografía axial computarizada (TAC). De forma general, es preferencial para evaluar las lesiones a nivel óseo con mucho más detalle (*Figura 3*), ya que, en el análisis volumétrico, la reconstrucción 3D admite un avance en la

información sobre la severidad de la inestabilidad.³² En este rubro existen hallazgos que no deben pasarse por alto (*Tabla 5*), y que están enfocados en la morfología del húmero y la glenoides. Una hipoplasia glenoidea se encuentra asociada con hipoplasia del cuello escapular, proceso coracoideo alargado y aplanamiento de la cabeza humeral. La pérdida ósea o retroversión glenoidea de más de 10° supone un factor de riesgo para desarrollar y perpetuar una inestabilidad posterior. La medición de la versión glenoidea ha demostrado superioridad al realizarla por TAC, debido a la disminución de errores de proyección que se daban en las radiografías convencionales. La retrotorsión excesiva humeral de más de 30° es también un factor de riesgo que debe ser descartado.^{32,33,34}

Un instrumento imagenológico agregado es el uso de la artrotomografía, procedimiento que involucra la adición de medio de contraste, que ha demostrado su validez para el diagnóstico de lesiones del complejo capsuloligamentario; sin embargo, la mayor experiencia se tiene en el diagnóstico de las lesiones asociadas para la inestabilidad anterior. Su uso no debe descartarse como opción auxiliar de diagnóstico en ausencia de la resonancia magnética.^{35,36}

Resonancia magnética. Ante la sospecha de una lesión a nivel de tejidos blandos, el estudio de elección es la reso-

Tabla 4: Hallazgos clínicos y pruebas especiales.

| Hallazgos clínicos |
|--|
| Disquinesia escapular Rotación externa aumentada Rotación interna disminuida Dolor en línea articular posterior Hiperlaxitud (> 5 puntos en los criterios de Beighton) |
| Pruebas especiales |
| <i>Load and shift</i> Drawer posterior Signo de <i>sulcus</i> Prueba de aprensión Prueba de estrés posterior Prueba de <i>Jerk</i> Prueba de Kim |

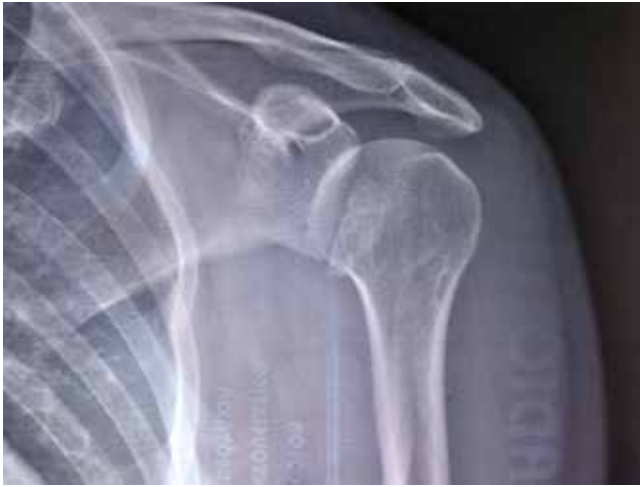

Figura 2: Imagen radiológica de una luxación posterior.

nancia y artroresonancia magnética, ya que proporciona la visualización del labrum, la cápsula posterior, el ancla del bíceps, el manguito rotador y el intervalo de los rotadores, de mejor manera (*Tabla 5*). Existe una variedad de posiciones del hombro que se pueden utilizar, ya sea en posición neutral, rotación externa o abducción y rotación externa (ABER). Todas éstas aportarán mayor información, sobre todo en las lesiones capsuloligamentarias. Su sensibilidad y especificidad va de 93 a 96%, respectivamente y aumentan con la artroresonancia en lesiones específicas como las que se exponen a continuación.^{30,31,35,36,37}

Lesiones capsulolabrales

Las lesiones del labrum posterior son mucho menos comunes que las del labrum anterior y éstas rara vez se encuentran aisladas. Las lesiones de más de 15 mm en orientación cráneo-caudal suponen una fuerte relación con la inestabilidad posterior, que va de 10 a 100% de prevalencia en los reportes de la literatura. Por sus características morfológicas, estas lesiones incluyen varios tipos, como son

los quistes paralabiales, el desprendimiento labral posterior completo, también llamado *bankart reverso*, desprendimiento capsulolabral con avulsión perióstica (POLPSA),^{38,39} lesiones en asa, lesiones condrolabiales erosivas y desprendimientos incompletos o superficiales entre el labrum posteroinferior y el cartílago articular de la glenoides, llamada lesión de Kim (*Tabla 6*).⁴⁰

Las secuencias potenciadas a T1 en los cortes axiales, pueden evidenciar disminución de la altura o extrusión labral; por su parte, en las secuencias potenciadas a densidad de protones o T2 apoyadas con saturación grasa pueden demostrar estas lesiones con zonas de hiperintensidad marginal intrasustancia o en el receso labral. Existe el reporte de un tercio de falsos positivos para las lesiones labrales con el fenómeno del «ángulo mágico», ya que la zona de transición a fibrocartilago puede dar imágenes sugestivas de iso o hiperintensidades por los cambios a nivel de la colágena, sobre todo en la zona labral posterosuperior.⁴¹

Lesiones capsuloligamentarias

La lesión posterior de ligamento glenohumeral inferior en su inserción humeral, denominada HAGL reverso (rHAGL),³⁷ puede observarse como una disrupción y caída del extremo humeral del ligamento en las secuencias preferentemente coronales; asimismo, en algunos casos, se puede observar una pequeña avulsión ósea en pacientes con microtrauma de repetición y se puede acompañar de lesiones músculo-tendinosas del redondo menor, aparentemente aisladas y con evidencia de aumento de señal en el músculo, junto con las secuencias de saturación grasa. Una avulsión del tendón del redondo menor debe ser sospecha de una lesión capsuloligamentaria posterior.

La lesión de Bennett es una avulsión extraarticular de la cápsula posterior secundaria a un fenómeno continuo de tracción, que tiene como característica imagenológica la presencia de una anomalía de baja señal, que se acompaña de calcificaciones en el sitio de la avulsión, así como adelgazamiento o edema pericapsular; está aso-

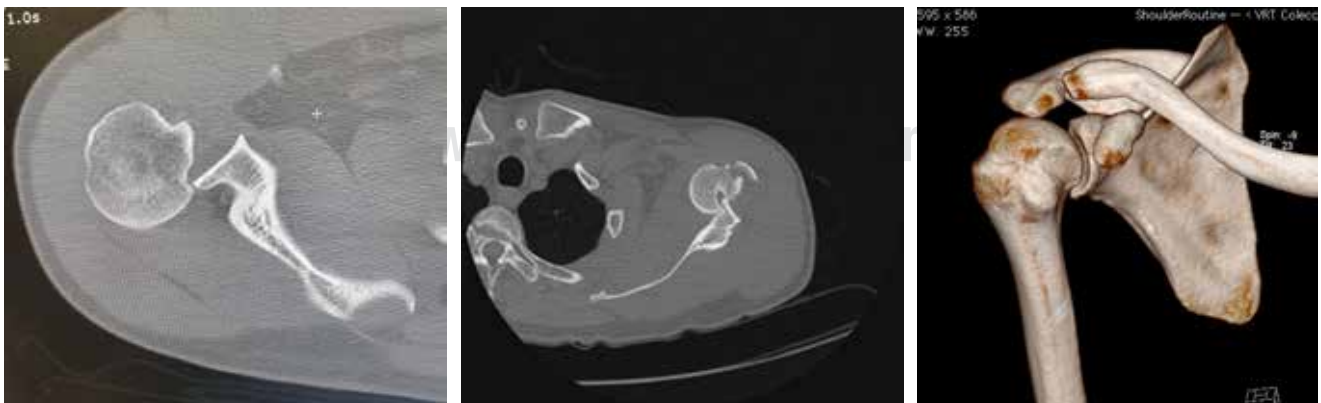


Figura 3: Cortes tomográficos de un hombro con luxación posterior y su reconstrucción 3D posterior a la reducción.

Tabla 5: Hallazgos de imagen.

| A nivel óseo | Tejidos blandos |
|--|---|
| Retroversión glenoidea incrementada | Bankart reverso |
| Retrotorsión de la cabeza humeral incrementada | Avulsión capsulolabral posterior con componente perióstico (POLPSA) |
| Hipoplasia glenoidea | Lesión de Kim |
| Erosión del borde glenoideo posterior | Avulsión humeral de la banda posterior del LGHI (rHAGL) |
| Bankart óseo reverso | Deformidad plástica de la cápsula posterior |
| Lesión de Bennett | Lesión del intervalo rotador |
| Hill Sachs reverso | Lesión de la zona posterior del manguito rotador |
| | Lesión del ligamento glenohumeral superior |
| | Quistes paralabiales |

ciada con una variante posterior en el origen de la porción larga del bíceps. Los pacientes más predispuestos para este tipo de lesión son los lanzadores en la fase de desaceleración. Junto con ella, se pueden presentar lesiones del manguito rotador, labrum posterior y luxación posterior.^{30,31,41}

Tratamiento

El tratamiento conservador es la recomendación de primera línea de muchos autores, el cual se sugiere que se realice por un tiempo mínimo de seis meses. Éste va dirigido principalmente a aquellos pacientes con inestabilidad posterior atraumática o de microtraumatismo y los que han sido diagnosticados con hiperlaxitud. Los ejercicios de rehabilitación isocinéticos y de electroestimulación enfocados a los estabilizadores dinámicos (músculo subescapular, infraespinoso, redondo menor, deltoides posterior y estabilizadores de la escápula), que puedan compensar el déficit de las estructuras estáticas en pacientes con síntomas leves a moderados, tienen resultados satisfactorios en 65 a 89% de los casos; sin embargo, las tasas de satisfacción en pacientes con antecedentes de inestabilidad por un macrotraumatismo único que evoluciona a subluxaciones recurrentes son de 11 a 16%, con un tratamiento sólo de rehabilitación.^{13,28,42,43,44,45}

Tratamiento quirúrgico por cirugía abierta

Recordando la clasificación ya mencionada previamente como preferida por este autor, se mencionarán las indicaciones y resultados de los tipos de cirugía abierta con distintas técnicas, propuestas a partir de series pequeñas, debido a lo poco común de la patología.

Tipo 1: inestabilidad por luxación traumática posterior (crónica o aguda)

Técnica de MacLaughlin: indicada en los defectos verticales de enganche de la cabeza humeral (Hill Sachs reverso) menores a 50% de la superficie articular y con menos de seis meses. En una serie de cinco pacientes, se han reportado resultados excelentes en defectos de 20 a

45% y las tasas de falla incrementan con los mayores de 45%.^{3,46} La técnica consiste en la transposición del tendón subscapular solo o con la modificación de Hawkins y Neer,^{3,47} la cual consiste en tomar un fragmento de la tuberosidad menor para colocarlo en el defecto de la cabeza humeral.

Auto o aloinjertos: propuesta por Gerber e indicada para reconstruir los defectos segmentarios anteriores de la cabeza humeral, se presenta de 30 a 50% si no existe cominución. Se utilizan injertos de cabeza femoral con superficie articular para fijarlos con tornillos. Los resultados de cuatro pacientes tratados con esta técnica con un seguimiento a seis años son buenos, sólo un caso evolucionó a necrosis avascular de la zona de la cabeza humeral tratada (Figura 4).^{48,49}

Artroplastía: indicada con una glenoides normal y defectos humerales de más de 50%, la hemiartroplastía es una opción viable para luxaciones de más de seis meses de evolución. La artroplastía total es recomendada cuando la glenoides presenta datos degenerativos asociados. Para ello, se recomienda una retroversión de 20° o neutral del componente protésico humeral para disminuir los riesgos de recurrencia de inestabilidad.^{50,51}

Tipo 2 y 3: inestabilidad posterior recurrente sin hiperlaxitud/con hiperlaxitud

Técnica de plicatura capsular posterior: inicialmente propuesta por Neer para la inestabilidad multidireccional mediante una capsulotomía en «T»,^{15,52} existen múltiples modificaciones en el tipo de incisión, con el fin de reducir el volumen articular, ya sea con base lateral o medial,^{19,53} seguida de una plicatura. Esta técnica se encuentra frecuen-

Tabla 6: Clasificación de Kim.

| Lesiones labrales posteriores |
|--|
| Tipo 1: Desprendimiento incompleto |
| Tipo 2: Avulsión incompleta y oculta (lesión de Kim) |
| Tipo 3: Erosión condrolabral |
| Tipo 4: Lesiones en asa |

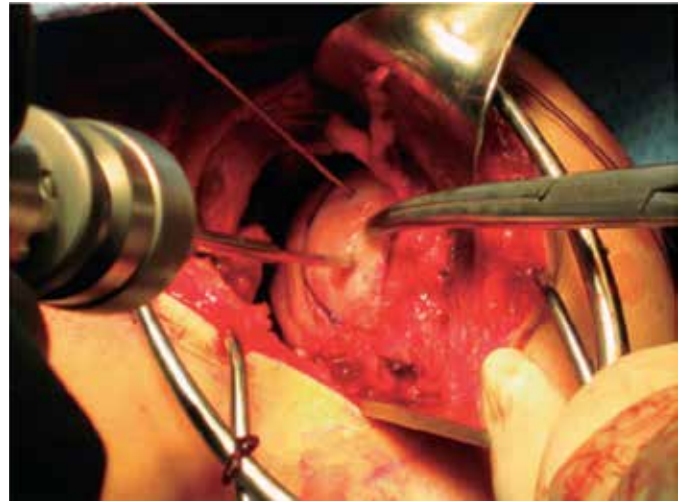
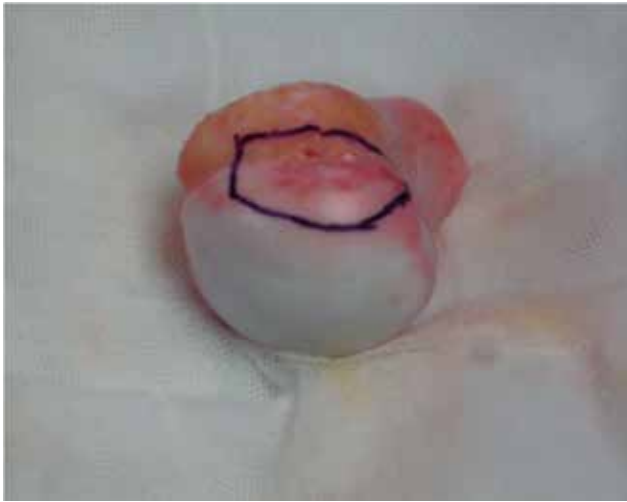

Figura 4: Injerto osteocondral para cubrir el defecto anterior de la cabeza humeral (tomado de: Jaspeado RR, Encalada DMI. Inestabilidad posterior en deportistas. *Ortho-tips*. 2016; 12(3): 156-61).

temente asociada con otros procedimientos, por lo que sus resultados son variables y su tasa de recurrencia está entre 20 y 25%.^{15,54,55,56} Boyd-Sick y su equipo describieron el uso de la transferencia de la porción larga del bíceps en conjunción con la plicatura, en especial, en pacientes clasificados como tipo 4.⁴

Bloque óseo posterior (glenoidoplastia): indicada especialmente para IP recurrente sin hiperlaxitud y con erosión glenoidea, consiste en la fijación de un injerto óseo en la parte posterior de la glenoides, con el fin de aumentar la superficie de contacto.⁵⁷ Este injerto puede ser obtenido de forma autóloga de la parte posterior del acromion, espina de la escapular o de la cresta ilíaca (la más utilizada). El tamaño deberá ser de 2 a 3 cm de largo y 10 mm de ancho, pudiéndose fijar con tornillos convencionales o canulados; la osteotomía de apertura y la plicatura capsular posterior en el mismo procedimiento pueden mejorar los resultados.^{58,59,60,61} En una serie de 11 casos, se reportó 100% de no recurrencia en la inestabilidad posterior sin hiperlaxitud agregada, con un seguimiento promedio a seis años, en contraste con 20% de recurrencia en pacientes con IP e hiperlaxitud. Las complicaciones abarcan la lesión del nervio axilar, nervio supraescapular, mala alineación del injerto, tornillos intraarticulares y fractura del injerto.^{58,59,60,61,62,63}

Osteotomía glenoidea: descritas por Scott, con una osteotomía de apertura posterior, está indicada para la corrección de una retroversión glenoidea excesiva ($> 10^\circ$) y el tratamiento de la displasia glenoidea. El injerto se obtiene de la porción posterior del acromion o de la cresta ilíaca para colocarlo e impactarlo, una vez lograda la apertura de la cuña a nivel del cuello de la glenoides. La técnica es demandante con una alta tasa de complicaciones (41%) y de recurrencia (47%). Además, se ha documentado el desarrollo de pinzamiento coracoideo y subluxación anterior en el postoperatorio, con lo que podemos catalogarla como de última opción.^{64,65}

Tratamiento quirúrgico por artroscopia

En las últimas décadas, el tratamiento artroscópico, a partir de su evolución, ha ido demostrando mayores beneficios al visualizar las estructuras anatómicas intraarticulares, así como al evitar disecciones extensas, los cuales se realizan en los tratamientos con cirugía abierta (*Figura 5*). En las series con mayor seguimiento, los resultados funcionales han alcanzado hasta 94% de satisfacción;¹ no obstante, este procedimiento es técnicamente demandante y es fundamental para el éxito de la cirugía el conocimiento de la anatomía quirúrgica.^{1,2}

Las indicaciones de la artroscopia para la inestabilidad posterior que se han descrito son amplias (*Tabla 7*), sin embargo, deben conocerse sus limitaciones para el tratamiento de lesiones específicas, ya que existen reportes de recurrencias de hasta de 41%.

En la técnica quirúrgica, tradicionalmente se prefiere la posición en decúbito lateral con abducción de 65° y flexión de 15° , con el fin de mejorar la visión de la zona posteroinferior de la glenoides. Asimismo, los portales posterior y anterosuperiores convencionales deben ser realizados para llevar a cabo el recorrido artroscópico inicial y, a través de ellos, realizar los portales accesorios bajo visión directa para una lesión posterior.

El *portal de las 7* se realizará de 2 a 3 cm directamente lateral al borde posterolateral del acromion. El *portal posteromedial* o «portal de la yarda 50» se realizará a medio camino en el plano sagital del acromion y el portal antero-medial.

Respecto a la **plicatura capsular**, se desconoce si este procedimiento es capaz de mantener su forma y su función como un labrum con mayor profundidad y con mayor contención. Su realización se ha descrito al encontrar una cápsula posterior laxa o redundante sin evidencia de lesión labral. Debido a su probable efecto en la disminución de los

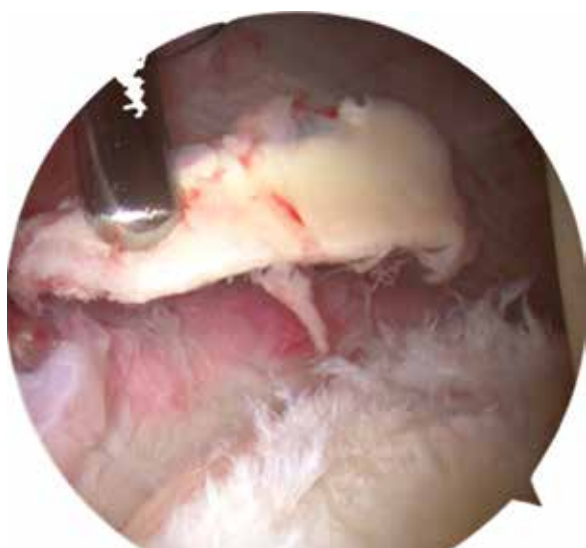


Figura 5: Visión artroscópica de la inestabilidad posterior con daño condral y labral.

arcos de movilidad rotacionales internos y en la abducción, se prefieren suturas absorbibles para poder elaborar máximo cuatro puntos espaciados por 10 mm entre cada uno, a lo largo de la cápsula posteroinferior y a 1 cm lateral al borde glenoideo.^{18,66}

Al reparar la cápsula posteroinferior, es de vital importancia evitar las lesiones del nervio axilar. Esto se realiza colocando el brazo en rotación externa y abducción; la zona de seguridad aumentará y el punto más cercano al nervio se encontrará aproximadamente de 12.5 a 15 mm entre la zona de las 5:30 y 6:00 anteriores. Además, debe haber precaución con el uso de dispositivos térmicos por tiempos prolongados, ya que las soluciones intraarticulares pueden alcanzar altas temperaturas con riesgos potenciales de lesiones neurológicas.^{67,68}

Reparación de lesiones labrales

El tratamiento artroscópico de las lesiones de Bankart posteriores con el uso de anclas bioabsorbibles ha demostrado excelentes resultados.⁶⁹ Esta reparación, una vez identificada la lesión labral, se deberá comenzar con la preparación del receso condrolabral con una raspa que reavive el tejido y despegue el tejido lesionado, para poder llevarlo nuevamente al sitio de inserción; para realizar este proce-

dimiento, el uso del portal anteromedial puede ser más cómodo. Posteriormente, se utilizarán anclas, las cuales serán colocadas por el portal de las 7 en la zona más inferior de la articulación, con el fin de no restar visión al ir disminuyendo progresivamente el espacio con cada punto de sutura. Generalmente, con una distancia de 5 mm entre cada una, tres o cuatro anclas son suficientes. Si se ha identificado una lesión de Kim, es necesario completar la lesión y repararla para lograr de nuevo la altura correcta del labrum; con lesiones extensas, se puede asociar la reparación con la plicatura capsular, aunque este procedimiento no se recomienda para deportistas o lanzadores, debido a las restricciones posteriores en la movilidad. El cierre del intervalo rotador, de forma rutinaria y sin documentarse una lesión, no ha demostrado mejorar la traslación posterior o inferior, por lo que no se recomienda su realización agregada al procedimiento capsulolabral por la restricción concomitante en la rotación externa.^{18,70,71}

La capsulorrafia térmica (el efecto de contracción capsular por el uso de la radiofrecuencia) ya no es motivo de debate en la actualidad. Si bien se ha descrito una disminución en el tamaño de la cápsula y en la traslación posterior con el uso de la capsulorrafia térmica, existen puntos importantes para analizar. La desnaturalización de la colágena, que resulta en una conformación espiral al azar, se produce a aproximadamente a 65 °C, aunque que la necrosis de los elementos se da a los 45 °C. Aún se desconocen en la actualidad de forma exacta los alcances en las temperaturas con los instrumentos de radiofrecuencia, y pese a que visualicemos la reducción de la cápsula, el tratamiento es muy poco fiable como tratamiento definitivo; a esto hay que agregar los riesgos de lesiones neurológicas ya descritas.^{72,73}

Conclusiones

La inestabilidad posterior es una entidad de etiología multifactorial con una tendencia a presentarse en deportistas de contacto. Para identificarla, existen pruebas clínicas con alta sensibilidad y especificidad, así como imágenes por resonancia magnética y tomografía axial computarizada, cuyas características son determinantes para confirmar el diagnóstico. El tratamiento actual se enfoca en un abordaje multidisciplinario, sin embargo, la cirugía abierta es especialmente útil para grandes defectos óseos y corrección de versiones glenoideas alteradas. Por su parte, el tratamiento artroscópico ha encontrado ventajas para la localización de

Tabla 7: Tratamiento artroscópico de la inestabilidad posterior.

| Indicaciones | Contraindicaciones | Contraindicaciones relativas |
|--|---|--|
| Inestabilidad recurrente Inestabilidad posterior postraumática Subluxación posterior unidireccional Inestabilidad multidireccional Lesiones labrales posteriores | Erosión severa glenoidea Retroversión superior a 20° Inestabilidad posterior voluntaria | Hiperlaxitud Cirugía artroscópica previa fallida Retroversión de 8 a 20° |

lesiones ocultas, así como la disminución de los tiempos de recuperación en lesiones asociadas con microtrauma.

Agradecimientos

Agradezco la colaboración del Dr. M. Iván Encalada Díaz por la revisión editorial del presente trabajo.

Bibliografía

- Hawkins RJ, Koppert G, Johnston G. Recurrent posterior instability (subluxation) of the shoulder. *J Bone Joint Surg Am.* 1984; 66(2): 169-74.
- Antoniou J, Duckworth DT, Harryman DT 2nd. Capsulolabral augmentation for the management of posteroinferior instability of the shoulder. *J Bone Joint Surg Am.* 2000; 82(9): 1220-30.
- McLaughlin H. Posterior dislocation of the shoulder. *J Bone Joint Surg Am.* 1952; 24 A(3): 584-90.
- Boyd HB, Sisk TD. Recurrent posterior dislocation of the shoulder. *J Bone Joint Surg Am.* 1972; 54(4): 779-86.
- Petersen SA. Posterior shoulder instability. *Orthop Clin North Am.* 2000; 31: 263-74.
- Carr AJ. Biomechanics of shoulder stability. *Current Orthopaedics.* 1996; 10: 146-50.
- Chalmers PN, Hammond J, Juhan T, Romeo AA. Revision posterior shoulder stabilization. *J Shoulder Elbow Surg.* 2013; 22(9): 1209-20.
- Bowen M, Warren R. Surgical approaches to posterior instability of the shoulder. *Oper Tech Sports Med.* 1993; 1: 301-10.
- Owens BD, Campbell SE, Cameron KL. Risk factors for posterior shoulder instability in young athletes. *Am J Sports Med.* 2013; 41: 2645-9.
- Cicak N. Posterior dislocation of the shoulder. *J Bone Joint Surg Br.* 2004; 86: 324-332.
- Hawkins RJ, McCormack RG. Posterior shoulder instability. *Orthopedics.* 1988; 11(1): 101-7.
- Kuhn JE. A new classification system for shoulder instability. *Br J Sports Med.* 2010; 44(5): 341-6.
- Takwale VJ, Calvert P, Rattue H. Involuntary positional instability of the shoulder in adolescents and young adults: is there any benefit from treatment? *J Bone Joint Surg Br.* 2000; 82(5): 719-23.
- Gartsman GM, Roddey TS, Hammerman SM. Arthroscopic treatment of bidirectional glenohumeral instability: two- to five-year follow-up. *J Shoulder Elbow Surg.* 2001; 10(1): 28-36.
- Neer CS 2nd, Foster CR. Inferior capsular shift for involuntary inferior and multidirectional instability of the shoulder: a preliminary report. *J Bone Joint Surg Am.* 1980; 62(6): 897-908.
- Lévigne C. *Classification of posterior shoulder instability. What are we talking about?* In: Boileau P, editor. *Shoulder concepts 2008. Arthroscopy and arthroplasty.* Paris: Sauramps Médical; 2008. pp. 121-7.
- Bradley JP, Baker CL 3rd, Kline AJ, et al. Arthroscopic capsulolabral reconstruction for posterior instability of the shoulder: a prospective study of 100 shoulders. *Am J Sports Med.* 2006; 34: 1061-71.
- Provencher M, Bell S, Menzel K, Mologne T. Arthroscopic treatment of posterior shoulder instability: results in 33 patients. *Am J Sports Med.* 2005; 33: 1463-71.
- Tibone JE, Bradley JP. The treatment of posterior subluxation in athletes. *Clin Orthop Relat Res.* 1993; 291: 124-37.
- Tannenbaum EP, Sekiya JK. Posterior shoulder instability in the contact athlete. *Clin Sports Med.* 2013; 32: 781-96.
- Kim S, Ha K, Park J, et al. Arthroscopic posterior labral repair and capsular shift for traumatic unidirectional recurrent posterior subluxation of the shoulder. *J Bone Joint Surg Am.* 2003; 85: 1479-87.
- Cyprien JM, Vasey HM, Burdet A, et al. Humeral retrotorsion and glenohumeral relationship in the normal shoulder and in recurrent anterior dislocation (scapulometry). *Clin Orthop Relat Res.* 1983; 175: 8-17.
- Von Raebro A, Campbell B, Ramesh R, Bunker T. The association of subacromial dimples with recurrent posterior dislocation of the shoulder. *J Shoulder Elbow Surg.* 2006; 15(5): 591-3.
- Beighton P, Solomon L, Soskolne CL. Articular mobility in an African population. *Ann Rheum Dis.* 1973; 32(5): 413-8.
- Harryman D, Sidles J, Harris S, et al. Laxity of the normal glenohumeral joint: A quantitative in vivo assessment. *J Shoulder Elbow Surg.* 1992; 1: 66-76.
- Bigliani LU, Endrizzi DP, McIlveen SJ, et al. Operative management of posterior shoulder instability. *Orthop Trans.* 1989; 13: 232.
- Pollock RG, Bigliani LU. Recurrent posterior shoulder instability. Diagnosis and treatment. *Clin Orthop Relat Res.* 1993; 291: 85-96.
- Blasier RB, Soslowsky LJ, Malicky DM, Palmer ML. Posterior glenohumeral subluxation: active and passive stabilization in a biomechanical model. *J Bone Joint Surg Am.* 1997; 79: 433-40.
- Kim SH, Park JS, Jeong WK, et al. The Kim test: a novel test for posteroinferior labral lesion of the shoulder a comparison to the jerk test. *Am J Sports Med.* 2005; 33: 1188-92.
- Sanders TG, Zlatkin M, Montgomery J. Imaging of glenohumeral instability. *Semin Roentgenol.* 2010; 45(3): 160-79.
- Shah N, Tung GA. Imaging signs of posterior glenohumeral instability. *AJR Am J Roentgenol.* 2009; 192(3): 730-5.
- Coumas JM, Waite RJ, Goss TP, Ferrari DA, et al. CT and MR evaluation of the labral capsular ligamentous complex of the shoulder. *AJR Am J Roentgenol.* 1992; 158(3): 591-7.
- Inui H, Sugamoto K, Miyamoto T, Yoshikawa H, Machida A, Hashimoto J, et al. Glenoid shape in atraumatic posterior instability of the shoulder. *Clin Orthop Relat Res.* 2002; (403): 87-92.
- Harper KW, Helms CA, Haystead CM, Higgins LD. Glenoid dysplasia: incidence and association with posterior labral tears as evaluated on MRI. *AJR Am J Roentgenol.* 2005; 184(3): 984-8.
- Robinson CM, Aderinto J. Recurrent posterior shoulder instability. *J Bone Joint Surg Am.* 2005; 87(4): 883-92.
- Tung GA, Hou DD. MR arthrography of the posterior labrocapsular complex: relationship with glenohumeral joint alignment and clinical posterior instability. *AJR Am J Roentgenol.* 2003; 180: 369-75.
- Chung CB, Sorenson S, Dwek JR, Resnick D. Humeral avulsion of the posterior band of the inferior glenohumeral ligament: MR arthrography and clinical correlation in 17 patients. *AJR Am J Roentgenol.* 2004; 183(2): 355-9.
- Safran O, Defranco MJ, Hatem S, et al. Posterior humeral avulsion of the glenohumeral ligament as a case of posterior shoulder instability. A case report. *J Bone Joint Surg Am.* 2004; 86(12): 2732-6.
- Yu JS, Ashman CJ, Jones G. The POLPSA lesion: MR imaging findings with arthroscopic correlation in patients with posterior instability. *Skeletal Radiol.* 2002; 31(7): 396-9.
- Kim SH, Ha KI, Yoo JC, Noh KC. Kim's lesion: an incomplete and concealed avulsion of the posteroinferior labrum in posterior or multidirectional posteroinferior instability of the shoulder. *Arthroscopy.* 2004; 20: 712-20.
- Robinson G, Ho Y, Finlay K, et al. Normal anatomy and common labral lesions at MR arthrography of the shoulder. *Clin Radiol.* 2006; 61: 805-21.
- Tannenbaum E, Sekiya JK. Evaluation and management of posterior shoulder instability. *Sports Health.* 2011; 3(3): 253-63.
- Gibson K, Growse A, Korda L, Wray E, MacDermid JC. The effectiveness of rehabilitation for non-operative management of shoulder instability. *J Hand Ther.* 2004; 17: 229-42.
- Jaggi A, Lambert S. Rehabilitation for shoulder instability. *Br J Sports Med.* 2010; 44(5): 333-40.
- Kibler WB, Sciascia A. Rehabilitation of the athlete's shoulder. *Clin Sports Med.* 2008; 27: 821-31.
- Walch G, Boileau P, Martin B, Dejour H. Unreduced posterior luxations and fractures-luxations of the shoulder. Apropos of 30 cases. *Rev Chir Orthop Reparatrice Appar Mot.* 1990; 76: 546-558 (in French).
- Hawkins RJ, Neer CS, Pianta RM, Mendoza FX. Locked posterior dislocation of the shoulder. *J Bone Joint Surg Am.* 1987; 69: 9-18.
- Gerber G, Lambert SM. Allograft reconstruction of segmental defects of the humeral head for the treatment of chronic locked posterior dislocation of the shoulder. *J Bone Joint Surg Am.* 1996; 78: 376-82.

49. Gerber C. *Chronic locked anterior and posterior dislocations*. In: Warner JJP, Ianotti JP, Gerber C, eds. *Complex and revision problems in shoulder surgery*. Philadelphia: Lippincott-Raven; 1997. pp. 99-113.
50. Pritchett JW, Clark JM. Prosthetic replacement for chronic unreduced dislocations of the shoulder. *Clin Orthop Relat Res*. 1987; (216): 89-93.
51. Cheng SL, Mackay MB, Richards RR. Treatment of locked posterior fracture-dislocations of the shoulder by total shoulder arthroplasty. *J Shoulder Elbow Surg*. 1997; 6(1): 11-7.
52. Bigliani LU, Pollock RG, McIlveen SJ, Endrizzi DP, Flatow EL. Shift of the posteroinferior aspect of the capsule for recurrent posterior glenohumeral instability. *J Bone Joint Surg Am*. 1995; 77: 1011-20.
53. Fronek J, Warren RF, Bowen M. Posterior subluxation of the glenohumeral joint. *J Bone Joint Surg Am*. 1989; 71: 205-16.
54. Fuchs B, Jost B, Gerber C. Posterior-inferior capsular shift for the treatment of recurrent, voluntary posterior subluxation of the shoulder. *J Bone Joint Surg Am*. 2000; 82(1): 16-25.
55. Ambacher T, Holz U. Open posterior-inferior capsule shift for the treatment of atraumatic posterior shoulder instability. *Oper Orthop Traumatol*. 2007; 19(2): 170-84 (Article in German).
56. Wolf BR, Strickland S, Williams RJ, Allen AA, Altchek DW, Warren RF. Open posterior stabilization for recurrent posterior glenohumeral instability. *J Shoulder Elbow Surg*. 2005; 14(2): 157-64.
57. Fried A. Habitual posterior dislocations of the shoulder joint. A report of 5 operated cases. *Acta Orthop Scand*. 1949; 18: 329-45.
58. Mowery CA, Garfin SR, Booth RE, et al. Recurrent posterior dislocation of the shoulder: treatment using a bone block. *J Bone Joint Surg Am*. 1985; 67: 777-781.
59. Levigne C, Garret J, Walch G. Posterior bone block for posterior instability. *Tech Shoulder Elbow Surg*. 2005; 6(1): 26-35.
60. Essadki B, Dumontier C, Sautet A, et al. Instabilité postérieure de l'épaule chez le sportif traitée par butée iliaque. *Rev Chir Orthop Reparatrice Appar Mot*. 2000; 86: 765-2.
61. Servien E, Walch G, Cortes ZE, Edwards TB, O'Connor DP. Posterior bone block procedure for posterior shoulder instability. *Knee Surg Sports Traumatol Arthrosc*. 2007; 15(9): 1130-6.
62. Barbier O, Ollat D, Marchaland JP, Versier G. Iliac bone-block autograft for posterior shoulder instability. *Orthop Traumatol Surg Res*. 2009; 95(2): 100-7.
63. Sirveaux F, Leroux J, Roche O, Gosselin O, De Gasperi M, Molé D. Surgical treatment of posterior instability of the shoulder joint using an iliac bone block or an acromial pediculated bone block: outcome in eighteen patients. *Rev Chir Orthop Reparatrice Appar Mot*. 2004; 90(5): 411-9.
64. Scott DJ Jr. Treatment of recurrent posterior dislocations of the shoulder by glenoplasty. Report of three cases. *J Bone Joint Surg Am*. 1967; 49(3): 471-6.
65. Brewer BJ, Wubben RC, Carrera GF. Excessive retroversion of the glenoid cavity. A cause of non-traumatic posterior instability of the shoulder. *J Bone Joint Surg Am*. 1986; 68(5): 724-31.
66. Hewitt M, Getelman MH, Snyder SJ. Arthroscopic management of multidirectional instability: pancapsular plication. *Orthop Clin North Am*. 2003; 34(4): 549-557.
67. Schneider DJ, Tibone JE, McGarry MH, Grossman MG, Veneziani S, Lee TQ. Biomechanical evaluation after five and ten millimeters anterior glenohumeral capsulorrhaphy using a novel shoulder model of increased laxity. *J Shoulder Elbow Surg*. 2005; 14(3): 318-23.
68. Greis PE, Burks RT, Schickendantz MS, Sandmeier R. Axillary nerve injury after thermal capsular shrinkage of the shoulder. *J Shoulder Elbow Surg*. 2001; 10(3): 231-5.
69. Williams RJ III, Strickland S, Cohen M, et al. Arthroscopic repair for traumatic posterior shoulder instability. *Am J Sports Med*. 2003; 31: 203-209.
70. Harryman DT 2nd, Sidles JA, Harris SL, Matsen FA 3rd. The role of the rotator interval capsule in passive motion and stability of the shoulder. *J Bone Joint Surg Am*. 1992; 74(1): 53-66.
71. Plausinis D, Bravman JT, Heywood C, Kummer FJ, Kwon YW, Jazrawi LM. Arthroscopic rotator interval closure: effect of sutures on glenohumeral motion and anterior-posterior translation. *Am J Sports Med*. 2006; 34(10): 1656-61.
72. Tibone JE, Lee TQ, Black AD, et al. Glenohumeral translation after arthroscopic thermal capsuloplasty with a radiofrequency probe. *J Shoulder Elbow Surg*. 2000; 9(6): 514-8.
73. Seleckky MT, Tibone JE, Yang BY, et al. Glenohumeral joint translation after arthroscopic thermal capsuloplasty of the rotator interval. *J Shoulder Elbow Surg*. 2003; 12: 139-43.