

Tratamiento y evolución de la avulsión crónica de la espina tibial anterior en la edad pediátrica

Acebrón-Fabregat Á,* Pino-Almero L,** López-Lozano R,** Mínguez-Rey M***

Hospital Clínico Universitario Valencia, España

RESUMEN. Las fracturas avulsión de la espina tibial anterior (también conocidas como fracturas de la eminencia tibial) son arrancamientos óseos del LCA (ligamento cruzado anterior) en su inserción en la eminencia intercondílea. Este tipo de lesión suele darse en pacientes de entre ocho y 12 años de edad, debido a que en el niño la resistencia del LCA es superior a la del hueso y el cartílago de crecimiento y a que éste está fuertemente unido a la epífisis. Se clasifican en tres tipos según Meyers y McKeever en función del grado de desplazamiento del fragmento. Dicha clasificación resulta fundamental para la decisión terapéutica. El tratamiento artroscópico es el estándar de oro para el tratamiento de fracturas desplazadas, ya que se debe tener en cuenta la frecuente asociación con otras patologías intraarticulares (como la interposición del cuerno anterior del menisco medial o del ligamento intermeniscal anterior). Complementariamente a la artroscopía, las miniartrotomías serán necesarias para la fijación con tornillos en los casos en los que la fractura sea irreductible por vía artroscópica. Son escasos los artículos publicados en la bibliografía sobre avulsiones crónicas en pacientes pediátricos. El tratamiento para estos casos es similar al de las fracturas agudas, otorgando mayor importancia al desbridamiento del tejido fibroso entre el fragmento óseo y el lecho y al tratamiento de patología intraarticular asociada. Se ha evidenciado en estos pacientes mayores dificultades para lograr la extensión com-

ABSTRACT. Tibial spine avulsion fractures (also called tibial eminence fractures) are bony avulsions of the anterior cruciate ligament (ACL) from its insertion in the intercondylar eminence. It is most commonly seen in children aged eight to 12 years, because LCA is more resistant than bone and physis. Furthermore, the union between epiphysis and LCA is very strong due to the collagen fibers. Meyers and McKeever classification defines three types: type I: non displaced; type II: partially displaced; and type III: completely displaced. This classification is very important for the treatment. Arthroscopic treatment is the gold standard for displaced fractures. The association with other intraarticular injuries is frequent, and the anterior horn of the medial meniscus or the transverse meniscal ligament is frequently trapped within the fracture site. A miniarthrotomy may still be necessary in fractures that are irreducible by arthroscopic means. It's difficult to find chronic fractures in children in the literature. The treatment is similar to acute cases, but includes debridement of the scar tissue and reparation of intraarticular injuries. Loss of extension is the main problem we find in this patients, although acceptable results may be achieved. In this article we present a seven years old boy with a chronic tibial spine avulsion, the treatment and the outcome.

* Médico interno residente.

** Médico especialista en Traumatología y Ortopedia.

*** Jefe Clínico Sección.

Hospital Clínico Universitario de Valencia, España.

Dirección para correspondencia:

Álvaro Acebrón Fabregat

Calle Arquitecto Juan Pérez 6,6, Valencia, 46019. España, 680766748.

E-mail: Alvaro_af@hotmail.es

pleta de rodilla tras la cirugía pese a conseguirse una buena reducción. A pesar de ello, los resultados son satisfactorios a largo plazo. En este artículo se presenta el caso de un niño de siete años con una avulsión de la espina tibial anterior de larga evolución, así como el tratamiento realizado y el resultado funcional obtenido.

Palabras clave: Espina tibial, avulsión, tratamiento, crónica.

Key words: Tibial spine, avulsion, treatment, chronic.

Introducción

Las fracturas avulsión de la espina tibial son arranques óseos del LCA en su inserción en la eminencia intercondílea.^{1,2} Suponen 2-5% de las fracturas de rodilla en edad pediátrica,³ con una incidencia de 3/100,000 niños por año.⁴ Además suponen 14% del total de lesiones del LCA.⁵ El primer caso fue descrito por Poncet en 1875⁶ y el primer caso en edad pediátrica por Pringle en 1907.⁷

Meyers y McKeever⁸ presentaron una serie de 45 pacientes en la que incluían 35 niños y clasificaron las fracturas de la eminencia tibial anterior en tres tipos:⁸ Tipo I no desplazadas o asociadas a un mínimo desplazamiento de la región anterior, tipo II parcialmente desplazadas (desplazamiento superior del vértice anterior, manteniendo intacta la porción posterior) y tipo III completamente desplazadas, que a su vez se han dividido en dos subtipos:⁹ IIIA: incluye únicamente la inserción del LCA y IIIB: incluye toda la eminencia intercondílea. Posteriormente, Zaricznyi¹⁰ añadió el tipo IV: desplazadas y con conminución del fragmento óseo.^{10,11}

El método diagnóstico de elección es la radiografía; sin embargo, la TAC es la prueba que mejor definirá estas lesiones óseas. La RM puede ayudar a identificar lesiones del LCA,¹² así como la interposición del ligamento intermeniscal o del cuerno anterior del menisco medial. En general, el tratamiento de las fracturas de la espina tibial anterior se basa en la clasificación de Meyers y McKeever,⁸ las fracturas de tipo I se deben inmovilizar en extensión completa.⁸ Si el paciente presenta un hemartros a tensión, la artrocentesis puede suponer un alivio sintomático considerable.¹³ Existe controversia en cuanto al tratamiento de las de tipo II. En todos los casos se debe tratar de efectuar la reducción cerrada mediante la artrocentesis y extensión o hiperextensión de la rodilla (permitiendo que los cóndilos femorales reduzcan la fractura). Se debe realizar una radiografía lateral de rodilla para asegurarnos de la correcta reducción e incluso un TC en caso de que en la radiografía sea difícil de valorar.

En caso de que persista el desplazamiento proximal y posterior del fragmento anterior, algunos autores recomien-

dan manejo conservador e inmovilización en extensión con férula.^{8,14,15} Sin embargo, la mayoría de autores prefieren la reducción y osteosíntesis por vía artroscópica, ya que es frecuente la interposición del cuerno anterior del menisco medial o del ligamento intermeniscal (y en ocasiones del lateral) en el foco de fractura.^{16,17,18,19,20}

En el caso de las fracturas tipo III o en las de tipo IV, el tratamiento de elección es la reducción y fijación interna artroscópica, que hoy en día ha dejado en segundo plano a la cirugía abierta^{8,14,17,18} debido a la elevada incidencia de lesiones intraarticulares asociadas a la fractura de espina tibial que pueden ser tratadas por vía artroscópica,¹⁶ quedando relegado el abordaje abierto mediante una miniartrotomía como complemento para osteosíntesis difíciles por vía artroscópica en función del tipo de fractura.

El objetivo de la cirugía siempre es conseguir una reducción anatómica y una adecuada fijación. Una mala fijación puede ocasionar un desplazamiento postquirúrgico y la ausencia de consolidación y una mala reducción puede producir una consolidación viciosa,⁴ que clínicamente se traducirá en una pérdida de extensión de rodilla.^{21,22} En cambio, si la reducción y osteosíntesis son correctas, el pronóstico a largo plazo es excelente.^{2,23,24}

En este artículo se presenta el caso poco frecuente de un paciente en edad pediátrica que sufrió una fractura de la espina tibial anterior a la edad de cuatro años y que posteriormente, a la edad de siete años, mostró un empeoramiento clínico tras un traumatismo leve debido a una mala consolidación de la fractura inicial. En esta segunda ocasión fue tratada quirúrgicamente como fractura crónica.

Caso clínico

Se presenta el caso de un varón de siete años remitido por su pediatra al traumatólogo por dolor en la rodilla derecha y dificultad para la deambulacion de varias semanas de evolución tras un traumatismo leve. Como antecedente, el niño sufrió a la edad de cuatro años una fractura de la espina tibial anterior tipo II, con un leve desplazamiento del fragmento óseo (*Figura 1*), tratada conservadoramente, que evolucionó de forma satisfactoria sin presentar do-

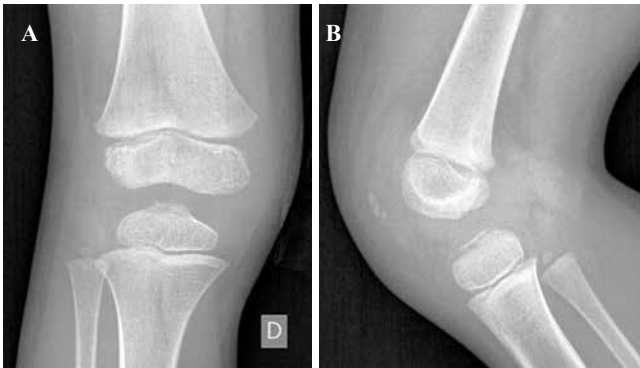

Figura 1: Radiografías iniciales a los cuatro años.

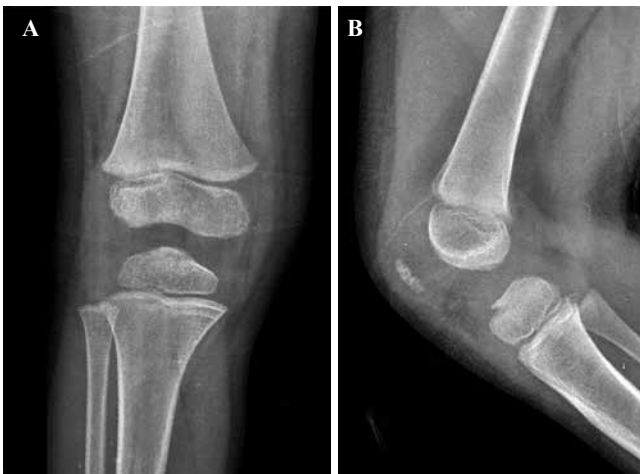

Figura 2: Radiografías a los dos meses de evolución.

lor y realizando actividad normal, siendo dado de alta a los dos meses con las radiografías de la *Figura 2*, en las que se aprecia consolidación de la fractura, aunque persiste un ligero desplazamiento superior de la zona anterior de la espina.

En la exploración física destaca una flexión de rodilla de aproximadamente 15-20° y unas maniobras de Lachman y del cajón anterior positivas. Se realiza radiografía (*Figura 3*) y resonancia de rodilla (*Figura 4*), en la que se aprecia que el fragmento de la espina tibial anterior se encuentra en fase de pseudoartrosis, con un desplazamiento de 1.7 mm, ante lo cual se decide tratamiento quirúrgico dada la clínica del paciente.

Se realizó una artroscopia mediante portales estándar anteromedial y anterolateral, en la que se visualizó la interposición del ligamento intermeniscal en el foco de pseudoartrosis y se descartó cualquier otra lesión intraarticular asociada. Se retiró el tejido interpuesto y se realizó un desbridamiento de todo el tejido fibroso del foco de fractura en pseudoartrosis hasta obtener una superficie sangrante. Se utilizó una guía de posicionamiento tibial para plástia de LCA, insertada por el portal anteromedial para presionar hacia abajo la parte anterior de la espina

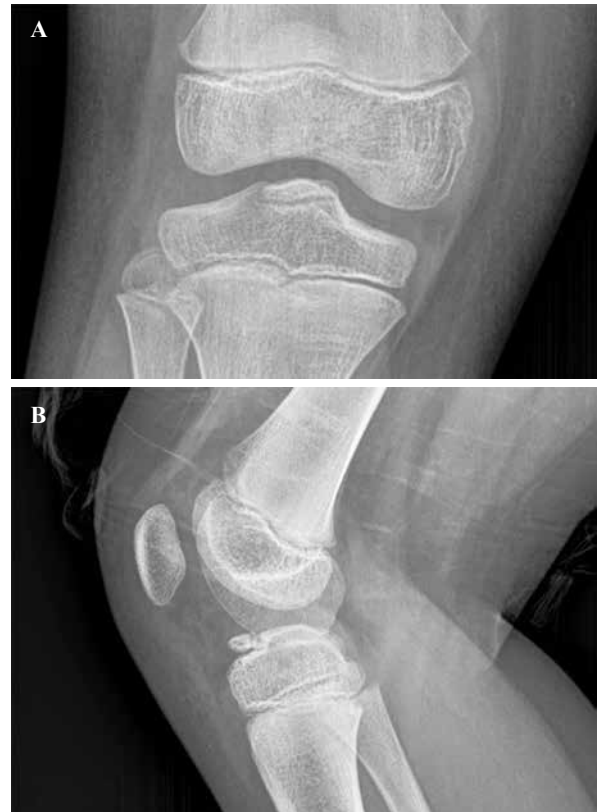

Figura 3: Radiografías a los siete años.

tibial desplazada y reducirla en su lecho. Mediante el portal anterolateral se confirmó que el fragmento estaba reducido y bloqueado bajo el ligamento intermeniscal anterior.

Posteriormente se efectuó una reducción temporal con una aguja de Kirschner y la osteosíntesis del fragmento con dos tornillos Acutrak micro de 2.5 mm de diámetro y 18 mm de longitud a través de una miniartrotomía parapatelar medial. Como se puede comprobar en la *Figura 5*, los tornillos estaban localizados en la epífisis sin atravesar el cartílago de crecimiento.

Durante su estancia hospitalaria el paciente evoluciona favorablemente, por lo que es dado de alta a las 24 horas tras la cirugía con una férula isquiopédica con la rodilla en extensión.

A las tres semanas se retiró dicha férula y se colocó una ortesis estabilizadora con una flexión de 0 a 45° para deambular y se inició la rehabilitación. A las seis semanas se aumentó la flexión hasta 90°.

A los dos meses de la cirugía, el paciente acude de nuevo a la consulta con un déficit de extensión de 30°.

A los tres meses de la cirugía se observa la consolidación de la fractura sin desplazamiento de la misma radiográficamente (*Figura 6*).

Ante la persistencia del déficit de extensión a los seis meses se pauta ortesis en extensión fija de 0° nocturna y se solicita RM, en la que se descarta artrofibrosis.

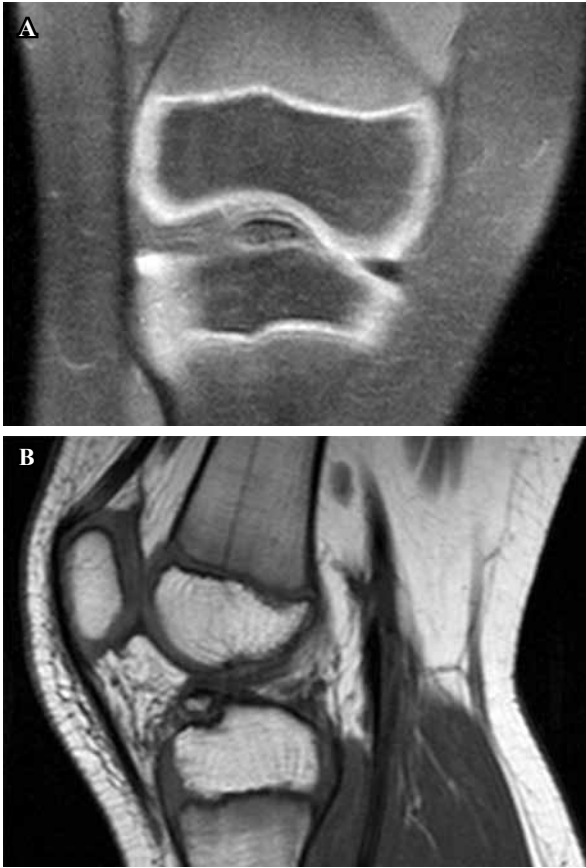


Figura 4: Resonancia magnética de rodilla a los siete años.

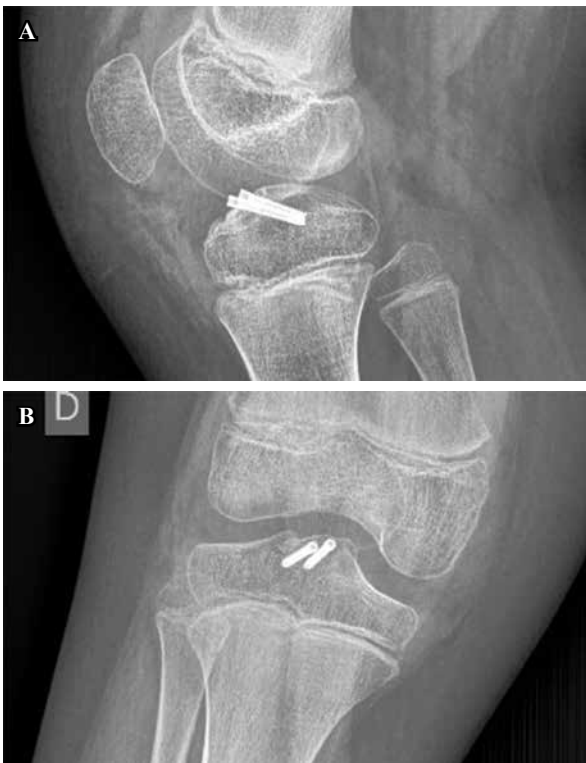

Figura 5: Radiografías de control en postoperatorio inmediato.

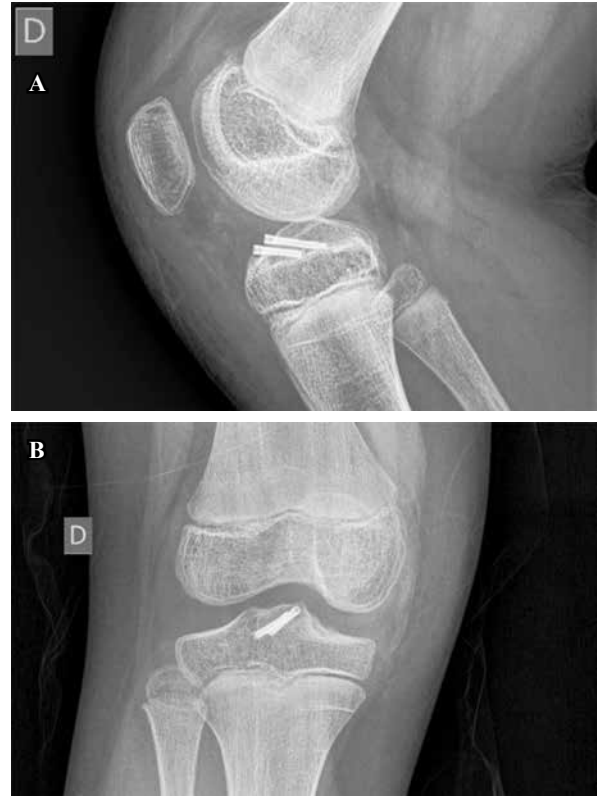


Figura 6: Radiografías a los tres meses de la cirugía.

Pese a la falta de adherencia a la ortesis pautada, se evidencia discreta mejoría de unos 10° a los nueve meses (tope elástico a -20°).

Tras conseguir una mejor adherencia al tratamiento ortopédico, se observó una mejoría significativa. Pese a ello, el paciente presenta movilidad al año de -10° de déficit de extensión. Dicho movimiento no impide al niño hacer vida normal, por lo que se decide actitud conservadora, continuando con los ejercicios de rehabilitación y control evolutivo. En caso de que persistiera con esa movilidad provocando molestias en la edad adulta, podría optarse por una cirugía como el alargamiento de la musculatura isquiotibial.

Discusión

Las fracturas crónicas de la espina tibial en los niños son lesiones poco frecuentes. Es difícil encontrar casos en relación con estas lesiones en la bibliografía. Destaca el artículo de Abdelfaky & Galal,² en el que se estudia a 13 pacientes con fracturas crónicas de la espina tibial anterior (de más de seis semanas de evolución cuando se lleva a cabo el tratamiento quirúrgico). En 10 de ellos se optó por un tratamiento conservador inicialmente con férula en extensión, en dos se diagnosticó tardíamente la fractura y otro acudió pasadas seis semanas por primera vez a urgencias.

Existen casos descritos en la bibliografía como el de Lombardo,²⁰ en el que debido a un traumatismo, una fractu-

ra tipo II progresa a fractura tipo III al movilizarse la unión fibrosa. Dicha situación podría haberse dado en el caso anteriormente descrito.

El síntoma principal que presentan los pacientes y que hace necesario el tratamiento quirúrgico, es el déficit de extensión como es el caso del paciente en este artículo. Los pacientes suelen presentar preoperatoriamente impotencia para la extensión completa de la rodilla, dolor y cojera y no suelen referir problemas de inestabilidad, aunque en muchas ocasiones se objetive una hiperlaxitud anterior (debido en la mayoría de casos a la afectación del LCA).

Actualmente existe una tendencia a tratar estas fracturas mediante abordaje artroscópico, aunque una revisión sistemática reciente no encuentra diferencias significativas entre el tratamiento artroscópico y el abierto.²⁵ En el caso presentado, aunque la reducción del fragmento se realizó artroscópicamente, fue necesario efectuar una miniartrotomía para lograr la fijación anatómica del fragmento con tornillos, con el objetivo de conseguir un mejor ángulo de ataque y de evitar la lesión condral patelar.

Se debe tener en cuenta que para la artroscopía en niños, las herramientas de que se dispone deberían estar adaptadas, pues supone una dificultad técnica añadida el tamaño habitual de dichos instrumentos (usados para población adulta generalmente). Ello hace que en múltiples ocasiones se deba recurrir a una miniartrotomía paramedial asociada a la artroscopía para reducir y fijar los fragmentos óseos.²³

Resulta fundamental durante el acto quirúrgico la eliminación del tejido fibroso presente entre el fragmento fracturado y su lecho y la comprobación de que no se haya interpuesto parte del menisco medial o el ligamento intermeniscal en el foco de fractura, así como la exploración sistemática de la articulación de la rodilla para descartar otras lesiones asociadas. Por ese motivo, la artroscopía supone la técnica quirúrgica de elección para dicha patología.

En más de 90% de los pacientes con una fractura tipo II y III se ha descrito una interposición del menisco o del ligamento intermeniscal en la fractura de la espina tibial anterior,²³ por lo que su retirada del lecho es fundamental para conseguir una reducción anatómica y evitar la pseudoartrosis.

La fractura de la espina tibial anterior no parece modificar la estabilidad y función de la rodilla si se consigue una reducción anatómica. Sin embargo, se ha descrito que la lesión intersticial del LCA, que se asocia con frecuencia a la avulsión de la espina tibial anterior, es la causante de la inestabilidad anterior persistente a pesar de haberse logrado una reducción correcta del fragmento óseo.^{12,26}

En los pacientes incluidos en el estudio de Abdelfaky & Galal² se realizó una reparación artroscópica mediante sutura no reabsorbible y en cuatro de los pacientes se evidenció una interposición del cuerno anterior del menisco medial entre el fragmento óseo y el lecho. De esta forma, según los autores, se evita colocar material de osteosíntesis a través de una fisis abierta y la necesidad de una segunda intervención para la retirada del mismo. Sin embargo, muchos otros autores, como Vargas,²³ defienden el

tratamiento con tornillos, sobre todo en caso de fracturas crónicas y pseudoartrosis.

No hay consenso en la literatura en cuanto al mejor tipo de fijación, puesto que no existen ensayos controlados que comparen los distintos métodos. Los métodos más populares de fijación son la sutura, las agujas de Kirschner y los tornillos. Los autores que defienden la fijación con sutura refieren que las agujas de Kirschner y los tornillos no son adecuados para fracturas conminutas y pueden causar conminución del fragmento fracturado. Es por este motivo que la fijación mediante sutura no reabsorbible a nivel de la tuberosidad tibial anterior a través de dos túneles es el método de elección por muchos autores, aunque no siempre resulta sencillo ajustar la tensión adecuada del LCA para permitir la movilización precoz.⁴

Sin embargo, la osteosíntesis con tornillos tiene la ventaja de que aporta mayor compresión al foco de fractura (fundamental en el caso de fracturas crónicas) y si se colocan adecuadamente no existe riesgo de afectación del cartilago de crecimiento. Además, en el caso de tornillos sin cabeza, como los de corticoesponjosa tipo Herbert, no precisan una segunda intervención para su retirada, lo cual supone una gran ventaja.²³

Consideramos, por lo tanto, que en el caso de fracturas agudas puede conseguirse una buena reducción y fijación tanto con sutura como con tornillos, decidiremos uno u otro tratamiento en función del tamaño de los fragmentos. En cambio, para fracturas crónicas y pseudoartrosis recomendamos el tratamiento con tornillos por su mayor eficacia para obtener una fijación rígida con mayores fuerzas de compresión.²³

En el caso presentado, dado que la fractura era crónica, no conminuta y el fragmento era bastante grande, se consideró como mejor método de fijación y con mayor compresión los tornillos, sin que se produjera ninguna complicación asociada a este método de osteosíntesis como la conminución del fragmento.

Algunos autores describen la escisión del fragmento óseo como tratamiento para la pseudoartrosis de espina tibial anterior con resultados clínicos excelentes,^{8,12,27,28} sin embargo, consideramos que dicho tratamiento únicamente estaría justificado en fragmentos óseos de tamaño pequeño y ante la integridad del LCA o asociado a fijación transósea del LCA.

Tras la cirugía se coloca una ortesis en extensión. Desde el primer día postquirúrgico es fundamental insistir en los ejercicios de potenciación del cuádriceps y en la movilización pasiva (limitado a 90° durante el primer mes, se va aumentando el rango de flexión progresivamente a continuación). Se autoriza la carga parcial con muletas y con la ortesis estabilizadora inmediatamente, permitiendo la carga total seis semanas tras la cirugía. También a las seis semanas se van introduciendo progresivamente ejercicios activos para mejorar el rango de movilidad, incluyendo los de extensión completa. Se retoman las actividades deportivas de cuatro a seis meses tras la cirugía. La consolidación radiográfica se consigue a las 12 semanas y media tras la cirugía.

Los resultados a largo plazo son excelentes en la mayoría de pacientes pese al prolongado tiempo de evolución de la lesión, con un rango de movilidad completo. Se debe insistir en los ejercicios precoces de mejora de rango de movilidad, especialmente los de extensión completa, pues en estos casos de lesión crónica se ha observado que la instauración progresiva de un flexo de rodilla es un hallazgo frecuente (la principal secuela de esta lesión). Dicho flexo puede ser difícil de recuperar, como ocurrió en el caso presentado, peculiar tanto por ser una lesión crónica de mucho tiempo de evolución en un niño como por tratarse de una evolución de una fractura tipo II, tratada de forma conservadora a una tipo III después de tres años a consecuencia de un leve traumatismo. En caso de persistir el flexo pese a los ejercicios de rehabilitación y las ortesis en extensión y una vez descartada patología articular que lo justificara, consideramos que podría estar indicado adoptar una actitud terapéutica de mayor agresividad como podría ser un alargamiento de la musculatura isquiotibial, aunque no se han encontrado casos descritos en la literatura.

Como conclusión, destacar que ante un paciente con déficit de extensión progresiva de la rodilla tras una fractura de la espina tibial anterior, se debe sospechar la incarceration del ligamento intermeniscal o de los cuernos anteriores de los meniscos, lo cual dificultará tanto la consolidación ósea del fragmento como la obtención de un rango de movilidad completo, a no ser que se realice la liberación artroscópica. El tratamiento artroscópico en este tipo de fracturas crónicas en pacientes pediátricos puede proporcionar un buen resultado funcional similar al de las fracturas agudas.

El estudio ha sido aprobado por el Comité de Investigación del Hospital Clínico Universitario de Valencia, con el consentimiento del paciente involucrado en el artículo. El estudio se ha realizado conforme a los acuerdos adoptados por las asociaciones médicas mundiales plasmadas en la declaración de Helsinki publicada en JAMA 2000; 284: 3043-5.1.

Bibliografía

1. Reynders P, Reynders K, Broos P. Pediatric and adolescent tibial eminence fractures: arthroscopic cannulated screw fixation. *J Trauma*. 2002; 53(1): 49-54.
2. Abdelkafy A, Said H. Neglected ununited tibial eminence fractures in the skeletally immature: arthroscopic management International Orthopaedics (SICOT). 2014; 38(12): 2525-32.
3. Luhmann S. Acute traumatic knee effusions in children and adolescents. *J Pediatr Orthop*. 2003; 23(2): 199-202.
4. Lubowitz JH, Elson WS, Guttman D. Part II: Arthroscopic treatment of tibial plateau fractures. Intercondylar eminence avulsion fractures. *Arthroscopy*. 2005; 21(1): 86-92.
5. Kendall NS, Hsy SY, Chan KM. Fracture of the tibial spine in adults and children. A review of 31 cases. *J Bone Joint Surg Br*. 1992; 74(6): 848-52.
6. Poncet A. Arrachement de l'épine du tibia a l'insertion du ligament croise anterior. *Bull Mem Soc Chir Paris*. 1875; 1: 883-4.
7. Andersen JW, Mejdahl S. Bilateral fracture of the tibial spine. *Acta Orthop Belg*. 1993; 59: 394-7.
8. Meyers MH, McKeever FM. Fracture of the intercondylar eminence of the tibia. *J Bone Joint Surg Am*. 1970; 52(8): 1677-84.
9. Zifko B, Gaudernak T. Zur Problematic in der Therapie von Eminenciaausrissen bei Kindern and Jugendlichen. *Unfallheilkunde*. 1984; 87(6): 267-72.
10. Zaricznyi B. Avulsion fracture of the tibial eminence: treatment by open reduction and pinning. *J Bone Joint Surg Am*. 1977; 59(8): 1111-4.
11. Song EK, Seon JK, Park SJ, Yoon TR. Clinical outcome of avulsion fracture of the anterior cruciate ligament between children and adults. *J Pediatr Orthop B*. 2009; 18(6): 335-8.
12. Griffith JF, Antonio GE, Tong CW, Ming CK. Cruciate ligament avulsion fractures. *Arthroscopy*. 2004; 20(8): 803-12.
13. Canale ST. *Fractures and dislocations in children*. In: Canale ST, Campbell WC. *Campbell's operative orthopaedics*. 9th ed. Philadelphia: Mosby, 1998, 2488-90.
14. Grönkvist H, Hirsch G, Johansson L. Fracture of the anterior tibial spine in children. *J Pediatr Orthop*. 1984; 4(4): 465-8.
15. Bakalim G, Wilppula E. Closed treatment of fracture of the tibial spines. *Injury*. 1973; 5(3): 210-2.
16. Anderson AF, Anderson CN. *Anterior cruciate ligament injuries with bony avulsion*. In: Lieberman JR, Berry DJ, Azar FM, American Academy of Orthopaedic Surgeons.; Knee Society (U.S.). *Advanced reconstruction: knee*. Rosemont, IL.: American Academy of Orthopaedic Surgeons (AAOS). 2011, 603-12.
17. Burnstein DB, Viola A, Fulkerson JP. Entrapment of the medial meniscus in a fracture of the tibial eminence. *Arthroscopy*. 1998; 4(1): 47-50.
18. McLennan JG. The role of arthroscopic surgery in the treatment of fractures of the intercondylar eminence of the tibia. *J Bone Joint Surg Br*. 1982; 64(4): 477-80.
19. Falstie-Jensen S, Sondergard Petersen PE. Incarceration of the meniscus in fractures of the intercondylar eminence of the tibia in children. *Injury*. 1984; 15(4): 236-8.
20. Lombardo SJ. Avulsion of a fibrous union of the intercondylar eminence of the tibia. *J Bone Joint Surg Am*. 1994; 76(10): 1565-8.
21. Luger EJ, Arbel R, Eichenblat MS, Menachem A, Dekel S. Femoral notchplasty in the treatment of malunited intercondylar eminence fractures of the tibia. *Arthroscopy*. 1994; 10(5): 550-1.
22. Perugia D. Clinical and radiological results of arthroscopically treated tibial spine fractures in childhood. *Int Orthop*. 2009; 33(1): 243-8.
23. Vargas B, Lutz N, Dutoit M, Yves ZP. Nonunion after fracture of the anterior tibial spine: case report and review of the literature. *J Pediatric Orthop B*. 2009; 18(2): 90-2.
24. Molander ML, Wallin G, Wikstad I. Fracture of the intercondylar eminence of the tibia. A review of 35 patients. *J Bone Joint Surg Br*. 1981; 63-B(1): 89-91.
25. Coyle C, Jagernauth S, Ramachandran M. Tibial eminence fractures in the paediatric population: a systematic review. *J Child Orthop*. 2014; 8(2): 149-59.
26. Senekovic V, Veselko M. Anterograde arthroscopic fixation of avulsion fractures of the tibial eminence with a cannulated screw: five-year results. *Arthroscopy*. 2003; 19: 54-61.
27. Panni AS, Milano G, Tartarone M, Fabbriani C. Arthroscopic treatment of malunited and nonunited avulsion fractures of the anterior tibial spine. *Arthroscopy*. 1998; 14(3): 233-40.
28. Zhenjiang Liu. Nonunion after avulsion fracture of the anterior tibial spine. *Int J Clin Exp Med*. 2016; 9(10): 20275-80.