

Caso clínico

Luxación congénita de cabeza radial: reporte de dos casos

Ruíz-Mejía O,* Luján-Rodríguez A,** Orivio-Gallegos JA,*** Pimentel-Rangel J,* Valle de-Lascurain G,* Esquivel-Vallejo A*

UMAE, Hospital de Traumatología y Ortopedia «Lomas Verdes», IMSS

RESUMEN. *Introducción:* La luxación congénita de cabeza radial es un padecimiento que se ha descrito en contados casos en la literatura internacional, siendo la luxación anterior y lateral las formas de presentación menos frecuentes con 15% de los casos cada una y la luxación posterior la más frecuente con 70% del total de los casos reportados. Sin embargo, esta patología es considerada la patología congénita más frecuente del codo en el niño. Se presenta el caso de un paciente con luxación congénita de codo variedad anterior y otro caso con luxación variedad lateral, ambos diagnosticados a temprana edad, en los que se decidió realizar un manejo conservador y un seguimiento anual. Asimismo, se hizo una revisión bibliográfica del tema. ***Discusión:*** La luxación congénita de codo tiene por lo general una evolución benigna, siendo indolora y poco limitante para el paciente, por lo que puede ser manejada de manera conservadora. El dolor y la limitación de movimientos son indicativos de un tratamiento quirúrgico; sin embargo, no son ampliamente aceptados debido a las complicaciones y resultados deficientes que presentan.

Palabras clave: Luxación, congénita, cabeza radial, niños, congénitos, tratamiento, codo.

ABSTRACT. *Introduction:* Congenital dislocation of the Radial head is a condition that has been described in a few cases in the international literature, the anterior and lateral dislocation were the less frequent forms of presentation with 15% of cases, each, and the posterior dislocation the most frequent with 70% of the total cases reported. However, this pathology is considered the most frequent congenital pathology of the elbow in children. The present study describes the case of a patient with congenital dislocation of elbow anterior variety and another case with dislocation lateral variety, both diagnosed at an early age, in which it has been decided for conservative management and an annual follow-up. A bibliographic review of the subject is also carried out. ***Discussion:*** The congenital elbow dislocation usually has a benign evolution, being painless and not very limiting for the patient, so it can be managed conservatively. Pain and limited movement are indicative of surgical treatment. There are multiple surgical treatments for this entity, however they are not widely accepted due to the complications and poor results presented by them.

Key words: Dislocation, congenital, radial head, children, congenital diseases, treatment, elbow.

* Médico adscrito al Servicio de Ortopedia Pediátrica.

** Residente de 4º año especialidad en Trauma y Ortopedia.

*** Jefe del Servicio de Ortopedia Pediátrica.

UMAE, Hospital de Traumatología y Ortopedia «Lomas Verdes». IMSS.

Dirección para correspondencia:

Dr. Óscar Ruíz Mejía

UMAE, Hospital de Traumatología y Ortopedia «Lomas Verdes». IMSS.

E-mail: osc_arml@hotmail.com

Este artículo puede ser consultado en versión completa en <http://www.medigraphic.com/actaortopedica>

Introducción

La luxación congénita de cabeza radial es un padecimiento raro en cuanto a número de casos; sin embargo, es considerada la patología congénita de codo más frecuente.^{1,2,3,4} Puede aparecer de manera aislada o acompañada de otras deformidades.^{3,4,5,6} Su presentación de manera aislada es poco frecuente.^{6,7} La afección del codo puede ser bilateral (ambos codos), aunque se han descrito pacientes con afección unilateral.^{1,2,8}

De acuerdo con la dirección del desplazamiento de la cabeza radial puede ser clasificada como posterior (60-70% de los casos), anterior (15%) o lateral (15%).^{5,6,7}

Los síntomas dependen de la edad del paciente y del tipo de luxación. En el neonato no se detectan anomalías y puede pasar desapercibida.^{1,7} Esta entidad es diagnosticada en la lactancia o la niñez de manera incidental, cuando se explora el codo del paciente o cuando el paciente muestra sintomatología.^{1,6}

Por lo general el codo afectado no muestra dolor, pero puede tener un chasquido que se desencadena con el movimiento, algún grado de limitación a los movimientos de flexión-extensión y prono-supinación. Asimismo, puede palparse la deformidad ocasionada por la presencia de la cabeza radial en región anterior, posterior o lateral.^{1,2,5,6,7,8,9,10,11}

En una radiografía en proyección lateral y anteroposterior de codo se puede observar la posición de la cabeza radial de manera anómala que se hace más evidente cuando se traza una línea que marca el eje longitudinal de la diáfisis del radio, la cual no atraviesa el cóndilo humeral como normalmente lo hace en un codo sano. Así también se puede observar que la cabeza del radio muestra alteración en la forma de cúpula en su superficie superior, el cuello del radio se articula con el cóndilo y puede presentar una depresión en su punto de contacto.

Es importante diferenciar las luxaciones congénitas de las traumáticas. McFarland¹⁰ definió los criterios radiológicos para diferenciar una luxación congénita de una luxación traumática inveterada; las características radiológicas de una luxación congénita de la cabeza radial son:

1. Un radio «demasiado largo» respecto al cúbito.
2. Anomalía morfológica de la cabeza radial con un aspecto delgado en bóveda, desapareciendo la forma habitual de cúpula (que persiste en la forma traumática).
3. El cuello radial es más largo y acaba con una epífisis estrecha y afilada como un palillo de tambor.
4. Los bordes cubitales son anormales. En la luxación anterior el borde posterior del tercio proximal del cúbito es cóncavo en vez de convexo y el borde anterior es rectilíneo en lugar de ser ligeramente cóncavo. En la luxación posterior el borde del cúbito es exageradamente convexo.
5. La aplasia del cóndilo humeral es frecuente y ha sido considerada por algunos como la verdadera causa de la luxación de la cabeza radial.

Para Caravias, estas alteraciones pueden también ser detectadas en pacientes con luxación crónica de cabeza radial que no han sido tratadas y no sólo en la luxación congénita de codo.¹¹

Mizuno propone el uso de la artrografía como medio para diferenciar la luxación congénita de la traumática, destacando que en la luxación congénita de cabeza radial ésta permanece adentro de la cápsula articular, contrario a lo que se observa en la luxación traumática, la cual se presenta extraarticular.¹²

Hay enfermedades o síndromes que pueden encontrarse asociadas a la luxación congénita de la cabeza radial como son: osteocondromatosis, síndrome de Klinefelter, síndro-

me de Cornelia de Lange, retraso mental y enanismo (Jervis Simson, 1963), síndrome de Ehlers Danlos, artrogriposis, displasia epifisaria múltiple, síndrome uña-rótula, síndrome de Nievergelt, síndrome de Silver, síndrome de Apert, distostosis cleidocraneal y síndrome de Loeys-Dietz.^{1,2,3,5,6,9,11,13}

Los estudios han mostrado que la persistencia de la luxación puede causar deformidad en valgo, inestabilidad y cambios morfológicos en la cabeza radial, lo que a su vez provoca cambios degenerativos en el codo. Por lo general la historia natural de la enfermedad es benigna, presenta sólo cierto grado de limitación a los arcos de movilidad, hay ausencia de dolor y no es incapacitante para las actividades de la vida diaria del paciente, por esta razón se le da un manejo expectante.^{1,3,4,5,7,8,9,14}

Si la luxación es diagnosticada en el neonato o lactante de corta edad se puede realizar una reducción cerrada, para posteriormente colocar un aparato de yeso que mantenga la reducción por un período de cuatro a seis semanas. Sin embargo, los resultados no son buenos.^{1,6}

La indicación para una intervención quirúrgica está en relación con la aparición de dolor, el grado de limitación en la movilidad del codo y en contadas ocasiones la deformidad estética del codo.^{1,5,9,10,15,16} Existen múltiples técnicas quirúrgicas descritas en la literatura internacional, las cuales incluyen: reducción abierta combinada con osteotomías radiales y cubitales, osteotomía cubital con fijación externa, resección de la cabeza radial y reducción abierta de la cabeza radial con reconstrucción del ligamento anular. Sin embargo, ninguna de estas técnicas ha sido ampliamente aceptada por presentar resultados no tan favorables, pero sí complicaciones importantes.^{3,4,6,7,15,16,17,18,19} La reducción abierta más acortamiento del radio es recomendada por autores como Tachdjian en neonatos y niños hasta los tres años, cuando existe un radio más largo.⁶

En niños de mayor edad es imposible la reducción de la cabeza radial, por lo cual se deja a libre evolución hasta la adolescencia. La resección de la cabeza radial al finalizar el crecimiento es el tratamiento de elección,^{1,3,5,6,7,9,10,11,15,16,19,20} ya que proporciona una mejoría al dolor, pero no corrige de manera importante los arcos de movilidad en el codo, además de no estar exenta de complicaciones, de las que podemos mencionar: un neocrecimiento de la cabeza radial, deformidad progresiva del codo en valgo, inestabilidad del codo, inestabilidad de articulación radiocubital distal, dolor de muñeca y acortamiento del radio.^{4,7,8,15,16,17,18,19,20}

Caso clínico 1

Femenino de nueve años de edad sin antecedentes hereditarios, de traumatismos, ni enfermedades asociadas. Acude a la edad de tres años a consulta debido a que sus padres notan deformidad a nivel de codo derecho, sin que se refiera mecanismo de lesión, dolor o limitación para el movimiento, ni incapacidad para realizar actividades propias de su edad. A la exploración física no se encuentra limitación para los movimientos de flexoextensión y pronosupinación,

ni dolor a las maniobras. Se toman radiografías en proyecciones AP y lateral del codo afectado, las cuales evidencian presencia de la cabeza radial con desplazamiento hacia anterior y pérdida de la relación normal con el cúbito, además de cambios en la morfología de la cabeza radial y del cúbito proximal. Una vez concluido el análisis clínico-radiográfico del paciente, se integra el diagnóstico de luxación congénita de codo derecho variedad anterior. Integrado el diagnóstico se decide realizar, para su tratamiento, el seguimiento del paciente y controles radiográficos anuales únicamente. A la edad de nueve años (Noviembre de 2016), la paciente continúa sin mostrar dolor o incapacidad funcional, refiere realizar actividades propias de la edad sin manifestar ninguna molestia o limitación. A la exploración física encontramos: codo derecho con presencia de deformidad en cara anterior del mismo, a la palpación con cabeza radial hacia anterior (más notoria al realizar extensión del codo), movimientos de flexoextensión y pronosupinación completos, todos los movimientos sin acompañarse de dolor. Hombro derecho con arcos de movilidad completa. Fuerza muscular 5/5 para flexores, extensores abductores y aductores del hombro. Fuerza muscular 5/5 para flexores y extensores del

codo, muñeca con arcos de movilidad completa sin presencia de deformidades y sin alteración neurovascular distal del miembro. Codo derecho muestra un ángulo clínico de acarreo de 15 grados. Miembro superior izquierdo, sin deformidad o alguna alteración patológica observada, con ángulo clínico de acarreo de nueve grados (*Figura 1*).

Las radiografías en proyección anteroposterior y lateral de codo derecho (*Figura 2*) revelan una incongruencia de la relación radio-cubital proximal, con desplazamiento anterior de la cabeza radial mayor que el mostrado en las primeras radiografías tomadas años antes, una convexidad de la parte posteromedial del cúbito y concavidad en su borde lateral así como deformidad de la cabeza radial, siendo su cuello un poco más estrecho con deformidad de la cúpula que se curva hacia superior y lateral, fisis que se muestra delgada, no hay presencia de sinostosis y el radio da la apariencia de ser un poco más largo que el cúbito.

Caso clínico 2

Paciente femenino de siete años de edad, con antecedentes hereditarios de tener un primo paterno de 24 años

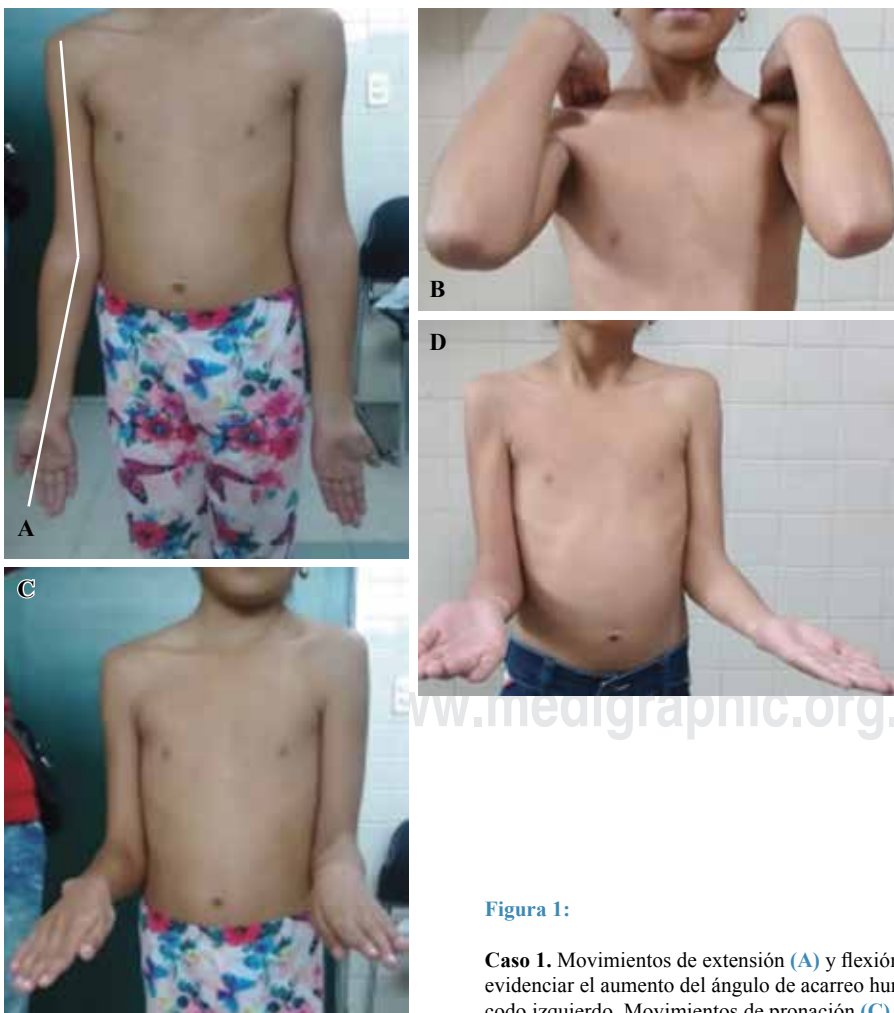


Figura 1:

Caso 1. Movimientos de extensión (A) y flexión completos (B). En extensión podemos evidenciar el aumento del ángulo de acarreo humeral clínico del codo derecho con respecto al codo izquierdo. Movimientos de pronación (C) y supinación (D) completos en ambos miembros.

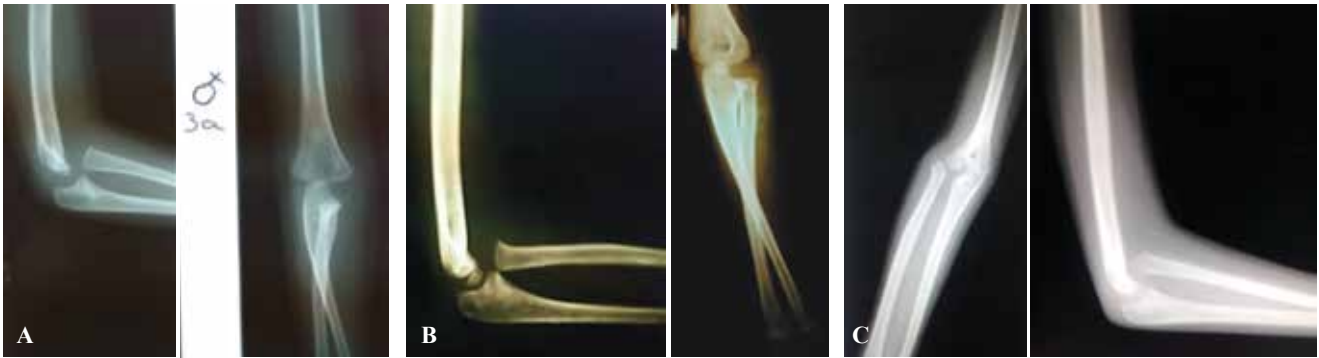

Figura 2: Caso 1. Radiografía en proyección AP y lateral de codo derecho, edad de tres años (A). Radiografía de codo derecho en proyección AP y lateral, edad de cuatro años (B). Radiografías en proyección AP y Lateral de codo derecho a la edad de nueve años (C).

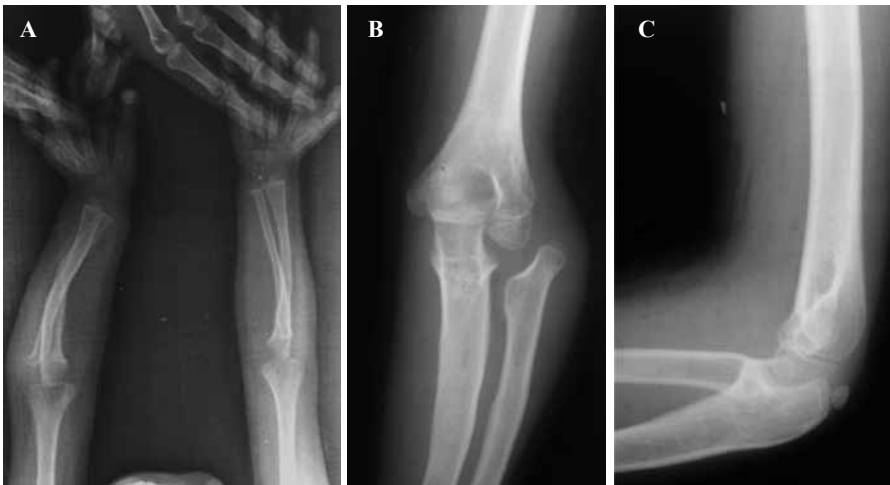

Figura 3:

Caso 2. Radiografía proyección AP ambos codos a la edad de dos años (A). Radiografía de codo izquierdo a la edad de siete años en proyección AP (B) y lateral (C).

con luxación posterior de codo derecho y una prima paterna de 20 años de edad con luxación posterior de codo derecho. No cuenta con antecedentes patológicos o traumáticos de importancia, ni enfermedades asociadas. La paciente acude a la edad de dos años debido a que familiares notan deformidad a nivel de su codo izquierdo, sin manifestar dolor o incapacidad funcional del miembro superior, refieren que dicha deformidad la habían detectado a la edad de nueve meses, siendo poco evidente y que nunca ha presentado un mecanismo de lesión que lo causara, pero la deformidad ha aumentado de tamaño y es más notoria, a pesar de ser asintomática, lo que causa preocupación por parte de los padres. A la exploración física codo izquierdo con deformidad en varo, debido a protuberancia localizada en cara lateral de codo (cúpula radial) no dolorosa a la palpación, sin datos de inestabilidad a nivel de codo, movimientos de flexoextensión y pronosupinación completos, muñeca izquierda no dolorosa y sin datos de inestabilidad con arcos de movilidad completa, fuerza y sensibilidad de ambos miembros conservados y normales, reflejo bicipital presente normal. Las radiografías en proyección anteroposterior y lateral de codo (Figura 3) y antebrazo izquierdo muestran deformidad de la porción proximal del radio, con desviación hacia lateral y disminución del tamaño de la epífisis, no se observa hipo-

plasia del cóndilo humeral lateral. Se integró el diagnóstico de luxación congénita de codo variedad lateral izquierda, siendo el tratamiento un manejo conservador mediante observación y control radiológico cada año. La última cita se dio el día 25-07-17 a la edad de siete años, clínicamente la deformidad no se ha incrementado, permanece sin dolor, ni restricción en codo o muñeca, puede realizar movimientos de flexoextensión y pronosupinación completos en codo izquierdo y la muñeca no presenta inestabilidad o restricciones en los arcos de movimiento. Radiográficamente se observa una epífisis proximal de radio deformada con desviación hacia lateral, cúpula hipoplásica, en zona de metafisis proximal de radio con concavidad de la cortical medial hasta la zona de unión con el tubérculo radial, la zona se corresponde con el cóndilo humeral lateral, el cual se muestra hipoplásico, la porción proximal del cúbito muestra en su cortical lateral una convexidad ligera que hace más notoria la deformidad del radio y que imprime una convexidad en la cortical medial de la diáfisis proximal del radio.

Discusión

La luxación congénita de cabeza radial es un padecimiento con pocos casos descritos en la literatura, la mayo-

ría aunados a otras deformidades y síndromes. Su afección puede ser bilateral, en la mayoría de los casos reportados unilaterales. La forma de presentación depende de la dirección de desplazamiento que tome la cabeza radial, siendo descrito como variedad posterior (70% de los casos), lateral (15%) o anterior (15%). Los casos expuestos no asociados a otras patologías corresponden al tipo de casos de menor frecuencia de presentación.^{1,2,5,6,7,8,9,10,11}

La luxación congénita de codo tiene por lo general una evolución benigna, siendo indolora y poco limitante para el paciente, por lo que puede ser tratada de manera expectante.^{1,3,4,5,8,7,9,14} El dolor y la limitación de movimientos son indicativos de un tratamiento quirúrgico.^{1,5,9,10,15,16} Existen múltiples tratamientos quirúrgicos para esta entidad; sin embargo, no son ampliamente aceptados debido a las complicaciones y resultados deficientes que reportan.^{3,4,6,7,15,16,17,18,19,20}

La resección quirúrgica de la cabeza radial está indicada en pacientes que han finalizado su crecimiento y que muestran dolor o restricción importante del movimiento del codo.^{1,3,5,6,7,9,10,11,15,19,20} Sin embargo, aunque se ha reportado un alivio en cuanto a dolor, este tipo de tratamiento no ha demostrado mejorar los arcos de movimiento del paciente, además de que esta técnica no está exenta de complicaciones.^{4,7,8,15,16,17,18,19,20}

Bibliografía

- Álvarez GJ. Luxación congénita familiar de la cabeza radial. *Revista Española de Cirugía Osteoarticular*. 2005; 40(221): 39-41.
- Maruyama M, Takahara M, Kikuchi N, Ito K, Watanabe T, Ogino T. Snapping elbow with congenital radial head dislocation: case report. *J Hand Surg Am*. 2010; 35(6): 981-5.
- Yamazaki H, Kato. Open reduction of the radial head with ulnar osteotomy and annular ligament reconstruction for bilateral congenital radial head dislocation. *J Hand Surg Eur Vol*. 2007; 32(1): 93-7.
- Liu R, Miao W, Mu M, Wu G, Qu J, Wu Y. Ulnar rotation osteotomy for congenital radial head dislocation. *J Hand Surg Am*. 2015; 40(9): 1769-75.
- Rosenbaum AJ, Leonard G, Uhl RL, Mulligan M, Bagchi K. Congenital posterior dislocation of the radial head. *Orthopedics*. 2014; 37(1): 62-3.
- García-Albea R, Mesa-Rivero ME, Cienfuegos-López A, González-Herranz J. Luxación congénita de la cabeza de radio asociada a síndrome uña-rotula. *Rev S and Trauma y Ort*. 2013; 30(2/2): 67-70.
- Kaas L, Struijs PA. Congenital radial head dislocation with a progressive cubitus valgus: a case report. *Strategies Trauma Limb Reconst*. 2012; 7(1): 39-44.
- Plascencia MA, Játiva SF. Tres casos de luxación anterior congénita de cabeza radial en tres generaciones distintas. *Rev Cir Ort Trauma*. 1999; 43: 437-40.
- Miura T. Congenital dislocation of the radial head. *J Hand Surgery (Br)*. 1990; 15B: 477-81.
- Ferrer H. Luxación congénita de la cabeza radial. *Rev Esp Cir Ost*. 1979; 14: 237-41.
- Caravias DE. Some Observations on Congenital dislocation of the head of the radius. *J Bone Joint Surg Br*. 1957; 39-B(1): 86-90.
- Mizuno K, Usui Y, Kohyama K, Hirohata K. Familiar congenital unilateral anterior dislocation of the radial head: differentiation from traumatic dislocation by means of arthrography. A case report. *J Bone Joint Surg Am*. 1991; 73(7): 1086-90.
- Rustagi T, Agashe MV, Dhamele J, Aroojis AJ, Mehta R. Loeys-Dietz syndrome with bilateral radial head dislocation: a case report. *J Orthop Surg (Hong Kong)*. 2013; 21(2): 262-5.
- Echtler B, Burckhardt A. Isolated congenital dislocation of the radial head: good function in 4 untreated patients after 14-45 years. *Acta Orthop Scand*. 1997; 68(6): 598-600.
- Bucknill TM. Anterior dislocation of the radial head in children. *Proc Roy Soc Med*. 1977; 70(9): 620-4.
- Lloyd-Roberts GC, Bucknill TM. Anterior dislocation of the radial head in children. *J Bone Joint Surg Br*. 1977; 59-B(4): 402-7.
- Suzuki T, Seki A, Nakamura T, Ikegami H, Takayama S, Nakamura M, et al. Re-dislocation after corrective osteotomy for chronic dislocation of the radial head in children. *Bone Joint J*. 2015; 97-B(11): 1582-7.
- Horii E, Nakamura R, Koh S, Inagaki H, Yajima H, Nakao E. Surgical treatment for chronic Radial head dislocation. *J Bone Joint Surg Am*. 2002; 84-A(7): 1183-8.
- Campbell CC, Waters PM, Emans JB, Campbell. Excision of the radial head for congenital dislocation. *J Bone Joint Surg Am*. 1992; 74-A(5): 726-33.
- Bengard MJ, Calfee RP, Steffen JA, Goldfarb CA. Intermediate-term to long-term outcome of surgically and nonsurgically treated congenital, isolated radial head dislocation. *J Hand Surg Am*. 2012; 37(12): 2495-501.