

Evaluación clínica y funcional de las artroplastías de resuperficialización patelofemoral

Gómez-Mont-Landerreche JG,* Domínguez-Castro CR,* Rosas-Bello CD,* Gil-Orbezo FI,**
Villalobos-Medélez J,* Flores-Carrillo A,* Medina-López E*

Hospital Español de México.

RESUMEN. *Antecedentes:* La articulación patelofemoral (PF) es un sistema biomecánico susceptible a desgaste acelerado, afecta a 25% de las mujeres. Actualmente, el tratamiento de la osteoartritis patelofemoral (OAPF) ha resurgido gracias a la creación de sistemas anatómicos y biomecánicamente adecuados, con indicaciones precisas, estadios más tempranos y con mejor resultado funcional. *Material y métodos:* Se analizó una cohorte de 24 pacientes durante el periodo de 2010 a 2012, tratados con prótesis de resuperficialización patelofemoral (PPF) *HemiCap Patelofemoral Resurf (Franklin MA, EUA)*, colocadas por dos cirujanos. Se evaluaron los pacientes prequirúrgicos y a los dos, cuatro, seis, 12, 18, 24 meses postquirúrgicos con la escala *Knee Society Score (KSS)*. *Resultados:* Se incluyeron 24 pacientes con seguimiento de dos años en promedio. En 87.5% fueron mujeres, edad promedio de 62 años (45-80 años); una media de 29.5 de índice de masa corporal (IMC), la lateralidad derecha predominó en 54%. Se observó una mejoría en los resultados de la escala KSS: en el aspecto clínico hubo una mejoría de 35.2% y en la escala funcional de 41.62%. Sólo dos pacientes fueron reintervenidos por complicaciones de limitación funcional, uno de ellos tratado con manipulación bajo anestesia y el otro con liberación artroscópica de adherencias. *Conclusión:* La PPF es una opción como tratamiento de AOPF aislada, pues la tasa de supervivencia a dos años es buena, proporcio-

ABSTRACT. *Background:* The patellofemoral articulation is a biomechanical system susceptible to accelerated wear, affecting 25% of women. Currently, the treatment of osteoarthritis Patellofemoral has resurfaced thanks to the creation of anatomical and biomechanically appropriate systems, with precise indications, earlier stages and with a better functional result. *Material and methods:* A cohort of 24 patients was analyzed during the period from 2010 to 2012, treated with a resurfacing prostheses *HemiCap Patello Femoral Resurf (Franklin MA, USA)*, placed by 2 surgeons. Patients were assessed preoperatively and 2, 4, 6, 12, 18, 24 months postoperative with the *Knee Society Score*. *Results:* Twenty-four patients with follow-up of 2 years on average were included. 87.5% were women, an average age of 62 years (45-80 years); an average of 29.5 of body mass index, the right laterality predominated in 54%. An improvement in KSS scale results was observed: in clinical appearance there was an improvement of 35.2% and the functional scale 41.62%. Only two patients were revised by complications of functional limitation, treated one with manipulation under anesthesia and the other with arthroscopic adhesion lysis. *Conclusion:* The patellofemoral prosthesis is an option as a treatment for isolated patellofemoral arthrosis, since the two-year survival rate is good, providing pain relief and improving knee functionality; However, more follow-up time

Nivel de evidencia: IV

* Cirujano ortopedista.

** Jefe del servicio de ortopedia.

Dirección para correspondencia:

Gómez Mont Landerreche Juan Gabino

Hospital Español de México.

Av. Ejército Nacional 613, Col. Granada, 11520. CDMX.

na alivio del dolor y mejoría en funcionalidad de la rodilla; sin embargo, se requerirá mayor tiempo de seguimiento para evaluar el resultado final de este implante.

Palabras clave: Prótesis, patelofemoral, función, dolor, cirugía.

will be required to evaluate the end result of this implant.

Key words: Prostheses, patellofemoral, function, pain, surgery.

Introducción

El sistema biomecánico patelofemoral es susceptible a fricciones que producen un desgaste acelerado de la articulación, llevándolo a osteoartritis (OAPF).¹

Existen factores de riesgo predisponentes de desarrollar OAPF: displasias trocleares, patela alta, dolor anterior de la rodilla, síndrome de hiperpresión patelofemoral, traumatismos previos y principalmente inestabilidad rotuliana con luxación y subluxación patelar.²

La OAPF tiene una incidencia de 25% con predominio femenino.³ Sin embargo, la OAPF aislada sólo se observa en 10% de los pacientes sintomáticos.⁴ En pacientes mayores de 55 años la OAPF sintomática tiene una incidencia de 2% en hombres y de 8 a 10% en mujeres y se le asocia a mala alineación patelofemoral hasta en 40% de los pacientes.^{3,5}

Los procedimientos quirúrgicos como la cirugía de realineación ósea y/o de tejidos blandos, el implante de condrocitos autólogos y la patelectomía pueden proporcionar alivio temprano a los síntomas e incluso retrasar la progresión de la enfermedad, pero rara vez ofrecen una solución consistente a largo plazo. Por esto, los cirujanos históricamente han recurrido al reemplazo de articulaciones para ofrecer una solución más consistente y de más largo plazo.^{6,7,8}

Hay un debate entre los méritos relativos de la artroplastia total de rodilla (ATR) y una artroplastia patelofemoral (APF). En un principio, la APF no obtuvo los resultados deseados por la selección inadecuada de los pacientes y las deficiencias de los componentes protésicos.^{6,7} Los primeros diseños carecían de una adecuada composición anatómica y fijación con el componente óseo, por lo que existían múltiples complicaciones en estos sistemas.^{7,8}

Durante muchos años se desechó la idea de realizar APF, ya que la tendencia era efectuar artroplastias totales de rodilla. Sin embargo, en algunas series de 15 a 20% de los pacientes persisten con dolor anterior de rodilla. Por esto mismo, la tendencia actual es realizar cirugías menos invasivas con una indicación más precisa, de forma más temprana y con mejor resultado funcional.^{9,10,11,12,13}

Actualmente, ha resurgido por la creación de sistemas biomecánicamente funcionales, instrumental que requiere menor curva de aprendizaje e implantes anatómicos con mejor fijación e integración biológica.^{14,15}

En México hay poca experiencia con la APF por falta de información tangible sobre los resultados, incluso por el costo del implante en relación a una ATR, por lo que es necesario evaluar los resultados objetivamente con un seguimiento clínico y funcional, motivo por el que se realiza este estudio.

Material y métodos

Entre los años 2010 y 2012 se recolectaron 24 casos en 18 pacientes con OAPF que fueron tratados con APF. Se excluyeron aquéllos con antecedentes sépticos, procedimientos de centraje patelar, osteotomías, deformidades en varo o valgo mayores de 20 grados, problemas de rehabilitación y/o contracturas en flexión mayores de 20 grados.

Los procedimientos se realizaron por dos cirujanos. La prótesis utilizada fue *HemiCap Patelo Femoral Resurf (Franklin MA, EUA)*, no cementada troclear y cementada para la zona patelar sin usar isquemia. El protocolo preoperatorio se siguió con administración de antibiótico profiláctico. El abordaje fue medial y subvasto. Las prótesis cementadas, así como el reemplazo rotuliano, se fijaron con una técnica de tercera generación de cementado con cemento PALACOS R (Heraeus, Alemania). Se realizó cierre primario con sutura tradicional, se dejó drenaje por un lapso de 24 a 48 horas. Se colocó vendaje y crioterapia.

El tratamiento postquirúrgico consistió en movilización pasiva inmediata con movilizador pasivo de rodilla (MPR), deambulacion a las 24 horas, fisioterapia y marcha asistida cuatro semanas y posteriormente deambulacion libre.

El seguimiento de los pacientes se dio a través de mediciones y aplicación de escalas de valoración de KSS, estudios radiográficos AP de rodillas con apoyos laterales a 30 grados de flexión y tangenciales.

El análisis de las radiografías se realizó por un sujeto que no participó en las intervenciones y la escala radiográfica utilizada fue la escala de la KSS RX.

El seguimiento postquirúrgico fue de 24 meses. Se hicieron evaluaciones de escalas KSS a todos los pacientes prequirúrgicos y a los dos, cuatro, seis, 12, 18 y 24 meses postcirugía. El análisis de resultados se hizo con IBM SPSS ver. 20.0 (IBM Co., Armonk, NY, EUA). Para ñas variables categóricas se efectuaron medias y medianas, para las variables continuas mostraron distribución normal y se les realizó t de Student.

Resultados

Se incluyeron 24 pacientes, 87.5% (21) fueron mujeres, con edad promedio de 62 años (45-80 años); con una media de 29.5 de índice de masa corporal (IMC), la lateralidad derecha predominó en 54%.

Se observó una mejoría en los resultados de la escala KSS: en el aspecto clínico hubo una mejoría de 35.2% y en la escala funcional de 41.62%, analizando en general mejo-

ría completa de ambas categorías percibidas por los pacientes en 38.41% ($p = 0.0001$).

El KSS clínico prequirúrgico fue de 53.62 (rango 45-62), mientras que el KSS funcional prequirúrgico fue de 49.29 (rango 40-60), por lo que la valoración clínico funcional con el KSS antes de los procedimientos fue de 102.91 (Figura 1).

El cambio posterior a la cirugía que se observó fue el siguiente: para el KSS clínico el valor fue de 88.83 (rango 65-97), el KSS funcional fue de 91.04 (rango 70-100),

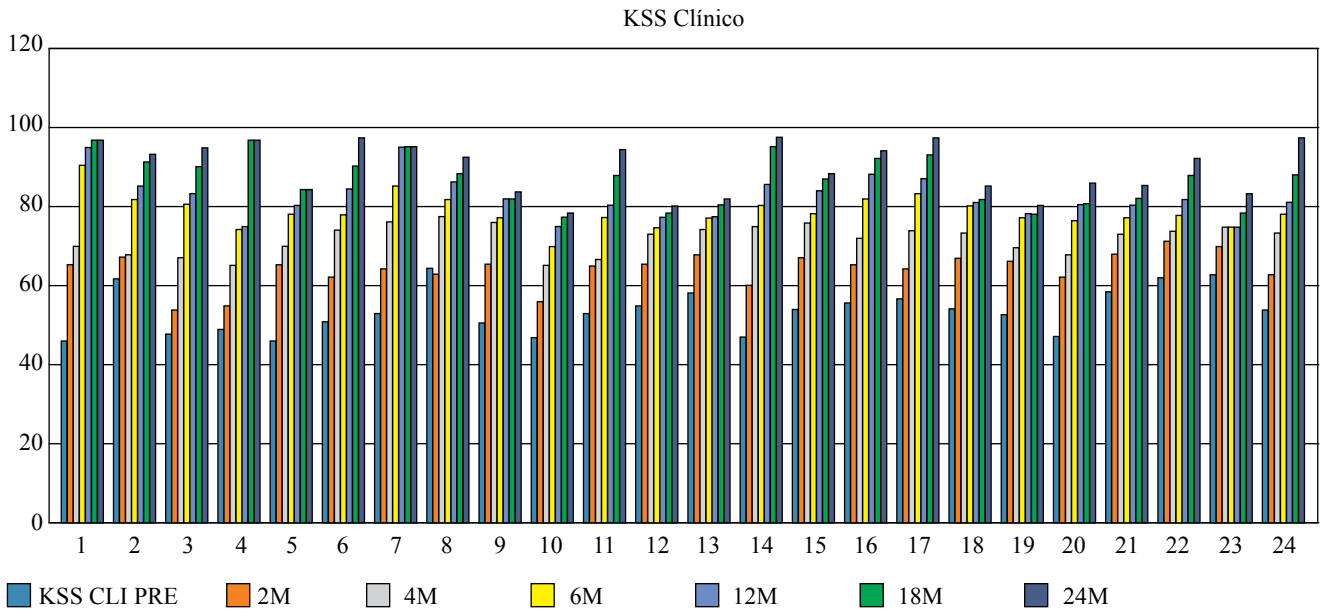


Figura 1: Relación de la escala *Knee Society Score* en el apartado clínico, donde se observa la progresión de la mejora conforme pasan los meses de todos los pacientes.

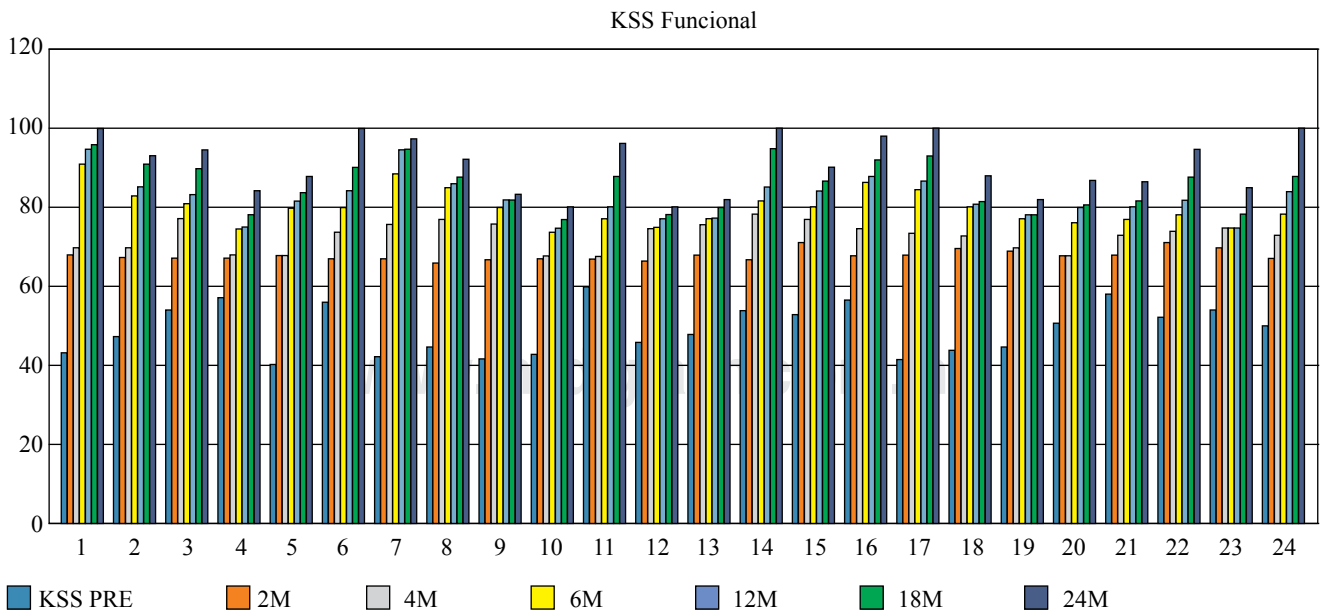


Figura 2: Relación de la escala *Knee Society Score* en el apartado funcional, donde se observa la progresión de la mejora conforme pasan los meses de todos los pacientes.

dando un resultado completo KSS postquirúrgico de 178.87 (Figura 2).

La supervivencia de la prótesis a los dos años de este grupo de estudio fue de 96.8%. De todas estas APF, sólo dos pacientes fueron reintervenidos por complicaciones: una manipulación bajo anestesia y una liberación de adherencias de forma artroscópica.

No hubo complicaciones en cuanto a la biomecánica o la alineación que hicieran progresar la osteoartritis en algún otro compartimento de la rodilla.

Discusión

La artrosis patelofemoral es una enfermedad aislada, el tratamiento ha sido todo un desafío. La artroplastía total de rodilla ha demostrado buenos resultados, pero el dolor anterior de la rodilla puede todavía ser tratado con otra opción. Parvizi informó de una supervivencia de 94% en promedio de seguimiento de 5.2 años en 31 pacientes tratados con la ATR para la artrosis patelofemoral aislada. Mont informó 96.7% de buenos a excelentes resultados en 30 pacientes tratados con la ATR para la artrosis patelofemoral.¹⁵ Delanois y cols. concluyeron que, aun con una displasia troclear o una artrosis temprana en un rango de cinco a 15 años de evolución postoperatoria, continúan bien y sin dolor y que no se debe esquematizar un plan de tratamiento, sino individualizar las condiciones de cada paciente.¹⁶

Los principales beneficios de la sustitución de la articulación patelofemoral en la ATR incluyen la preservación del hueso, el mantenimiento de la articulación tibiofemoral y ligamentos que rodean, al igual que los tejidos blandos, por lo que la rehabilitación postoperatoria es menor, ya que mejora la cinemática de la rodilla en plano sagital; asimismo, es un procedimiento quirúrgico menos invasivo y permite una revisión más fácil de ATR si es necesario.

Ackroyd y Chir mostraron sobrevida protésica de 96.4% en 306 rodillas con PPF hasta cinco años de seguimiento con una buena mejora en las puntuaciones clínicas, de igual manera en nuestra serie. También nos hablan sobre las complicaciones tempranas, presentando 4% dolor anterior de rodilla y 1.6% de artrofibrosis, que encontramos en nuestros pacientes.¹⁷ Lotke y cols. refuerzan esta idea al observar que la mayoría de los pacientes son mujeres y que se benefician más con la realineación y balance de tejidos blandos como protección de los componentes y mejoran la vida media de la prótesis.¹⁸

En un estudio multicéntrico de Leadbetter de 79 rodillas se manifestaron 84% de los pacientes con resultados buenos a excelentes, con 90% de funcionamiento sin dolor en las actividades diarias.¹⁹

Patel A et al. concluyeron su estudio con excelentes resultados funcionales y radiológicos en un seguimiento de dos años.²⁰ De la misma manera, Cartier y cols. realizaron seguimientos con un promedio de cuatro años en los que resaltaron resultados favorables en todos los pacientes que estudiaron con mejoría funcional y disminución del dolor.²¹

Es importante un adecuado seguimiento de las series, ya que la mayoría de los artículos tienen seguimiento de tres a cinco años. Importante tomar en cuenta los resultados del estudio de Osarumwense D et al., quienes demostraron que no hay una diferencia significativa en pacientes sometidos a PPF bilateral o en pacientes obesos en relación a una evolución favorable con mejoría total de dolor y funcionalidad completa.²²

Se deben tomar en cuenta los resultados de Nicol et al., quienes sugieren que los pacientes ideales para PPF son pacientes con OA secundaria a displasia troclear o patelofemoral primaria, ya que puede evolucionar a una OA tricompartmental.²³ Las consideraciones del estudio de Utting, en el que se encuestaron a pacientes sometidos a PPF, se encontraron patrones comunes de dolor anterior predisposto por trauma en la juventud, por lo que concluyen que debe considerarse el dolor anterior de rodilla en pacientes jóvenes como un factor de riesgo de desarrollar artrosis femoropatelar.²⁴

La principal preocupación de la PPF es la progresión de la artrosis femorotibial, por lo tanto la selección correcta del paciente es extremadamente importante. La progresión de la artrosis femorotibial oscila de 12 al 24% dependiendo de la duración del seguimiento.

Nuestros resultados demuestran que la PPF es una opción razonable para el tratamiento de la APF aislada en el corto plazo, tiene una alta tasa de supervivencia, proporciona buen alivio del dolor, con puntuaciones buenas de funcionalidad, pero se requerirá en última instancia mayor tiempo de seguimiento para evaluar el éxito final de este implante.

La PPF es una opción como tratamiento de AOPF aislada, pues la tasa de supervivencia es elevada < 2 años de seguimiento únicamente.

Bibliografía

- McKeever DC. Patellar prosthesis. *J Bone Joint Surg Am.* 1955; 37-A(5): 1074-84.
- Grelsamer RP, Dejour D, Gould J. The pathophysiology of patellofemoral arthritis. *Orthop Clin North Am.* 2008; 39(3): 269-74, v.
- Davies AP, Vince AS, Shepstone L, Donell ST, Glasgow MM. The radiologic prevalence of patellofemoral osteoarthritis. *Clin Orthop Relat Res.* 2002; (402): 206-12.
- Blazina ME, Fox JM, Del Pizzo W, Broukhim B, Ivey FM. Patellofemoral replacement. *Clin Orthop Relat Res.* 1979; 144: 98-102.
- McAlindon TE, Snow S, Cooper C, Dieppe PA. Radiographic patterns of osteoarthritis of the knee joint in the community: the importance of the patellofemoral joint. *Ann Rheum Dis.* 1992; 51(7): 844-9.
- Saleh KJ, Arendt EA, Eldridge J, Fulkerson JP, Minas T, Mulhall KJ. Symposium. Operative treatment of patellofemoral arthritis. *J Bone Joint Surg Am.* 2005; 87(3): 659-71.
- Leadbetter WB, Ragland PS, Mont MA. The appropriate use of patellofemoral arthroplasty: an analysis of reported indications, contraindications, and failures. *Clin Orthop Relat Res.* 2005; 436: 91-9.
- Tauro B, Ackroyd CE, Newman JH, Shah NA. The Lubinus patellofemoral arthroplasty: a five-to ten-year prospective study. *J Bone Joint Surg Br.* 2001; 83(5): 696-701.
- Grelsamer RP. Patellofemoral arthroplasty. *J Bone Joint Surg Am.* 2006; 88(8): 1849-60.
- Dye SF. Patellofemoral pain current concepts: an overview. *Sports Medicine and Arthroscopy Review.* 2001; 9(4): 264-722.

11. Fulkerson JP. Alternatives to patellofemoral arthroplasty. *Clin Orthop Relat Res.* 2005; 436: 76-80.
12. Walker T, Perkinson B, Mihalko WM. Patellofemoral arthroplasty: the other unicompartmental knee replacement. *J Bone Joint Surg Am.* 2012; 94(18): 1712-20.
13. Morris MJ, Lombardi AV Jr, Berend KR, Hurst JM, Adams JB. Clinical results of patellofemoral arthroplasty. *J Arthroplasty.* 2013; 28(9 Suppl): 199-201.
14. Leadbetter WB, Seyler TM, Ragland PS, Mont MA. Indications, contraindications, and pitfalls of patellofemoral arthroplasty. *J Bone Joint Surg Am.* 2006; 88 Suppl 4: 122-37.
15. Mont MA, Haas S, Mullick T, Hungerford DS. Total knee arthroplasty for patellofemoral arthritis. *J Bone Joint Surg Am.* 2002; 84-A(11): 1977-81.
16. Delanois RE, McGrath MS, Ulrich SD, Marker DR, Seyler TM, Bonutti PM, Mont MA. Results of total knee replacement for isolated patellofemoral arthritis: when not to perform a patellofemoral arthroplasty. *Orthop Clin North Am.* 2008; 39(3): 381-8, vii.
17. Ackroyd CE, Newman JH, Evans R, Eldridge JD, Joslin CC. The Avon patellofemoral arthroplasty: five-year survivorship and functional results. *J Bone Joint Surg Br.* 2007; 89(3): 310-5.
18. Lotke PA, Lonner JH, Nelson CL. Patellofemoral arthroplasty: the third compartment. *J Arthroplasty.* 2005; 20(4 Suppl 2): 4-6.
19. Leadbetter WB, Kolisek FR, Levitt RL, Brooker AF, Zietz P, Marker DR, et al. Patellofemoral arthroplasty: a multi-centre study with minimum 2-year follow-up. *Int Orthop.* 2009; 33(6): 1597-1601.
20. Patel A, Haider Z, Anand A, Spicer D. Early results of patellofemoral inlay resurfacing arthroplasty using the HemiCap Wave prosthesis. *J Orthop Surg (Hong Kong).* 2017; 25(1): 2309499017692705. doi: 10.1177/2309499017692705. PMID: 28211301.
21. Cartier P, Sanouiller JL, Grelsamer R. Patellofemoral arthroplasty. 2-12-year follow-up study. *J Arthroplasty.* 1990; 5(1): 49-55.
22. Osarumwense D, Syed F, Nzeako O, Akilapa S, Zubair O, Waite J. Patellofemoral joint arthroplasty: early results and functional outcome of the zimmer gender solutions patello-femoral joint system. *Clin Orthop Surg.* 2017; 9(3): 295-302. doi: 10.4055/cios.2017.9.3.295. Epub 2017 Aug 4.
23. Nicol SG, Loveridge JM, Weale AE, Ackroyd CE, Newman JH. Arthritis progression after patellofemoral joint replacement. *Knee.* 2006; 13(4): 290-5.
24. Utting MR, Davies G, Newman JH. Is anterior knee pain a predisposing factor to patellofemoral osteoarthritis? *Knee.* 2005; 12(5): 362-5.