

## Cuantificación de cambios en la morfología externa de la espalda mediante topografía de superficie basada en luz estructurada en la escoliosis idiopática del adolescente tras un año de tratamiento con corsé ortopédico

Pino-Almero L,\* Mínguez-Rey MF,\*\* Cibrián-Ortiz de Anda RM,\*\* Salvador-Palmer MR,\*\* Sentamans-Segarra S,\*\*\*\* Gomar-Sancho F\*\*

Hospital Clínico Universitario de Valencia

**RESUMEN.** *Antecedentes:* Cuantificar los cambios morfológicos producidos en la superficie de la espalda de adolescentes con escoliosis idiopática como resultado del tratamiento mediante corsé y correlacionarlos con las variaciones radiográficas. *Material y métodos:* Estudio analítico, de cohortes, prospectivo, sobre una muestra de 31 adolescentes con escoliosis idiopática divididos en dos grupos: 11 con tratamiento mediante corsé y 20 sin corsé. Se realizó una cuantificación de la deformidad en dos ocasiones separadas entre sí por un intervalo de un año mediante tres sistemas: 1) ángulo de rotación del tronco (escoliómetro); 2) topografía de superficie; 3) radiografía simple de raquis completo. *Resultados:* No se detectaron diferencias estadísticamente significativas entre la valoración inicial y final de las variables topográficas y radiográficas en el grupo con corsé. En el grupo no tratado, sólo hubo diferencias significativas para las medidas del escoliómetro. Se encontró una correlación positiva entre la diferencia del ángulo de Cobb de la curva principal con la de dos variables topográficas que cuantifican la asimetría en el plano axial y en el coronal, respectivamente. *Discu-*

**ABSTRACT.** *Background:* To quantify the morphological changes in the surface of the back of adolescents with idiopathic scoliosis as a result of treatment with braces and to correlate them with radiographic changes. *Material and methods:* An analytical, cohort, prospective study on a sample of 31 adolescents with idiopathic scoliosis. We divided them into two groups: eleven treated with braces and twenty without them. Quantification of the deformity was performed on two separate occasions with an interval of one year using three systems: 1) angle of trunk rotation (scoliometer); 2) surface topography; 3) full spine X-rays. *Results:* No statistically significant differences were detected between the initial and final assessment of the topographic and radiographic variables in the group with braces. In the untreated group, only in measures with the scoliometer significant differences were registered. A positive correlation was found between the Cobb angle difference of the main curve with two topographic variables that quantify the asymmetry in the axial and coronal plane, respectively. *Discussion:* In following patients with scoliosis treated with

### Nivel de evidencia: II

\* Servicio de Cirugía Ortopédica y Traumatología, Hospital Clínico Universitario de Valencia, Valencia, España.

\*\* Departamento de Cirugía, Facultad de Medicina, Universidad de Valencia, Valencia, España.

\*\*\* Departamento de Fisiología, Facultad de Medicina, Universidad de Valencia, Valencia, España.

\*\*\*\* Centro de Atención Primaria de Benicassim, Castellón, España.

#### *Dirección para correspondencia:*

Laura Pino-Almero

Servicio de Cirugía Ortopédica y Traumatología, Hospital Clínico Universitario de Valencia.

Av. Blasco Ibáñez, Núm. 17, CP 46010, Valencia, España.

Teléfono: 637055775, Fax: +34 961973609

E-mail: laupialm@yahoo.es

Este artículo puede ser consultado en versión completa en <http://www.medigraphic.com/actaortopedica>

**sión:** En el seguimiento de pacientes con escoliosis tratados con corsé, se deben tener en cuenta y valorar no sólo parámetros radiográficos como el ángulo de Cobb, sino también parámetros clínicos y topográficos que cuantifiquen la deformidad externa de la espalda, ya que existe una discrepancia clínico-radiográfica demostrada de manera amplia en la literatura. La mejoría de la forma externa de la espalda es un factor muy importante para el paciente y es lo que va a percibir fundamentalmente, lo que puede influir en una mejor cumplimentación del tratamiento ortopédico. En nuestro estudio, la curva escoliótica, así como la deformidad externa de la espalda, se mantuvo estable en el período de seguimiento tanto en los pacientes tratados con corsé como en los no tratados.

**Palabras clave:** Escoliosis, corsé, topografía de Moiré, adolescente, rayos X, columna.

**braces, we should consider and evaluate not only radiographic parameters such as the Cobb angle, but also clinical and topographic parameters that quantify the external deformity of the back, as there is a clinical-radiographic discrepancy amply demonstrated in the literature. The improvement of the external shape of the back is a very important factor for the patient, and can influence a better completion of the orthopedic treatment. In our study, the scoliotic curve and external deformity of the back remained stable during the follow-up period in both treated and untreated patients.**

**Key words:** Scoliosis, braces, Moire topography, adolescent, X-rays, spine.

## Introducción

La escoliosis es una compleja deformidad tridimensional del raquis resultante de una extensión intervertebral en el plano sagital, una inclinación lateral en el plano coronal y un componente de rotación en el plano axial. Todas estas alteraciones se traducen en una modificación importante en la simetría de la forma externa de la superficie de la espalda y la caja torácica, que constituye la manifestación externa visible de la escoliosis y, por lo tanto, el motivo principal de consulta.

La escoliosis idiopática en los pacientes en crecimiento requiere una estrecha monitorización con el objetivo de detectar precozmente cualquier cambio en la morfología de la columna vertebral que haga sospechar una progresión de la curva; esto permite aplicar tratamientos ortopédicos con corsé que eviten la evolución hacia curvas más severas que sólo tengan como solución el tratamiento quirúrgico.

La radiografía de raquis completo sigue siendo en el momento actual la prueba «gold standard» en el diagnóstico y seguimiento de la escoliosis; sin embargo, adolece de una serie de limitaciones. En primer lugar, el grave riesgo oncogénico que implica la exposición repetida a radiaciones ionizantes en un paciente en crecimiento ha sido demostrado en diversos estudios,<sup>1,2,3</sup> por lo que se debe reducir al mínimo posible el número de radiografías realizadas en ellos. En segundo lugar, la sociedad científica SOSORT (*International Society on Scoliosis Orthopaedic Rehabilitation and Treatment*) considera que el ángulo de Cobb no puede explicar por sí solo la compleja deformidad tridimensional de la escoliosis. Y por último, cada vez se da mayor importancia a la mejoría de la asimetría de la forma externa del tronco en el tratamiento de la escoliosis, ya que es lo que

el paciente y su familia perciben fundamentalmente y no la radiografía en sí misma, que es lo que utiliza de manera tradicional el facultativo para la valoración y monitorización de su patología. Por tanto, la apariencia externa del tronco en un paciente con escoliosis no depende sólo de la magnitud del ángulo de Cobb, sino también del balance del tronco frontal, la posible hipo- o hipercifosis torácica asociada, la deformidad de la caja torácica, la giba costal, la asimetría de la cintura escapular y pélvica y la rotación del tronco. Todo esto implica que en la evaluación y tratamiento de la escoliosis se deben considerar en conjunto tanto la deformidad clínica externa como la radiográfica.

Para compensar estas limitaciones del método radiográfico y en un intento de ofrecer información complementaria y objetiva, han surgido múltiples técnicas ópticas inocuas para la determinación de las medidas de superficie de la espalda. Una de las primeras que apareció fue la topografía de Moiré.<sup>4</sup> Otros métodos son el sistema ISIS (*Integrated Shape Investigation System*)<sup>5</sup> e ISIS2<sup>6</sup> o la topografía de superficie dinámica.<sup>7</sup> Todos ellos se basan en la proyección de múltiples hileras de luz paralelas o patrones en rejilla sobre la espalda del paciente, de manera que la distorsión que sufre debido a la forma de la espalda permita obtener una reconstrucción cuantificable de la misma y valorar su posible asimetría aplicando un *software* específico. En este estudio, se ha utilizado un método de topografía de superficie de la espalda de diseño propio, basado en luz estructurada para cuantificar de forma objetiva los cambios externos de la forma de la espalda en el seguimiento de pacientes con escoliosis.

La hipótesis de este trabajo radica en que, dado que existe una cierta correlación entre la asimetría de la forma de la espalda y la magnitud de la escoliosis medida mediante el

ángulo de Cobb radiográfico, es posible que haya también una cierta correlación entre los cambios producidos en la forma externa de la espalda y las modificaciones radiográficas del raquis a lo largo de un período de seguimiento; también, que el corsé ortopédico pueda tener un cierto efecto corrector en la forma externa de la espalda que no se corresponda con una mejoría radiográfica del ángulo de Cobb, existiendo una cierta discrepancia clínico-radiográfica.

Los objetivos, por lo tanto, de este estudio son cuantificar los cambios en la morfología externa de la espalda (a través de la medición del ángulo de rotación del tronco —ATR— con escoliómetro y la topografía de superficie), que se pueden producir durante el seguimiento de pacientes con escoliosis idiopática tratados con corsé, y compararlos con los ocurridos en un conjunto de pacientes de características similares no tratados, para valorar si el corsé ortopédico puede tener un cierto efecto estabilizador o corrector de la apariencia cosmética de la espalda en la escoliosis. Existen trabajos en la bibliografía que demuestran que, aunque el corsé ortopédico puede no tener un efecto corrector a nivel esquelético, mejorando el ángulo de Cobb, sí que existe una mejoría de la asimetría de la espalda y de la deformidad externa del tronco, lo que tiene gran importancia para el paciente y puede ayudar a mejorar la cumplimentación del tratamiento al constatar esta mejoría externa en la superficie de su espalda.<sup>8</sup>

Otro objetivo es cuantificar los cambios radiográficos producidos en estos pacientes a lo largo del período de seguimiento y correlacionarlos con las modificaciones en la morfología externa de la espalda, dada la influencia de la columna vertebral en su forma.

## Material y métodos

Se trata de un estudio analítico, de cohortes, de dirección prospectiva, realizado en nuestro hospital durante el período comprendido entre Noviembre de 2010 y Abril de 2013. Fue aceptado por el Comité de Ética e Investigación de nuestro centro. Los padres de todos los pacientes fueron informados de los objetivos de este trabajo y de la inocuidad de la prueba; proporcionaron su consentimiento para la realización de la misma mediante la firma del correspondiente documento de consentimiento informado.

La población objeto del estudio fueron pacientes adolescentes con diagnóstico clínico y radiográfico de escoliosis idiopática. Los criterios de inclusión fueron aquellos pacientes en edad adolescente que, en la exploración física, presentaran un test de Adams positivo (ATR valorado con escoliómetro mayor de 0°) y en la radiografía de raquis completo en bipedestación, una escoliosis con un ángulo de Cobb mayor o igual a 10°. Se excluyeron del estudio aquellos que presentaran una escoliosis de etiología conocida (neuromuscular, sindrómica, congénita).

La muestra seleccionada estaba compuesta por 31 pacientes procedentes de las consultas externas del Servicio de Cirugía Ortopédica y Traumatología de nuestro hospital,

que requirieron un seguimiento clínico y radiográfico por su patología.

En todos ellos se realizó una anamnesis exhaustiva (¿Cómo se detectó la deformidad?, antecedentes personales, historia familiar), una valoración antropométrica (evaluación general, peso y talla, diferencia de altura de las articulaciones acromioclaviculares, diferencia de altura de las espinas ilíacas anterosuperiores, amplitud de movimientos del tronco, test de Adams y valoración del ATR de la giba mediante escoliómetro, disimetría de miembros inferiores, exploración neurológica), una valoración radiológica (mediante una radiografía de raquis completo en bipedestación en formato 30 por 90 con dos proyecciones; anteroposterior y perfil) y una valoración topográfica, a través de un método de diseño propio de topografía de superficie de espalda basado en luz estructurada. Todas estas evaluaciones se llevaron a cabo en dos ocasiones, una al inicio del seguimiento y otra al cabo de un período de un año.

Las variables radiográficas que se cuantificaron fueron el valor angular de la flexión lateral mediante el método de Cobb-Lippman<sup>9</sup> y el ángulo de torsión de la vértebra apical según el método de Pedriolle-Vidal<sup>10</sup> en la proyección anteroposterior, así como el ángulo de cifosis torácica —valorado a través de un método similar al de Cobb desde la vértebra T4 a T12— y el ángulo de lordosis lumbar desde la vértebra T12 a L5 en una proyección de perfil.

De estos sujetos, 11 requirieron de tratamiento con corsé ortopédico. Los criterios para tratamiento ortopédico fueron: a) ángulo de Cobb mayor de 20°; b) progresión de la curva escoliótica de un control radiográfico al siguiente mayor de 5°; c) índice de Risser menor o igual de 3. Los dos tipos de corsé más utilizados fueron el de Boston (en el caso de que la vértebra apical de la curva principal se encontrara por debajo de T7) y el de Milwaukee (si la vértebra apical estaba por encima de T7). A todos los pacientes se les recomendó un tratamiento con el corsé a tiempo completo (máximo 22 horas y mínimo 18 horas al día).<sup>11</sup>

El método topográfico utilizado en este estudio se basa en la aplicación de luz estructurada. La topografía de superficie consiste en la representación de la función superficie de la espalda mediante curvas de nivel que se obtienen a partir del cambio de la forma de una red proyectada sobre la espalda de un sujeto debido a la morfología de su superficie. En nuestro método, la red proyectada consiste en un patrón de código de color preestablecido formado por 90 líneas verticales paralelas de tres colores —rojo, verde y azul—, con una combinación de colores que no repite ninguna secuencia de seis líneas seguidas en todo el patrón, con lo que es posible la localización de cada línea, tanto sobre la espalda del sujeto como sobre una superficie plana de referencia.

Los elementos que componen el sistema (*Figura 1*) son una cámara digital para la captura de las imágenes, un proyector conectado a un ordenador como elemento de salida de imagen que proyecta el patrón de código de color en una dirección oblicua sobre una pantalla blanca, formando la dirección de iluminación y la de captura de imágenes en un


ángulo de 30°. Esta pantalla blanca es móvil y delante de la misma se coloca el sujeto del estudio. Esta permite conocer la trayectoria del patrón de iluminación al situarla en dos posiciones diferentes separadas por una distancia conocida (40 cm), proporcionando así la «red delantera» y la «red trasera». El procesado de las imágenes se realiza mediante un *software* desarrollado a través del programa Matlab 7.9.0, que permite el reconocimiento del código de colores proyectado y la reconstrucción de la función superficie. Así, la deformación que experimentan las líneas del patrón de código de color cuando se proyectan sobre una superficie curva (como la espalda del sujeto) permite, conociendo la trayectoria de los rayos, obtener el componente Z (x, y), correspondiente a cualquier punto de la imagen desde un punto origen determinado.

Al inicio de cada sesión, se debe realizar una calibración del sistema mediante la captura de dos imágenes, una de la pantalla blanca con el patrón de código de color proyectado en posición delantera y otra igual, pero con la pantalla en posición trasera (*Figura 2*). Además, se debe medir la distancia entre dos líneas cualquiera que estén separadas entre sí por una distancia correspondiente a 20 líneas sobre la pantalla con el código de color proyectado en posición

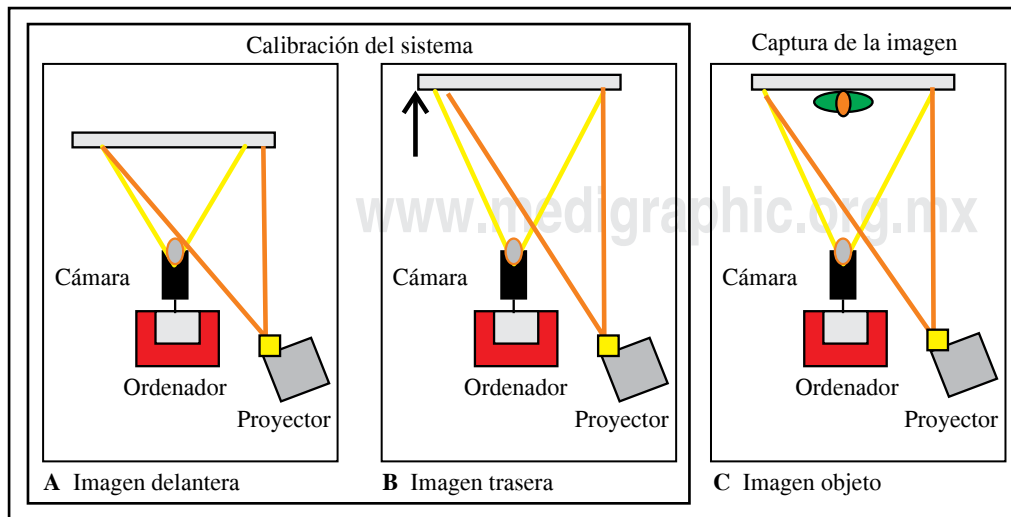
trasera, obteniéndose así la «distancia de calibrado trasero»; lo mismo con la pantalla en posición delantera («distancia de calibrado delantero»). Esto permitirá obtener biunívocamente el patrón en ambas imágenes, identificando todos y cada uno de los puntos del patrón en la «red delantera» y sus equivalentes en la «red trasera».

Una vez realizado el calibrado, se procede al estudio de la espalda del sujeto. Para ello, el paciente se coloca justo delante de la pantalla situada en posición trasera y se toman dos fotografías de su espalda, una con el código de color proyectado (*Figura 3A*) y otra sin el patrón («imagen iluminada») (*Figura 3B*). Esta última permite identificar mejor los límites de la espalda para el procesado posterior de la imagen. El paciente se debe colocar de manera correcta para evitar errores por mal posicionamiento: debe dejar al descubierto toda la espalda desde la nuca hasta las nalgas; se sitúa de espaldas a la cámara y de frente a la pantalla, con el tórax y abdomen contactando ligeramente con la pantalla, los brazos dejados caer relajados a ambos lados del cuerpo y la cabeza recta, mirando al frente.

Luego, todas estas imágenes capturadas se procesan mediante tres programas desarrollados en Matlab. El primero, llamado «Calibración», consiste en la selección dentro de la imagen de la «red trasera» de dos puntos situados en dos líneas separadas por una distancia de 20 líneas y la introducción de la distancia en milímetros que hemos medido antes sobre la pantalla en el momento del calibrado, así como la distancia de separación entre las dos pantallas (40 cm). Después, el programa «Esc» procesa las imágenes y permite la obtención de la imagen topográfica de la espalda del sujeto (*Figura 4A*). Al final, el programa «PuntoCT» permite la obtención de las variables topográficas mediante la selección de 16 puntos anatómicos, utilizando el ratón como interfase (*Figura 4B*): los puntos uno a seis (esquinas de los hombros derecho e izquierdo, pliegues axilares derecho e izquierdo y pliegues de la cintura pélvica derecho e izquierdo, respectivamente) permiten el cálculo de la variable POTSI (índice de simetría posterior del tronco) y se selec-



**Figura 1:** Elementos que componen el sistema experimental: cámara de video digital, proyector, pantalla blanca móvil con sus dos posiciones (delantera y trasera) y ordenador.



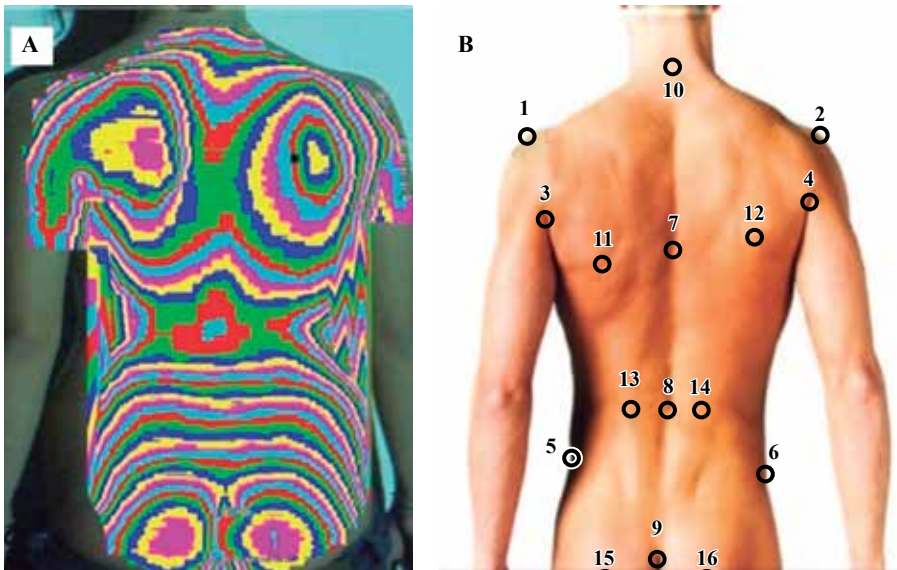
**Figura 2:**

Posición de los componentes del sistema y método de calibración. **A)** Obtención de la imagen de red delantera (con la pantalla en posición delantera). **B)** Obtención de la imagen de red trasera (con la pantalla en posición trasera). **C)** Captura de la imagen de la espalda del sujeto.



**Figura 3:**

Situación del sujeto y posición para la toma de la imagen de la espalda con el patrón de código de color **A)** y sin el patrón proyectado **B)**, correspondiente a la imagen iluminada



**Figura 4:**

**A)** Topografía de superficie de la espalda del paciente obtenida tras el procesado de las imágenes mediante el *software* desarrollado en Matlab. **B)** Puntos anatómicos seleccionados de forma secuencial desde el uno al 16 con ayuda del ratón para la obtención del valor de las variables topográficas.

cionan sobre la «imagen iluminada». Los puntos siete a 10 (siete: punto interescapular, a la altura de T5, más prominente de la columna dorsal; ocho: punto central menos prominente de la columna lumbar a nivel de L3; nueve: punto al inicio del pliegue interglúteo; 10: punto en la base del cuello a nivel de C7) permiten obtener la variable PC (perfil columnar). Los puntos 11 a 14 (los puntos más prominentes de las escápulas derecha e izquierda y los más prominentes de las fosas lumbares derecha e izquierda, respectivamente) permiten obtener la variable DHOPI (índice de deformidad en el plano horizontal). Los puntos siete a 14 se marcan en la imagen topográfica porque, gracias a sus curvas de nivel, permiten seleccionar los puntos en función de su profundidad. Los puntos 15 y 16 corresponden a dos puntos situados en el centro de ambas nalgas, a la misma altura. Permiten

la corrección de un mal posicionamiento al girar la imagen sobre un eje vertical hasta que ambos puntos se encuentren a la misma profundidad, suponiendo que las nalgas sean simétricas.

El programa proporciona una tabla de Excel con los valores correspondientes a todas estas variables topográficas. La variable POTSI<sup>12</sup> permite valorar la asimetría en el plano frontal. Cuantifica las diferencias de altura de ambos hombros, pliegues axilares y la cintura pélvica; resulta de la suma de dos variables: índice de diferencia de alturas (HAI) e índice de asimetría horizontal en el plano frontal (FAI) (Figura 5A). La variable DHOPI (índice de deformidad en el plano horizontal)<sup>13</sup> consiste en la suma de profundidades de puntos simétricos a nivel de las escápulas y de las fosas lumbares (Figura 5B). Nuestra variable PC (perfil colum-

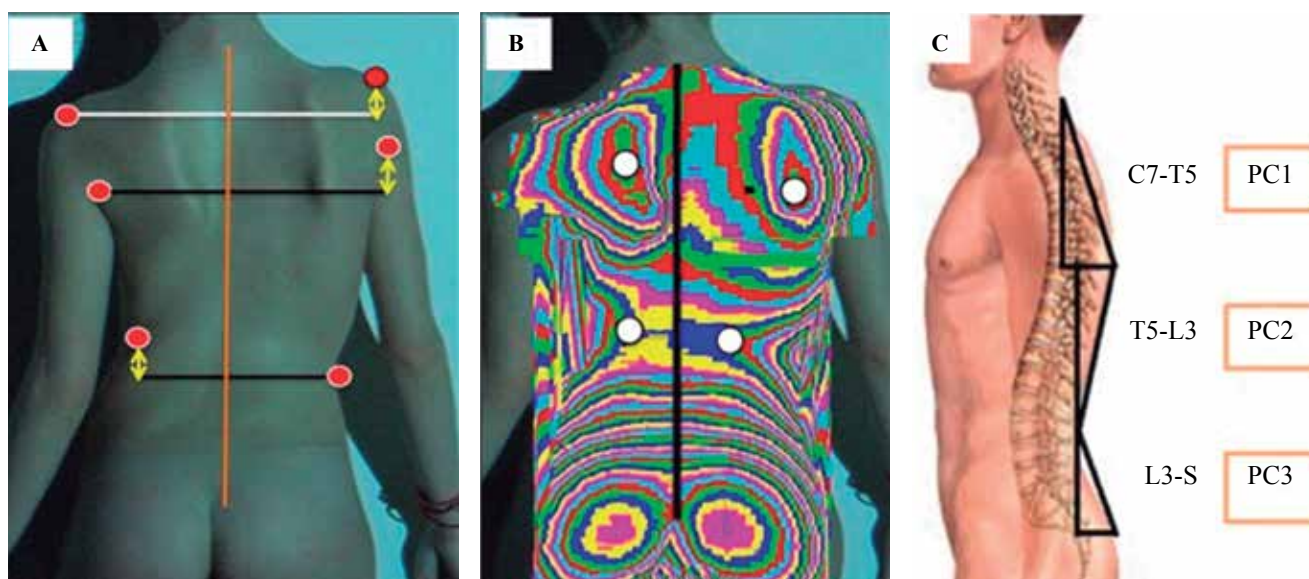


Figura 5: Fundamentos para la obtención de la variable POTSI A), DHOPI B) y PC C).

nar) se obtiene de la suma de tres ángulos: PC1, delimitado entre la línea que une la base del cuello con la zona del raquis, situada entre las escápulas y la línea vertical (C7-T5); PC2, delimitado entre la línea que une el punto anterior en T5 y la zona de la columna a la altura de la cintura (L3) y la línea vertical; y PC3, delimitado por la línea de unión del punto anterior en L3 con el surco interglúteo y la vertical (Figura 5C).

A efectos prácticos, se definió una nueva variable radiográfica para el plano sagital, resultante de la suma del ángulo de cifosis torácica y de lordosis lumbar radiográficos, a la que se denominó «EquivPCrad», para que pudiera ser equiparable a la variable topográfica que también cuantifica el plano sagital (PC).

Para el análisis estadístico, se utilizó el programa IBM SPSS Statistics versión 19. El nivel de significación alfa considerado fue de 0.05 y, en algunos casos, de 0.01. Se realizó estadística descriptiva (media, desviación típica, intervalo de confianza). Se comprobó la normalidad de la muestra mediante el test de Kolmogórov-Smirnov, por lo que se aplicó estadística paramétrica para la comparación de medias mediante la prueba t de Student para muestras independientes y para muestras relacionadas. Finalmente, se aplicó el coeficiente de correlación de Pearson para el análisis de la correlación entre pares de variables.

## Resultados

La edad media del grupo de pacientes no tratados con corsé (20 sujetos) fue de 13.45 años (DE 1.50; rango: 11-17 años) y en el grupo tratado con corsé ortopédico (11 sujetos) fue de 12.18 años (DE 2.56; rango: 7-15 años), sin que existieran diferencias estadísticamente significativas entre los grupos ( $p = 0.091$ ). En cuanto a la distribución por sexo, 27 eran mujeres (de las cuales, 11 siguieron un tratamien-

to con corsé ortopédico) y cuatro hombres (todos ellos, no tratados). Según la clasificación de King de la escoliosis,<sup>14</sup> el tipo más frecuente fue el I (18 casos), después el III (seis casos) y el II (cinco casos). Sólo hubo un caso del tipo IV y otro del tipo V. El valor medio del ángulo de Cobb de la curva principal al inicio del estudio fue de 24.61° en el grupo con corsé y de 20.23° en el grupo sin corsé.

### A) Comparación de los valores medios de las variables topográficas y radiográficas de la valoración inicial/final en pacientes tratados con corsé (Tabla 1).

En primer lugar, se analizó el grupo de pacientes tratados con corsé ortopédico. Se compararon las medias de las variables topográficas y radiográficas de la evaluación inicial con respecto a la final al cabo de un año mediante la prueba t de Student para muestras emparejadas.

Se aprecia que la media de DHOPI, POTSI, ángulo de Cobb y ángulo de rotación vertebral se mantuvo estable en el tiempo, siendo su valor un poco menor en la evaluación final, aunque sin que existieran diferencias estadísticamente significativas ( $\alpha = 0.05$ ). En el caso de las variables que cuantifican el plano sagital —es decir, PC y ángulo de cifosis torácica y lordosis lumbar—, el valor final fue algo mayor que el inicial, pero sin que la diferencia fuera significativa en el aspecto estadístico ( $\alpha = 0.05$ ).

Tampoco hubo diferencias estadísticamente significativas en la valoración inicial y final del ángulo de rotación del tronco medido mediante el escoliómetro.

### B) Comparación de los valores medios de las variables topográficas y radiográficas de la valoración inicial/final en pacientes no tratados con corsé (Tabla 1).

En el caso del grupo de pacientes no tratados, se observa que se produjo un ligero empeoramiento en las variables ángulo de rotación del tronco —tanto en la giba dorsal como lumbar—, ángulo de Cobb, ángulo de cifosis to-

**Tabla 1: Estadística descriptiva para las variables topográficas y radiográficas en ambos grupos, con corsé y sin corsé (1 = inicial, 2 = final). Prueba t de Student para muestras emparejadas (valoración inicial 1-valoración final 2) para las variables topográficas y radiográficas en todos los grupos.**

		Corsé	Media	Desviación estándar	Media de error estándar	Diferencias emparejadas (1-2)			Significancia (bilateral)
						Media (1-2)	Desviación estándar (1-2)	t (1-2)	
ATR de giba torácica	1	Sí	5.44	4.69	1.56	-0.44	3.81	-0.350	0.736
	2		5.89	5.44	1.81				
	1	No	5.00	3.32	0.74	-3.90	3.59	-4.849	0.000
	2		8.90	4.94	1.10				
ATR de giba lumbar	1	Sí	5.25	2.12	0.75	0.12	3.94	0.090	0.931
	2		5.13	3.56	1.26				
	1	No	4.10	3.57	0.81	-3.78	4.09	-4.038	0.001
	2		7.89	4.08	0.93				
Cobb principal	1	Sí	24.61	4.21	1.27	1.50	6.79	0.737	0.478
	2		23.10	8.79	2.65				
	1	No	20.23	5.67	1.30	-1.17	3.78	-1.357	0.192
	2		21.41	5.34	1.22				
Rotación vertebral	1	Sí	9.09	7.00	2.11	1.18	5.60	0.700	0.500
	2		7.90	6.64	2.00				
	1	No	7.89	5.35	1.22	2.63	4.20	2.727	0.014
	2		5.26	5.39	1.23				
Ángulo de cifosis torácica	1	Sí	25.24	6.87	2.07	-0.03	5.03	-0.024	0.981
	2		25.28	8.01	2.41				
	1	No	30.64	10.97	2.51	-0.25	3.96	-0.283	0.780
	2		30.90	11.42	2.62				
Ángulo de lordosis lumbar	1	Sí	43.26	7.25	2.18	-3.00	4.55	-2.187	0.054
	2		46.26	8.82	2.66				
	1	No	46.76	7.49	1.72	-0.64	1.71	-1.631	0.120
	2		47.40	7.60	1.74				
DHOPI	1	Sí	6.82	1.06	0.32	0.54	1.92	0.945	0.367
	2		6.28	2.18	0.65				
	1	No	5.60	1.53	0.34	0.02	1.89	0.048	0.962
	2		5.58	2.02	0.45				
POTSI	1	Sí	21.92	10.65	3.21	0.83	9.45	0.294	0.775
	2		21.08	5.66	1.70				
	1	No	17.66	7.63	1.70	-0.05	8.32	-0.028	0.978
	2		17.71	7.72	1.72				
PC	1	Sí	38.13	4.94	1.49	-0.37	7.88	-0.159	0.877
	2		38.51	8.08	2.43				
	1	No	42.60	11.63	2.60	0.40	7.32	0.250	0.805
	2		42.19	11.74	2.62				

ATR = ángulo de rotación del tronco medido mediante escoliómetro; Cobb princ. = ángulo de Cobb de la curva principal de la escoliosis; DHOPI = índice de deformidad en el plano horizontal; PC = perfil columnar; POTSI = índice de simetría posterior del tronco; Rot. ápex = ángulo de rotación de la vértebra apical de la curva principal de la escoliosis medido con el método de Perdriolle-Vidal.

rácica y lumbar y POTSI, siendo sólo estadísticamente significativas ( $\alpha = 0.05$ ) las diferencias de las variables medidas con el escoliómetro ( $p = 0.000$  para el ATR de la giba dorsal y  $p = 0.001$  para el ATR de la giba lumbar, respectivamente). En el caso de la rotación del ápex, se produjo una discreta mejoría estadísticamente significativa ( $p = 0.014$ ). La variable DHOPI se mantuvo estable, sin diferencias con significancia estadística, así como la variable PC.

**C) Comparación de las medias de las diferencias de la valoración inicial/final en pacientes tratados con corsé con respecto a los no tratados (Tabla 2).**

Al comparar ambos grupos entre sí se aprecia, en el caso de las variables medidas con el escoliómetro, que, en el grupo con corsé, la disminución del ángulo de rotación del tronco de la giba dorsal fue un poco mayor que en el grupo sin corsé, mientras que el ángulo de rotación del tronco de la giba lumbar aumentó con respecto al grupo sin corsé, aunque las diferencias no fueron estadísticamente significativas.

En cuanto a las variables radiográficas, el ángulo de Cobb mejoró un poco en el grupo con corsé respecto al grupo sin corsé, no siendo la diferencia estadísticamente significativa. Sin embargo, la mejoría del ángulo de rotación

**Tabla 2: Prueba t de Student para muestras independientes: comparación de las medias de las diferencias de la valoración inicial-final en pacientes tratados con corsé con respecto a los no tratados.**

	Prueba de Levene de calidad de varianzas		Prueba t para la igualdad de medias				
	Significancia	Varianzas iguales	t	Sig. bilateral	Diferencia de medias	95% de intervalo de confianza de la diferencia	
						Inferior	Superior
Dif. ATR giba torácica	0.217	Sí	-0.150	0.882	-0.427	-6.267	5.413
Dif. ATR giba lumbar	0.580	Sí	0.653	0.519	0.895	-1.910	3.701
Dif. Cobb princ.	0.330	Sí	-0.690	0.495	-1.629	-6.454	3.196
Dif. rot. ápex	0.544	Sí	0.998	0.327	1.818	-1.909	5.545
Dif. ángulo cifosis torácica	0.418	Sí	0.511	0.613	1.391	-4.178	6.960
Dif. ángulo lordosis lumbar	0.798	Sí	1.372	0.181	4.790	-2.349	11.929
Dif. DHOPI	0.700	Sí	-0.739	0.466	-0.529	-1.998	0.935
Dif. POTSI	0.332	Sí	-0.272	0.788	-0.890	-7.594	5.813
Dif. PC	0.658	Sí	0.279	0.783	0.786	-4.988	6.562

ATR = ángulo de rotación del tronco medido mediante escoliómetro; Cobb princ. = ángulo de Cobb de la curva principal de la escoliosis; DHOPI = índice de deformidad en el plano horizontal; Dif. = diferencia del valor inicial 1 menos el valor final 2; PC = perfil columnar; POTSI = índice de simetría posterior del tronco; Rot. ápex = ángulo de rotación de la vértebra apical de la curva principal de la escoliosis medido con el método de Perdirolle-Vidal.

**Tabla 3: Análisis de correlación de Pearson entre variables radiográficas y topográficas considerando todos los sujetos en su conjunto.**

		Dif. DHOPI	Dif. POTSI	Dif. PC	Dif. ATR dorsal	Dif. ATR lumbar	Dif. EquivPCRad
Dif. Cobb princ.	Correlación de Pearson	0.501**	0.439*	0.011	-0.346	-0.182	0.516**
	Sig. (bilateral)	0.004	0.013	0.953	0.056	0.326	0.003
Dif. DHOPI	Correlación de Pearson	-	0.291	-0.007	-0.277	-0.479**	0.192
	Sig. (bilateral)	-	0.112	0.971	0.131	0.006	0.301
Dif. POTSI	Correlación de Pearson	-	-	-0.191	-0.070	0.062	0.114
	Sig. (bilateral)	-	-	0.302	0.708	0.739	0.541
Dif. PC	Correlación de Pearson	-	-	-	-0.026	0.165	0.121
	Sig. (bilateral)	-	-	-	0.892	0.376	0.515
Dif. ATR dorsal	Correlación de Pearson	-	-	-	-	0.377*	-0.013
	Sig. (bilateral)	-	-	-	-	0.036	0.944
Dif. ATR lumbar	Correlación de Pearson	-	-	-	-	-	0.069
	Sig. (bilateral)	-	-	-	-	-	0.714

\* La correlación es significativa en el nivel 0.05 (1 cola). \*\* La correlación es significativa en el nivel 0.01 (1 cola).

ATR = ángulo de rotación del tronco medido mediante escoliómetro; Cobb princ. = ángulo de Cobb de la curva principal de la escoliosis; DHOPI = índice de deformidad en el plano horizontal; Dif. = diferencia del valor inicial 1 menos el valor final 2; EquivPCRad = variable radiográfica equivalente a la variable topográfica PC resultante de la suma del ángulo de cifosis torácica y de lordosis lumbar radiográficos; PC = perfil columnar; POTSI = índice de simetría posterior del tronco; Rot. ápex = ángulo de rotación de la vértebra apical de la curva principal de la escoliosis medido con el método de Perdirolle-Vidal.

de la vértebra apical fue mayor en el grupo sin corsé, sin diferencias con significancia estadística. Los ángulos radiográficos que valoran el plano sagital aumentaron en el grupo tratado con corsé y disminuyeron en el grupo no tratado; la diferencia tampoco fue estadísticamente significativa.

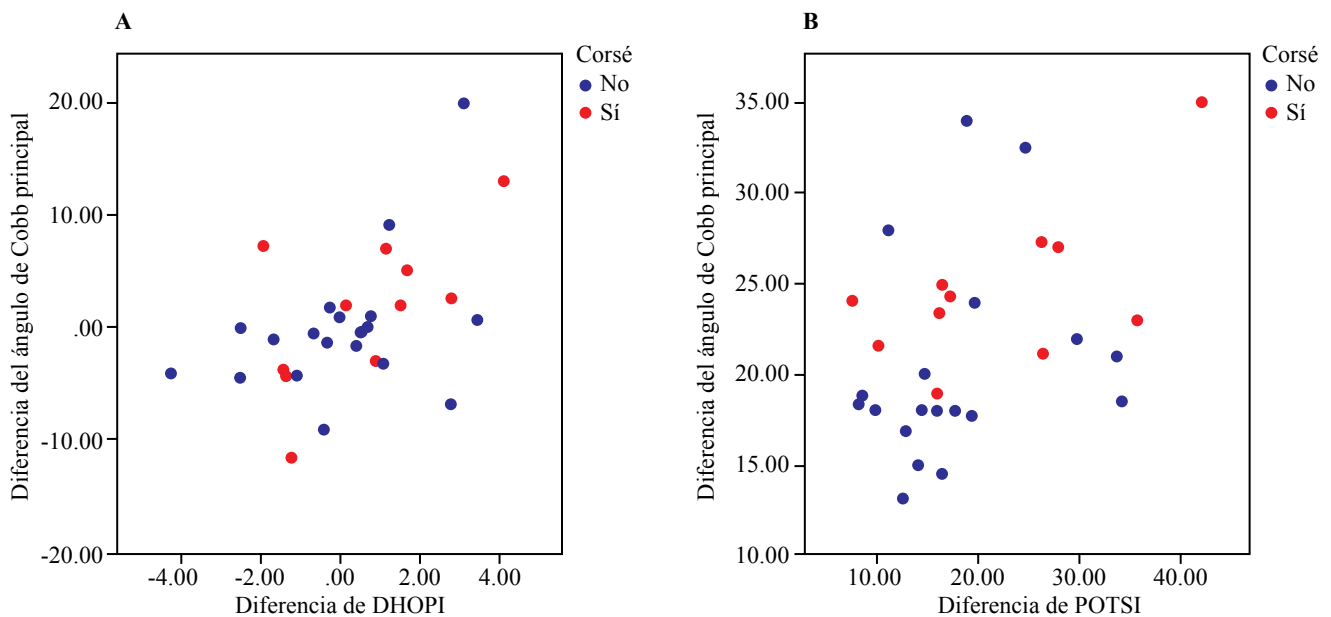
Para terminar, en el caso de las variables topográficas, tampoco existieron diferencias estadísticamente significativas entre los dos grupos.

**D) Análisis de correlación entre las variables radiográficas y topográficas.**

Al final, se estudiaron también las posibles correlaciones existentes entre las variables topográficas y radiográficas

mediante el coeficiente de correlación de Pearson, considerando todos los pacientes en su conjunto (Tabla 3). De esta forma, se detectó una cierta correlación positiva estadísticamente significativa de la diferencia del ángulo de Cobb (inicial-final) de la curva escoliótica principal con la diferencia de DHOPI ( $r = 0.501$ ,  $p = 0.004$ ,  $\alpha = 0.01$ ) (Figura 6A), con la diferencia del valor de POTSI ( $r = 0.439$ ,  $p = 0.013$ ,  $\alpha = 0.05$ ) (Figura 6B) y con la diferencia de «EquivPCRad» ( $r = 0.516$ ,  $p = 0.003$ ,  $\alpha = 0.01$ ). También se detectó una correlación negativa estadísticamente significativa entre la diferencia de DHOPI y la diferencia del ángulo de rotación del tronco de la giba lumbar ( $r = -0.479$ ,  $p = 0.006$ ,  $\alpha = 0.01$ ), así como una cierta corre-





**Figura 6:** A) Gráfica de correlación entre la diferencia de la variable DHOPI y la diferencia del ángulo de Cobb. B) Gráfica de correlación entre la diferencia de la variable POTSI y la diferencia del ángulo de Cobb.

lación positiva entre la diferencia del ángulo de rotación del tronco de la giba dorsal con la de la giba lumbar ( $r = 0.377$ ,  $p = 0.036$ ,  $\alpha = 0.05$ ).

### Discusión

Existen múltiples trabajos en la bibliografía basados en métodos ópticos para la valoración de la morfología externa de la espalda en pacientes con escoliosis, que tratan de demostrar una correlación entre el ángulo de Cobb y los índices topográficos. Sin embargo, aunque algunos encuentran una correlación estadísticamente significativa entre ambos tipos de variables,<sup>15</sup> la mayoría coinciden en que se trata de parámetros independientes, aunque otorgan a la topografía un importante valor clínico en la evaluación de estos pacientes.<sup>16,17,18</sup> Una limitación que presentan estos métodos ópticos es la gran diversidad de índices topográficos, tal y como indica Patias<sup>19</sup> en su trabajo de revisión, que intenta clasificarlos en función del plano de la columna vertebral que caracterizan. Esto dificulta la universalización de estas técnicas y la comparación de los resultados con los de otros estudios. El plano menos estudiado es el sagital, de forma que existen pocos índices en la literatura en referencia a la cuantificación de este plano. Algunos serían el índice de Nault, índice ISIS2, QSI y Sinoto, que están referidos a la localización y magnitud de la cifosis máxima y la lordosis. Nuestro estudio es uno de los pocos que tratan de cuantificar la asimetría de la espalda en las tres dimensiones del espacio mediante tres variables topográficas: DHOPI para el plano axial, POTSI para el plano coronal y PC para el plano sagital.

Golberg<sup>20</sup> encuentra correlaciones significativas entre el ángulo de Cobb y la mayoría de sus parámetros topográficos,

considerando su método como una forma diferente de cuantificar la forma de la espalda, útil para la evaluación del paciente y su monitorización. Parisini<sup>21</sup> utiliza una técnica topográfica electromagnética (Ortelius 800) y halla una muy buena correlación entre las medidas topográficas y el estudio radiográfico. Berryman<sup>6</sup> (sistema ISIS2) concluye que, aunque no existe una correlación lineal directa entre el ángulo de Cobb y los parámetros topográficos, sí que observa que, cuanto más severo es el ángulo de Cobb, mayor es la deformidad de la superficie de la espalda. Este autor obtiene una buena correlación ( $r = 0.84$ ) entre el ángulo de Cobb y uno de sus índices topográficos (índice de asimetría lateral). Finalmente, Parent<sup>22</sup> considera que su método, basado en láser Minolta 700, puede ser útil en la monitorización de la progresión de la deformidad escoliótica, siendo los parámetros de mayor sensibilidad al cambio la descompensación, la puntuación cosmética, el DHOPI, la rotación del tronco, el *Hump Sum* y el ángulo de lordosis. El POTSI y el ángulo de cifosis sólo son moderadamente sensibles al cambio.

De manera tradicional, para la valoración de la deformidad externa de la espalda en la escoliosis, se ha utilizado el test de Adams asociado a la cuantificación del ángulo de rotación del tronco con el escoliómetro. Si bien es verdad que se trata de un método más rápido y sencillo de realizar que una topografía, en la literatura no existe una correlación establecida entre los valores de la rotación axial del tronco medidos con el escoliómetro y los valores del ángulo de Cobb. Amendt<sup>23</sup> sugiere valores de rotación axial del tronco de 7° a 10°, correspondiendo a escoliosis de al menos 20°. Los resultados de sus estudios sugieren una débil pero estadísticamente significativa correlación entre la curvatura lateral indicada por el ángulo de Cobb y el valor del ATR medido por el escoliómetro ( $r = 0.46-0.54$ ). Estos resultados son similares a

los de Burwell, que encuentra una correlación de 0.42 ( $p = 0.02$ ) entre el ángulo de Cobb y la asimetría del tronco.<sup>24</sup> En contraste, Bunnell describe un coeficiente de correlación de 0.89.<sup>25</sup> Dado este bajo coeficiente de correlación entre ATR y el ángulo de Cobb, se considera que las medidas del escoliómetro por sí solas no son suficientes para usarlas como base de decisiones de tratamiento. Sin embargo, a la evaluación más subjetiva postural, las medidas de escoliómetro pueden proporcionar datos objetivos para una evaluación más completa, aunque sólo cuantifica la giba secundaria a la rotación del tronco y de la columna vertebral. Por este motivo, la topografía de superficie de la espalda proporciona una perspectiva más completa al cuantificar la deformidad de la espalda y el tronco en todos sus aspectos y de forma tridimensional.

Una forma actual de evaluación tridimensional de la curva escoliótica es mediante el sistema de imagen radiográfico EOS 2D/3D,<sup>26</sup> que supone una escasa radiación ionizante, pero un elevado coste económico.

Como ya se ha mencionado, lo que más preocupa al paciente con escoliosis es la asimetría de la morfología externa de su espalda; el corsé ortopédico puede modificarla sin afectar de forma importante la deformidad vertebral radiográfica subyacente. A pesar de ello, la mayoría de los autores que han realizado trabajos estudiando la influencia sobre la curva escoliótica de diferentes tipos de corsé, como Emans<sup>27</sup> o Katz,<sup>28</sup> se basan en datos radiográficos y no tienen en cuenta parámetros clínicos de la deformidad de la superficie del tronco. Sólo una minoría, como Weiss<sup>29</sup> o Nachemson,<sup>30</sup> considera tanto datos clínicos como radiológicos. Un trabajo destacable es el de Pham,<sup>31</sup> que demostró, en una serie de 63 pacientes tratados con ortesis de Cheneau, una significativa reducción de la giba costal no acompañada de una disminución de la rotación vertebral radiográfica. Weiss<sup>32</sup> describió un caso de progresión radiográfica bajo tratamiento con corsé, pero combinado con una reducción de la rotación y de la desviación lateral de la superficie externa de la espalda. Kinel<sup>8</sup> también realizó un estudio mediante escoliómetro (ángulo de rotación del tronco) y topografía de superficie (POTSI y *Hump Sum*) y comparó a un grupo de 23 pacientes del género femenino (edad media: 14.9 años, ángulo de Cobb: 55°) tratadas con la ortesis de Cheneau durante seis meses con otro grupo de 22 pacientes del género femenino (edad media: 14.1 años, ángulo de Cobb: 59.7°) nunca tratadas con corsé. Existieron diferencias estadísticamente significativas en el ángulo de rotación del tronco y el *Hump Sum*, pero no en los parámetros que describían la asimetría en el plano frontal, como el POTSI (grupo con corsé: 33.08; grupo sin corsé: 41.36). Concluyó que las pacientes que habían sido sometidas a tratamiento con corsé presentaban una deformidad clínica menor que las no tratadas —a pesar de tener curvas radiográficas similares— y que llevar un corsé correctivo durante más de un año fue capaz de cambiar la forma del tronco sin influenciar el ángulo de Cobb.

Kotwicki<sup>33</sup> afirma que los parámetros de superficie no se corresponden con los radiológicos, ya que cada método se

centra en diferentes aspectos de la deformidad. Considera que la topografía de superficie ofrece una perspectiva más completa de la deformidad de la superficie de la espalda. En su estudio comparó mediante rasterestereografía a 24 pacientes del género femenino con escoliosis idiopática en tratamiento con corsé con 26 pacientes del género femenino con escoliosis no tratadas, con patrones de curva similares y ángulo de Cobb medio de 33° en ambos grupos. Este autor también demostró que existía una discrepancia entre la imagen de superficie del tronco y la curva radiográfica debido al efecto corrector de la ortesis. A pesar de presentar el mismo ángulo de Cobb, los parámetros clínicos revelaron una importante discrepancia entre las pacientes con corsé y sin corsé, demostrándose menor deformidad clínica en el grupo con corsé. El valor de POTSI no difirió entre ambos grupos, pero la correlación entre el ángulo de Cobb de la curva primaria y el ángulo de rotación del tronco de la giba más prominente y entre la suma del ángulo de rotación del tronco a tres niveles y el *Hump Sum* fue significativamente más alta en las pacientes sin corsé que en el grupo con corsé.

En nuestro estudio no hubo diferencias estadísticamente significativas entre los valores iniciales y finales de todos los parámetros considerados (clínicos, topográficos y radiográficos) en el grupo tratado con corsé, lo que puede ser interpretado como una estabilización de la curva escoliótica. Al contrario que en los trabajos anteriores, aunque hubo una leve mejoría de algunos parámetros como DHOPI, POTSI, ángulo de Cobb y ángulo de rotación vertebral, así como de los parámetros que cuantifican el plano sagital, ésta no llegó a ser estadísticamente significativa, por lo que hubo una estabilización tanto de la curva como de la asimetría externa de la espalda durante el período de seguimiento. En el grupo de pacientes no tratados se produjo un ligero empeoramiento de los valores finales con respecto a los iniciales para el ángulo de rotación del tronco, el ángulo de Cobb, el ángulo de cifosis torácica y de lordosis lumbar y POTSI, pero sólo resultó estadísticamente significativa la diferencia del ángulo de rotación del tronco. Por lo tanto, se puede afirmar que durante el período de seguimiento, los parámetros radiográficos y topográficos se mantuvieron estables también en el grupo no tratado, a excepción de la cuantificación de la giba realizada mediante escoliómetro, que empeoró. Este grupo estaba formado por pacientes con curvas más estables y de menor grado; justo por este motivo, no requirieron tratamiento durante el período de seguimiento.

Al comparar entre sí ambos grupos, se aprecia que el valor del ángulo de rotación del tronco de la giba dorsal disminuyó más en el grupo con corsé, así como el ángulo de Cobb y las variables radiográficas que valoran el plano sagital, pero sin ser las diferencias estadísticamente significativas. En el caso de las variables topográficas, a lo largo del tiempo de seguimiento, tampoco se apreciaron diferencias entre los grupos.

Para finalizar, coincidiendo con otros estudios, se ha encontrado también una cierta correlación estadísticamente significativa entre algunas variables radiográficas y topográficas.

ficas; en concreto, entre la diferencia del ángulo de Cobb y la de DHOPI ( $r = 0.501$ ) y la diferencia del ángulo de Cobb y la de POTSI ( $r = 0.439$ ). Esta correlación no llega a ser lineal directa, lo que demuestra de nuevo que las variables topográficas y radiográficas son parámetros independientes que cuantifican aspectos diferentes de la deformidad. Sin embargo, el que exista una cierta correlación positiva entre ellas significa que, cuanto mayor es la magnitud del ángulo de Cobb y, por lo tanto, de la deformidad esquelética, mayor es el valor de las variables topográficas y, por lo tanto, la asimetría externa de la espalda.

De todos los estudios anteriores y a raíz de nuestros resultados, se puede afirmar que en el seguimiento de pacientes en fase de crecimiento con escoliosis tratados con corsé, se deben tener en cuenta no sólo los parámetros radiográficos (como se tiende a hacer en la actualidad), sino también los parámetros clínicos, ya que existe esta discrepancia clínico-radiológica. Se debe recordar que la mejoría de la asimetría de la superficie de la espalda proporcionada por el corsé, aunque no se acompañe de una mejoría radiográfica en el ángulo de Cobb, es un factor muy importante para el paciente, que influirá de forma positiva en un mejor cumplimiento del tratamiento. Por lo tanto, la información sobre la corrección clínica, combinada con la estabilización radiológica, es una opción atractiva para pacientes con curvas moderadas.

Finalmente, se puede afirmar que, en nuestro estudio, el corsé ortopédico consiguió frenar la evolución topográfica y radiográfica de la escoliosis durante el período de seguimiento. Nuestro método de topografía de superficie de espalda basada en luz estructurada puede constituir una herramienta de utilidad clínica para ayudar a valorar de forma objetiva y cuantificar la deformidad externa del tronco y la espalda en las tres dimensiones del espacio. Además, dada la cierta correlación positiva que presentan dos de las variables topográficas, DHOPI y POTSI, con el ángulo de Cobb, podría tener también aplicabilidad clínica en la monitorización de la escoliosis en pacientes en crecimiento. Serían necesarios estudios con un mayor número de pacientes y durante períodos más prolongados para obtener datos más concluyentes con respecto a este último aspecto.

### Bibliografía

- Doody MM, Lonstein JE, Stovall M, Hacker DG, Luckyanov N, Land CE. Breast cancer mortality after diagnostic radiography: findings from the US Scoliosis Cohort Study. *Spine (Phila Pa 1976)*. 2000; 25(16): 2052-63.
- Bone CM, Hsieh GH. The risk of carcinogenesis from radiographs to pediatric orthopaedic patients. *J Pediatr Orthop*. 2000; 20(2): 251-4.
- Ronckers CM, Land CE, Miller JS, Stovall M, Lonstein JE, Doody MM. Cancer mortality among women frequently exposed to radiographic examinations for spinal disorders. *Radiat Res*. 2010; 174(1): 83-90.
- Takasaki H. Moiré topography. *Appl Opt*. 1973; 12(4): 845-50.
- Turner-Smith AR. A television/computer three-dimensional surface shape measurement system. *J Biomech*. 1988; 21(6): 515-29.
- Berryman F, Pynsent P, Fairbank J, Disney S. A new system for measuring three-dimensional back shape in scoliosis. *Eur Spine J*. 2008; 17(5): 663-72.
- Shannon TM. Development of an apparatus to evaluate adolescent idiopathic scoliosis by dynamic surface topography. *Stud Health Technol Inform*. 2008; 140: 121-7.
- Kinel E, Kotwicki T, Stryla W, Szulc A. Corrective bracing for severe idiopathic scoliosis in adolescence: influence of brace on trunk morphology. *ScientificWorldJournal*. 2012; 2012: 435158.
- Cobb JR. Outline for the study of scoliosis. *American Academy of Orthopaedic Surgeons Instr Course Lect*. 1948; 5: 261-75.
- Lonstein JE. *Patient evaluation*. In: Lonstein JE, Winter RB, Bradford DS, Ogilvie JW. *Moe's textbook of scoliosis and other spinal deformities*. Philadelphia: WB Saunders Company; 1978. pp. 45-86.
- Aulisa AG, Guzzanti V, Falciglia F, Giordano M, Marzetti E, Aulisa L. Lyon bracing in adolescent females with thoracic idiopathic scoliosis: a prospective study based on SRS and SOSORT criteria. *BMC Musculoskelet Disord*. 2015; 16: 316.
- Inami K, Suzuki N, Ono T, Yamashita Y, Kohno K, Morisue H. Analysis of posterior trunk symmetry index (POTSI) in scoliosis. *Stud Health Technol Inform*. 1999; 59: 58-88.
- Minguez MF, Buendía M, Cibrián RM, Salvador R, Laguía M, Martín A, et al. Quantifier variables of the back surface deformity obtained with a noninvasive structured light method: evaluation of their usefulness in idiopathic scoliosis diagnosis. *Eur Spine J*. 2007; 16(1): 73-82.
- King HA, Moe JH, Bradford DS, Winter RB. The selection of fusion levels in thoracic idiopathic scoliosis. *J Bone Joint Surg Am*. 1983; 65(9): 1302-13.
- Willner S. Moiré topography for the diagnosis and documentation of scoliosis. *Acta Orthop Scand*. 1979; 50(3): 295-302.
- Frontino G, Negri V, Rinaldi E. Photographic Moiré method for preliminary diagnosis of spine deformity (author's transl). *Ateneo Parmense Acta Biomed*. 1980; 51(1): 33-8.
- Shinoto A. Quantitative analysis of scoliotic deformity by Moiré method. *Nihon Seikeigeka Gakkai Zasshi*. 1981; 55(12): 1703-18.
- Sahlstrand T. The clinical value of Moiré topography in the management of scoliosis. *Spine (Phila Pa 1976)*. 1986; 11(5): 409-17.
- Patias P, Grivas TB, Kaspiris A, Aggouris C, Drakoutos E. A review of the trunk surface metrics used as scoliosis and other deformities evaluation indices. *Scoliosis*. 2010; 5: 12.
- Goldberg CJ, Grove D, Moore DP, Fogarty EE, Dowling FE. Surface topography and vectors: a new measure for the three dimensional quantification of scoliotic deformity. *Stud Health Technol Inform*. 2006; 123: 449-55.
- Parisini P, Lolli F, Greggi T, Di Silvestre M, Cioni A, Giacomini S, et al. An innovative diagnostic procedure of vertebral deformities without exposure to X-rays. *Stud Health Technol Inform*. 2006; 123: 527-32.
- Parent EC, Damaraju S, Hill DL, Lou E, Smetaniuk D. Identifying the best surface topography parameters for detecting idiopathic scoliosis curve progression. *Stud Health Technol Inform*. 2010; 158: 78-82.
- Amendt LE, Ause-Ellias KL, Eybers JL, Wadsworth CT, Nielsen DH, Weinstein SL. Validity and reliability testing of the scoliometer. *Phys Ther*. 1990; 70(2): 108-17.
- Burwell RG. School screening for scoliosis. *Br Med J*. 1983; 287: 963-4.
- Bunnell WP. An objective criterion for scoliosis screening. *J Bone Joint Surg Am*. 1984; 66(9): 1381-7.
- McKenna C, Wade R, Faria R, Yang H, Stirk L, Gummerson N, et al. EOS 2D/3D X-ray imaging system: a systematic review and economic evaluation. *Health Technol Assess*. 2012; 16(14): 1-188.
- Emans JB, Kaelin A, Bancel P, Hall JE, Miller ME. The Boston bracing system for idiopathic scoliosis. Follow-up results in 295 patients. *Spine (Phila Pa 1976)*. 1986; 11(8): 792-801.
- Katz DE, Durrani AA. Factors that influence outcome in bracing large curves in patients with adolescent idiopathic scoliosis. *Spine (Phila Pa 1976)*. 2001; 26(21): 2354-61.
- Weiss HR, Negrini S, Rigo M, Kotwicki T, Hawes MC, Grivas TB, et al. Indications for conservative management of scoliosis (SOSORT guidelines). *Stud Health Technol Inform*. 2008; 135: 164-70.

30. Nachemson AL, Peterson LE. Effectiveness of treatment with a brace in girls who have adolescent idiopathic scoliosis. A prospective, controlled study based on data from the Brace Study of the Scoliosis Research Society. *J Bone Joint Surg Am.* 1995; 77(6): 815-22.
31. Pham VM, Herbaux B, Schill A, Thevenon A. Evaluation of the Chêneau brace in adolescent idiopathic scoliosis. *Ann Readapt Med Phys.* 2007; 50(3): 125-33.
32. Weiss HR. Clinical improvement and radiological progression in a girl with early onset scoliosis (EOS) treated conservatively—a case report. *Scoliosis.* 2006; 1: 13.
33. Kotwicki T, Kinel E, Chowanska J, Bodnar-Nanus A. POTSI, Hump Sum and sum of rotation—new surface topography parameters for evaluation of scoliosis deformity of the trunk. *Fizjoterapia Polska Medsportpress.* 2008; 3: 231-40.