

Artículo original

Funcionalidad y estabilidad del tratamiento de la fractura de tobillo B de Weber con lesión deltoidea a nivel sindesmal dependiendo del nivel de colocación del tornillo transindesmal (2.0 o 3.5 cm)

Sierra-Martínez O,* Saucedo-Valencia J,** Saldívar-Moreno A***

Hospital General «Dr. Manuel Gea González»

RESUMEN. *Introducción:* La fractura del tobillo es una de las lesiones más frecuentes del sistema musculoesquelético; existen estudios de población que reportan un aumento en la incidencia de estas fracturas a partir de los años 70 asociado al incremento en la difusión a través de los medios de las actividades deportivas de contacto. Las fracturas trans- y suprasindesmales afectan la sindesmosis y, de no tratarse adecuadamente, dejarán inestabilidad articular. El tratamiento más común es la colocación de un tornillo; existe controversia en la altura a la que este se debe colocar con respecto a la línea articular tibioastragalina. *Material y método:* Estudio descriptivo, observacional, retrospectivo y transversal de expedientes clínicos y radiográficos de pacientes operados de fractura bimalleolar; se les dividió en dos grupos: aquellos con el tornillo transindesmal a 2 o 2.5 cm y aquellos con el tornillo a 3.5 cm o más proximal. Se recolectaron 34 casos en total (grupo A: 16 pacientes; grupo B: 18), 22 del sexo masculino y 12 del femenino, de edades entre 19 y 45 años. *Resultados:* Se aplicó la escala funcional de Olerud-Molander y se midió el claro medial del tobillo para considerar el grado de reducción de la sindesmosis. Se compararon los resultados de ambos grupos. *Discusión:* El sitio de localización del tornillo de situación a 2.0 cm

ABSTRACT. *Background:* Ankle fractures are one of the most frequent lesions of the musculoskeletal system; there are studies that report an increase in the incidence of these fractures starting in the 1970s, associated with the increased media outreach of sporting activities. Supra- and transyndesmal fractures often lead to injury of the syndesmosis, which, if not treated properly, will leave joint instability. The most common treatment is the placement of a transyndesmal screw; there is controversy on the height in which it should be located with regard to the distal tibial joint line. *Material and method:* A descriptive, observational, retrospective and transversal study with clinical and radiographic records of patients operated on bimalleolar fractures; they were divided into two groups: those with the transyndesmal screw at 2 or 2.5 cm and those with the screw at 3.5 cm or more proximal. There was a total of 34 cases (group A: 16 patients; group B: 18), 22 male and 12 female, aged between 19 and 45 years. *Results:* We applied the Olerud-Molander ankle score for the clinical evaluation and measured the radiographic medial space of the ankle to consider the degree of reduction. The results in both groups were compared. *Discussion:* The location of the screw at 2.0 cm presented a percentage of 75% of joint

Nivel de evidencia: IV

* Director.

** Cirujano Ortopedista.

*** Médico adscrito.

Hospital General «Dr. Manuel Gea González».

Dirección para correspondencia:

Octavio Sierra-Martínez

Hospital General «Dr. Manuel Gea González».

Calzada de Tlalpan Núm. 4800, Col. Sección XVI, CP 14080, Del. Tlalpan, CDMX.

E-mail: osierramartinez@gmail.com

Este artículo puede ser consultado en versión completa en <http://www.medigraphic.com/actaortopedica>

presentó un porcentaje de 75% de estabilidad articular y 25% de inestabilidad articular, la funcionalidad articular fue relativamente menor en comparación con la colocación del tornillo a 3.5 cm, donde se logró una estabilidad articular de 83.3% y 16.3% de inestabilidad articular.

Palabras clave: Tobillo, fractura, sindesmosis, tornillo, lesión.

stability and 25% of joint instability, the joint functionality was relatively smaller in comparison to the placement of the screw at 3.5 cm, with which we achieved a joint stability of 83.3% and 16.3% of joint instability.

Key words: Ankle, fracture, syndesmosis, screw, lesion.

Antecedentes

La fractura del tobillo es una de las lesiones más comunes del sistema musculoesquelético, especialmente en el sexo masculino. Existen estudios de población que reportan un aumento en la incidencia de estas fracturas a partir de los años 70, sin darse una explicación clara de la causa; sin embargo, es indudable que la transmisión de los juegos olímpicos y deportes de contacto por la televisión ha ido creciendo en forma masiva, con incremento del número de estas fracturas.¹ Las fracturas del tobillo a nivel transindesmal (B de Weber) o suprasindesmal (C de Weber) con frecuencia provocan lesión de la sindesmosis, lo que a menudo produce inestabilidad articular. El diagnóstico de esta lesión se hace clínicamente, al explorarse las maniobras de estrés (bostezo y juego medio-lateral fijando el pie), y con el estudio radiográfico, al observar un aumento del espacio entre la tibia y el peroné a nivel de la sindesmosis (*Figura 1*) (con radiografía anteroposterior tomada con 20° de rotación interna) (*Figura 2*).² El tratamiento de la inestabilidad del tobillo por

lesión de la sindesmosis generalmente es colocar un tornillo de situación de tibia a peroné (paralelo a la articulación en el plano coronal y en dirección oblicua de medial a lateral de entre 25 y 30 grados) y tomando tres corticales (dos del peroné y una de la tibia). No existe un criterio homogéneo acerca de la altura del tornillo transindesmal, ya que algunos artículos incluso refieren la colocación hasta 4.5 cm proximales a la línea articular (*Figura 3*).³ En un trabajo realizado por McBryde⁴ en cadáveres (24 tobillos en 17 cadáveres), se observó que el tornillo colocado 2 cm proximales a la articulación conseguía mayor estabilidad al compararlo con la colocación a 3.5 cm, hecho que no ha sido comprobado en investigaciones en pacientes con fractura. En 2005, Kukreti S⁵ realizó un estudio de cohorte, retrospectivo, con dos grupos de pacientes: uno colocando el tornillo a nivel de la sindesmosis y otro colocando el tornillo por arriba de la sindesmosis; no encontró diferencia significativa clínica ni radiográficamente.

En un metaanálisis conducido por Zalavras y sus colaboradores² con el objetivo de revisar las causas de la lesión de la sindesmosis, realizaron pruebas de estrés, valoración radiológica y analizaron las indicaciones de la fijación sin-

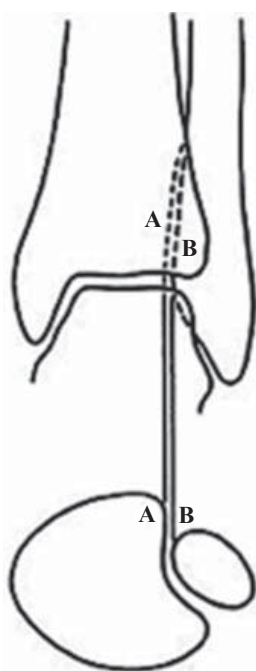


Figura 1.

Espacio de la sindesmosis.

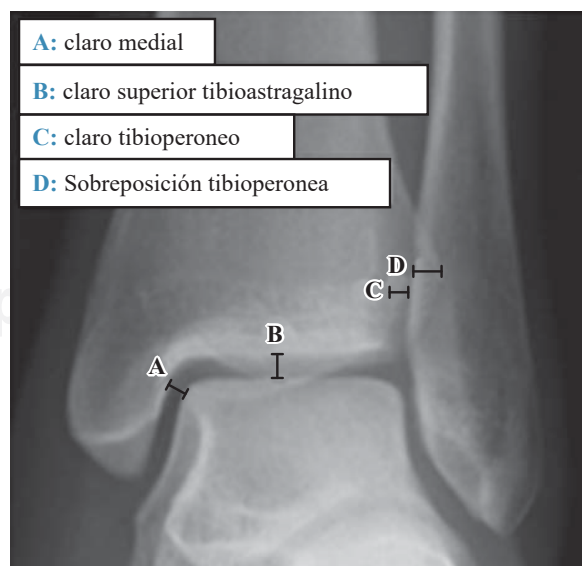


Figura 2. Mediciones radiográficas.

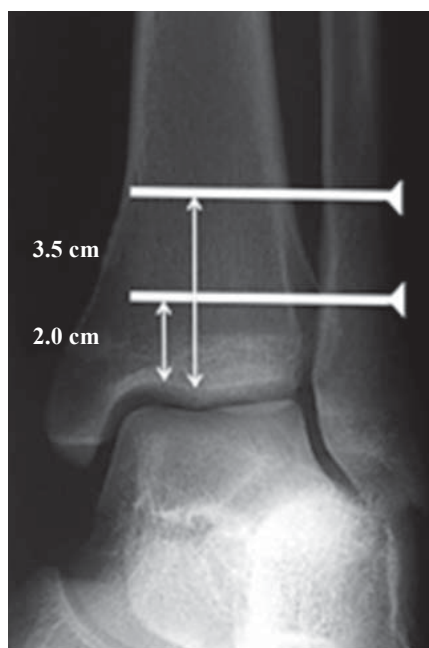


Figura 3.

Altura del tornillo transindesmal.

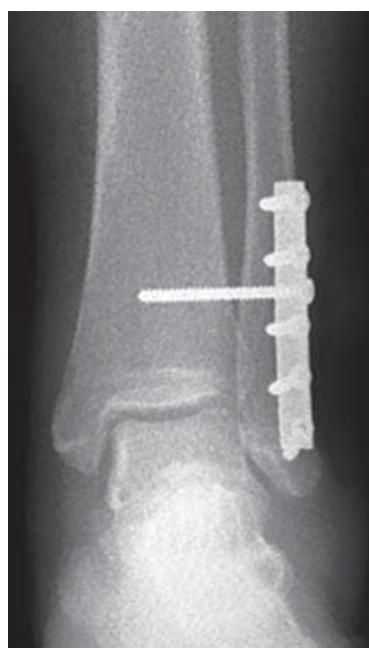

Figura 4.

Ejemplo de colocación del tornillo transindesmal.

desmal con el tornillo. Determinaron que la lesión de la sindesmosis ocurre por una fuerza de rotación externa asociada a una fractura; afirmaron que la presencia de una lesión del ligamento deltoideo es un factor importante que conduce a una inestabilidad del tobillo. Concluyeron que es recomendable realizar prueba intraoperatoria de estrés para detectar la inestabilidad de la sindesmosis y concluyeron que la fijación de la sindesmosis solo está indicada ante una fractura de peroné situada al menos 4.5 cm proximalmente con respecto a la articulación del tobillo y asociada a una rotura del ligamento deltoideo. En su revisión, no comentaron la altura a la que debe hacerse la osteosíntesis; sin embargo, se deduce que debe ser por arriba de la fractura.

En otro metaanálisis, Chen Wang y su grupo⁶ realizaron una revisión sistemática para valorar la fijación interna de las lesiones de la sindesmosis tibioperonea. Revisaron 12 estudios: seis aleatorizados, dos cuasialeatorizados y cuatro prospectivos-comparativos. Además, compararon tornillo metálico contra tornillo bioabsorbible y fijación tricortical versus tetracortical; en casos con lesiones sindesmales pequeñas, compararon el manejo con fijación con botón de sutura contra no fijación. Tanto los tornillos metálicos con tres corticales como los tornillos absorbibles tuvieron resultados similares, al igual que la fijación tri- y tetracortical. La transfijación con tornillos en las lesiones leves mostró pobres resultados al compararse con la fijación del ligamento con sutura botón, método que mostró buenos resultados a corto plazo; indicaron que en las lesiones leves debe valorarse la real necesidad de fijación transindesmal.

La justificación del presente estudio es establecer la funcionalidad y estabilidad de la osteosíntesis transindesmal a diferente nivel del tornillo (colocándolo a 2 y 3.5 cm) por fractura de tobillo con lesión de la sindesmosis corroborada clínica y radiográficamente, aplicando la valoración de

Olerud y Molander y la medición del claro medial en Rx AP, hecho que solo ha sido demostrado en cadáver por McBride.

La población de estudio fue pacientes operados en un solo hospital con fractura B de Weber y lesión sindesmal. Como criterios de inclusión, debían ser pacientes en edades dentro del rango de 18 a 55 años (población económicamente activa), de ambos sexos, a los que se hubiera realizado osteosíntesis de la fractura con tornillo a 2.0 o 3.5 cm por arriba de la superficie articular del tobillo y que contaran con estudios radiográficos completos, previo consentimiento informado para la cirugía y con un seguimiento de un año.

Los criterios de exclusión fueron otras lesiones del tobillo (luxación, fracturas abiertas o cambios artrósicos previos), así como la presencia de lesión vascular, dérmica o neurológica.

Material y métodos

Se diseñó un estudio descriptivo, observacional, retrospectivo y transversal, con un tamaño de muestra por conveniencia, con muestreo no probabilístico. Se reunieron 34 casos (con el tornillo a 2 o 2.5 cm y con el tornillo a 3.5 cm o más proximal) (Figura 4, Tablas 1 y 2). El grupo de pacientes estuvo integrado por 21 del sexo masculino y 13 del femenino, con edades entre 19 y 45 años (media de 30.6 años).

El estudio no requirió financiamiento.

A todos los casos se les sometió a la escala de funcionalidad de Olerud-Molander, que consta de nueve parámetros: dolor (puntaje de 20), rigidez (puntaje de 10), tumefacción (10 puntos), capacidad de subir escaleras (10), capacidad de correr (5), saltar (5), realizar cuclillas (10), necesidad de ayuda (10) y realizar actividades laborales cotidianas (20), para un total de 100 puntos. Se consideró «excelente» de 96 a 100 puntos, «bueno» de 91 a 95 puntos, «aceptable» de 81 a 90 puntos, «pobre», menos de 80 puntos.

Tabla 1. Distribución de la medición del claro medial y medición funcional (Olerud-Molander), grupo A.

Caso	Sexo	Edad (años)	Medición del claro medial al año (mm)	Valoración de funcionalidad de Olerud-Molander al año de colocación del tornillo a 2.0 cm
1	M	23	3.5	91
2	M	19	2	91
3	M	21	4	96
4	M	44	2	90
5	M	43	2	92
6	F	30	3.5	90
7	F	43	4	90
8	M	24	3	94
9	F	45	4	88
10	F	39	2	90
11	M	21	4	92
12	F	41	3	90
13	M	20	3	96
14	F	23	2	92
15	M	22	3	94
16	F	23	2	98

M = Masculino, F = Femenino

Tabla 2. Distribución de la medición del claro medial y medición funcional (Olerud-Molander), grupo B.

Caso	Sexo	Edad (años)	Medición del claro medial al año (mm)	Valoración de funcionalidad de Olerud-Molander al año de colocación del tornillo a 3.5 cm
1	F	28	3	92
2	M	22	3	96
3	M	44	3	91
4	M	36	3	94
5	F	23	3	95
6	M	30	4	94
7	M	29	2	95
8	M	43	3	90
9	M	41	3	90
10	F	44	4	85
11	M	37	3	94
12	F	26	3	96
13	M	32	2	96
14	M	30	2	94
15	M	23	3	94
16	M	31	3	90
17	M	22	4	96
18	F	19	3	100

M = Masculino, F = Femenino

Método estadístico. Para la caracterización de la población y las variables de interés, se utilizó estadística descriptiva; para las variables cuantitativas, medidas de tendencia central, rango, media, mediana, moda, desviación estándar, proporciones o porcentajes. Para las variables ordinales y nominales, proporciones o porcentajes.

Resultados

El grupo A (con el tornillo a 2 cm por arriba de la sindesmosis) fue de 16 tobillos y el grupo B de 18; en ambos grupos predominó el sexo masculino. La mediana de la edad fue de 23.5 (grupo A) y 30 (grupo B), con una desviación estándar no significativa.

El grupo A presentó un porcentaje de 75% de estabilidad articular y 25% de inestabilidad articular.

En el grupo B, los resultados demostraron que se logró una mejor estabilidad articular, de 83.3% y 16.3% de inestabilidad articular.

La medición del claro medial en las radiografías AP al año de la cirugía mostró una diferencia mínima (grupo A: 2.93 en promedio; grupo B: 3), no significativa.

La evaluación con la escala funcional (Olerud-Molander) en ambos grupos mostró para el grupo A 92.12 en promedio y para el grupo B, 93.4, con una desviación estándar de 3.1, que muestra gran similitud entre los grupos.

Discusión

Podemos observar en nuestros resultados que ambos grupos son relativamente homogéneos y se pudieron comparar, no existiendo diferencias significativas en cuanto a la edad

y sexo en ambos grupos. Hay una correlación inversamente proporcional entre la edad del paciente y el resultado funcional. En relación con la distancia para la colocación del tornillo de situación a 2.0 centímetros por arriba de la sindesmosis versus 3.5 cm, los resultados demuestran una mejor estabilidad articular en los pacientes tratados con el tornillo a 3.5; esto determinado por la medición del claro medial en ambos grupos, lo que en nuestro estudio no mostró diferencia significativa, pues se mantuvo buena estabilidad en ambos grupos.

En cuanto la funcionalidad, que se determinó mediante la escala de funcionalidad de Olerud-Molander, existe una mejor función en los pacientes que fueron tratados con la colocación del tornillo de situación a 3.5 cm, en relación con aquellos a quienes se les trató con el tornillo a 2.0. Por lo tanto, se determinó que la funcionalidad articular es menor con este tipo de manejo; sin embargo, se requiere realizar más estudios con muestras más grandes de pacientes y corroborar este hecho.

Nuestra información parece apuntar, sin ser concluyente, hacia algunas diferencias en cuanto al sexo de los pacientes, el resultado funcional y el tamaño del claro postquirúrgico al año; sin embargo, las mujeres estuvieron en menor cantidad que los hombres. También debemos señalar que tal vez las sollicitaciones biomecánicas de la articulación tibioperoneastragalina sean diferentes en cuanto al sexo y la actividad física.

En este estudio se encontró una diferencia en cuanto a lo ya descrito en la bibliografía en relación con el sitio óptimo de colocación del tornillo de situación, observada por los

resultados de la medición del claro medial, que determina la estabilidad articular y la funcionalidad del tobillo en ambos grupos: estos fueron mejores mínimamente y no de forma significativa en los pacientes tratados con el tornillo de situación a 3.5 centímetros.

La fortaleza de este estudio es que en nuestro hospital no se había realizado ningún trabajo para verificar la colocación óptima del tornillo de situación; permite brindarnos un criterio más exacto para el manejo de los pacientes con lesión sindesmal. No intenta tener controversia con la bibliografía; sin embargo, muestra diferencias pequeñas con lo establecido.

Las debilidades del presente estudio son que el tamaño de la muestra es pequeño, no hubo aleatorización de la posición del tornillo y no contamos con un grupo control.

Conclusiones

No hay diferencias entre la altura de la posición del tornillo de fijación transindesmal en relación con la funcionalidad y la estabilidad a un año de seguimiento en las fracturas tipo B de Weber.

El resultado funcional parece tener una relación inversamente proporcional con la edad en la cual se presenta la lesión.

Bibliografía

1. Jensen SL, Andresen BK, Mencke S, Nielsen PT: Epidemiology of ankle fractures. A prospective population-based study of 212 cases in Aalborg, Denmark. *Acta Orthop Scand.* 1998; 69(1): 48-50.
2. Zalavras Ch, Thordarson D: Lesiones sindesmales de tobillo. *J Am Acad Orthop Surg (Ed Esp).* 2007; 6(5): 296-305.
3. Yamaguchi K, Martin CH, Boden SD, Labropoulos PA: Operative treatment of syndesmotic disruptions without use of a syndesmotic screw: a prospective clinical study. *Foot Ankle Int.* 1994; 15(8): 407-14.
4. McBryde A, Chiasson B, Wilhelm A, Donovan F, Ray T, Bacilla P: Syndesmotic screw placement: a biomechanical analysis. *Foot Ankle Int.* 1997; 18(5): 262-6.
5. Kukreti S, Faraj A, Miles JN: Does position of syndesmotic screw affect functional and radiological outcome in ankle fractures? *Injury.* 2005; 36(9): 1121-4.
6. Wang C, Ma X, Wang X, Huang J, Zhang C, Chen L. Internal fixation of distal tibiofibular syndesmotic injuries: a systematic review with meta-analysis. *Int Orthop.* 2013; 37(9): 1755-63.