

Osteosíntesis mínimamente invasiva con tornillos centromedulares canulados para fracturas de metacarpianos

Romo-Rodríguez R,* Arroyo-Berezowsky C**

Centro Médico ABC

RESUMEN. *Antecedentes:* Las fracturas de los metacarpianos comprenden de 18 a 44% de las fracturas de la mano. La mayoría de las fracturas simples de cuello y transversales diafisarias de metacarpianos pueden ser tratadas de manera conservadora con buenos resultados. Sin embargo, en el caso de fracturas inestables no existe un estándar de oro para la osteosíntesis y ningún método ha mostrado hasta la fecha superioridad sobre los demás. Recientemente ha habido publicaciones sobre osteosíntesis con tornillos canulados centromedulares sin cabeza retrógrados con buenos resultados funcionales en fracturas de cuello y transversales diafisarias de metacarpianos. *Material y métodos:* Series de casos con seguimiento a corto plazo tratados con osteosíntesis retrógrada con tornillos canulados sin cabeza en nueve fracturas de cuello de quinto metacarpiano, una de cuello de cuarto metacarpiano y una transversal diafisaria de quinto metacarpiano. *Resultados:* Todos los pacientes lograron consolidación radiográfica y al mes de seguimiento tenían arcos de movimiento completos y realizaban actividades habituales. Una paciente con mano traumática y fractura de quinto metacarpiano presentó limitación de arcos de movimiento. En un caso con hueso osteoporótico y conminución de cortical volar no logramos evitar la pérdi-

ABSTRACT. Metacarpal fractures comprise 18 to 44% of hand fractures. Fractures from the second to the fifth metacarpals are 88% of the metacarpal fractures and fractures of the fifth metacarpals are the most common. Fractures of the neck of the fifth metacarpal are about 20% of all the hand fractures. Most of these fractures can be treated conservatively with good functional results. However, for those neck and shaft unstable fractures that need surgical treatment, there is no gold standard for osteosynthesis. Recently, there have been reports of minimally invasive osteosynthesis using headless retrograde intramedullary cannulated screws with good functional results. *Material and methods:* We report our short term experience treating nine fifth metacarpal neck fractures, one fourth metacarpal neck fracture and a transverse fifth metacarpal shaft fracture that did not fulfill criteria for conservative treatment. We treated them with minimally invasive osteosynthesis using retrograde intramedullary headless cannulated screws. *Results:* All patients showed radiographic healing and had full range of motion of the metacarpophalangeal joint at one month follow up except for one patient who suffered a dorsal mutilating hand injury along with a fifth metacarpal neck fracture. One patient

Nivel de evidencia: IV

* Cirugía de Mano y Microcirugía.

** Ortopedia y Traumatología.

Centro Médico ABC.

Dirección para correspondencia:

Dr. Ranulfo Romo-Rodríguez

Reforma Núm. 2608 piso 9, Col. Lomas Altas, CP 11950, Del. Miguel Hidalgo, Ciudad de México.

Tel: 50818252

E-mail: dr_romo@me.com

Este artículo puede ser consultado en versión completa en <http://www.medigraphic.com/actaortopedica>

da de altura con tornillos, por lo que utilizamos clavillos Kirschner. **Conclusión:** La osteosíntesis mínimamente invasiva con tornillos canulados retrógrados sin cabeza es una buena opción para el tratamiento de fracturas transversales de diáfisis y de cuello de metacarpianos inestables porque es mínimamente invasiva y permite movilización y regreso temprano a actividades habituales.

Palabras clave: Metacarpiano, tornillo retrógrado centromedular, osteosíntesis.

had osteoporotic bone and we could not control height loss with screws, so we had to use k-wires. **Conclusion:** Minimally invasive osteosynthesis with cannulated headless retrograde screws is a good option to treat neck and transverse diaphyseal fractures of the metacarpals. It confers a stable construct that allows early range of motion and return to activities.

Key words: Metacarpal, retrograde centromedullary screw, osteosynthesis.

Introducción

Las fracturas de los metacarpianos comprenden de 18 a 44% de las fracturas de la mano.¹ Las fracturas del segundo al quinto metacarpiano corresponden a 88% del total de las fracturas de metacarpianos y las fracturas del quinto metacarpiano son las más comunes.¹ Las fracturas del cuello del quinto metacarpiano son causadas por trauma axial u oblicuo directo y están asociadas a peleas y consumo de alcohol.^{1,2,3} Estas fracturas corresponden a 20% de las fracturas de la mano.^{2,3,4,5}

Las fracturas de los metacarpianos tienden a tener una angulación dorsal debido a las fuerzas ejercidas por los flexores intrínsecos y extrínsecos en el fragmento distal.¹ Se ha propuesto que el ligamento intermetacarpiano profundo estabiliza los metacarpianos y evita acortamientos de más de 3-4 mm en el tercer y cuarto metacarpianos.^{1,6} Cada acortamiento de 2 mm resultará en 7° de déficit de extensión. Debido a que las articulaciones metacarpofalángicas están hiperextendidas naturalmente 20°, un acortamiento de hasta 6 mm es tolerable.^{1,4} Eglseder detectó que las fracturas de cuarto metacarpiano podrían tener un acortamiento esperado de hasta 3.1 mm y que los pacientes con acortamientos de hasta 6.9 mm no tenían limitaciones funcionales.⁶

A la exploración física puede observarse pérdida de la forma del nudillo, rotación del dedo y una prominencia ósea más proximal en casos de angulación.¹ La radiografía valora mejor el acortamiento y la angulación.^{1,2} Por lo regular se solicitan radiografías AP, lateral y oblicua de la mano, aunque de Góes descubrió en un estudio clínico y cadavérico que una radiografía oblicua con 30° de supinación mostraba mejor la angulación real del metacarpiano.²

Los objetivos de tratamiento de las fracturas de los metacarpianos incluyen: reducción anatómica, obtención de adecuada estabilidad y permitir arcos de pronto movimiento.⁷ Sin embargo, se ha demostrado que las fracturas de la diáfisis y del cuello de los metacarpianos no siempre requieren reducción anatómica ni fijación rígida.⁷

La mayoría de las fracturas de quinto metacarpiano han obtenido buenos resultados con tratamiento conservador, ya que tienen buena tolerancia al acortamiento y a la angulación en la diáfisis y en el cuello. La deformidad no tolerada

es la rotación, ya que se exagera en flexión y lleva a *tijere-teo* de los dedos, lo que limita la prensión.¹

Se ha reportado tratamiento conservador con angulaciones de 30 a 70° del cuello del quinto metacarpiano.^{8,9} Ha habido buenos resultados con inmovilización rígida o suave (*buddy taping*), incluso sin inmovilización.^{3,4,5,6,7} No se ha evidenciado ninguna correlación entre la angulación inicial, la angulación residual hasta 45° y los resultados funcionales de los pacientes.^{1,8,10}

En una revisión sistemática de la Asociación Americana de la Cirugía de la Mano se tomaron como indicaciones quirúrgicas para fracturas de metacarpianos: acortamiento de > 6 mm, angulación residual de > 30 a 40° del cuello de los dedos anular o meñique, rotación, fracturas segmentarias, fracturas inestables y fracturas intraarticulares de la cabeza del metacarpiano con un escalón articular de > 1 mm o > 25% de la superficie articular.¹

Las opciones para tratamiento quirúrgico de fracturas de metacarpianos son: enclavamiento percutáneo con clavillos Kirschner, enclavamiento centromedular anterógrado con clavillos Kirschner, enclavamiento centromedular retrógrado con clavillos Kirschner y reducción abierta y fijación interna con tornillos y/o placas.⁷ Recientemente se han descrito técnicas de fijación centromedular con tornillos sin cabeza en fracturas de cuello y diáfisis de metacarpianos con buenos resultados hasta el momento.^{11,12,13,14}

El objetivo de este trabajo descriptivo es reportar la experiencia a corto plazo con osteosíntesis retrógrada con tornillos canulados sin cabeza en fracturas de metacarpianos.

Material y métodos

Criterios de inclusión: se incluyeron pacientes que presentaran fracturas oblicuas o transversales subcapitales o de cuello y aquéllos con fracturas transversales de diáfisis del metacarpiano. Sólo se incluyeron pacientes con madurez esquelética y que presentaran una o más de las siguientes características: angulación de más de 40°, acortamiento, rotación y rechazo del paciente a tratamiento conservador.

Material: en esta serie se utilizaron tornillos ExtremiFix™ canulados sin cabeza de OsteoMed. Existen tornillos 2.0 mm,

2.4 mm, 3.0 mm y 4.0 mm. Se usaron tornillos de 3.0 y 4.0 mm centromedulares y 2.4 o 2.0 mm como tornillos oblicuos.

Técnica quirúrgica: inicialmente se aplicó la técnica quirúrgica descrita por Francisco Del Piñal y conforme realizamos osteosíntesis, hicimos algunas modificaciones para resolver problemas transquirúrgicos que mencionaremos a continuación.

Se coloca al paciente en decúbito supino y se utiliza una mesa de mano radiolúcida. Inicialmente no se empleaba isquemia, pero se implementó en los últimos casos, logrando una mejor visualización. Bajo control fluoroscópico se realiza reducción cerrada usando la maniobra de Jahss. Una vez que se obtiene una adecuada reducción, se flexiona la articulación metacarpofalángica a 90° o más y se hace una incisión transversal de 5 mm a 1 cm sobre la articulación. Se separa el tendón extensor o se incide de manera longitudinal. Posteriormente se incide la cápsula articular. Bajo control fluoroscópico se introduce una guía centromedular de 0.35" a través del borde dorsal de la cabeza del metacarpiano para deslizarla en el eje longitudinal de este último. Al comprobar la posición por fluoroscopia, se mide la longitud del tornillo. Se broca la cabeza del metacarpiano hasta acceder al canal del mismo. A continuación se introduce el tornillo canulado con rosca parcial hasta el istmo proximal del metacarpiano (*Figuras 1 y 2*).

En los casos en los que había conminución, se utilizaron dos tornillos: el centromedular y uno oblicuo más pequeño y más corto anclado a la cortical radial para evitar acortamiento del metacarpiano por la compresión.

En el primer caso con doble tornillo se colocó el tornillo centromedular y después el oblicuo, con lo que se perdió ligera altura de la cabeza del metacarpiano. En los casos restantes, se colocó la guía centromedular, posteriormente la

guía oblicua, luego el tornillo centromedular y finalmente el tornillo oblicuo. Se observó que había menos hundimiento si antes de hundir todo el tornillo centromedular se colocaba el tornillo oblicuo.

Al terminar de colocar los tornillos, se comprueba su posición con fluoroscopia y se verifica la cabeza del metacarpiano para asegurarse de que el tornillo completo esté bajo el cartílago. Se repara la cápsula, se afronta nuevamente el tendón extensor y se sutura la piel.

Todos los pacientes fueron inmovilizados durante una semana con una férula antebraquial en posición intrínseca plus. Una semana después se retiraron suturas, en caso de considerarlo necesario, se retiraban dos semanas después. A la semana se retiraba la férula. Si no había conminución prequirúrgica, se permitía el regreso a actividades habituales sin carga. Si había conminución, se sindactilizaban el cuarto y quinto metacarpiano durante otra semana como protección (*Figura 3*). Un mes después de la cirugía se tomaron radiografías de control para valorar consolidación.

Resultados

Se trataron 10 pacientes de Octubre de 2015 a Octubre de 2016 con once fracturas de metacarpianos: nueve fracturas de cuello de quinto metacarpiano, una de cuello de cuarto metacarpiano y una de diáfisis de quinto metacarpiano. El promedio de edad de los pacientes fue de 30 años. Ocho pacientes se fracturaron con una contusión directa y carga axial durante un golpe. Una paciente sufrió fractura del quinto metacarpiano durante un accidente automovilístico.

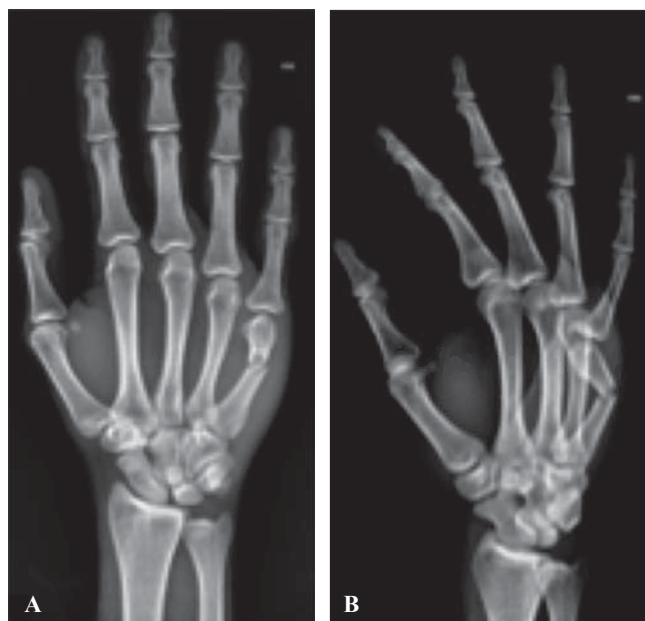

Figura 1. A. Radiografías AP y **B.** Oblicua de mano derecha.

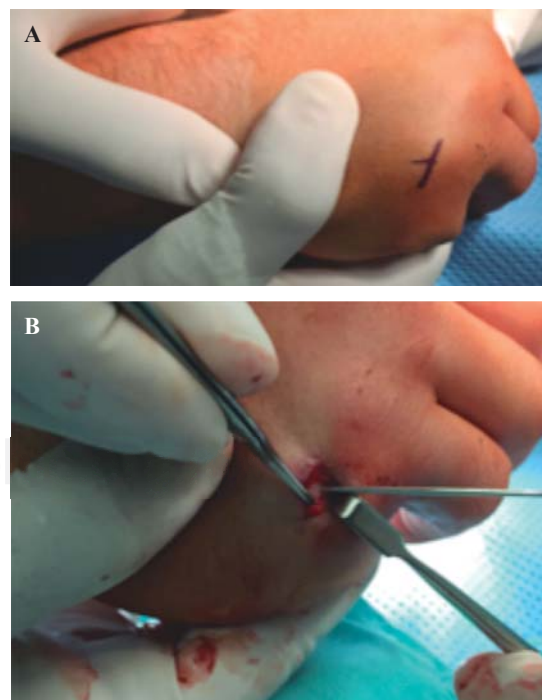


Figura 2. Proceso transquirúrgico. **A.** Sitio de incisión marcado. **B.** Cabeza de quinto metacarpiano expuesta con guía centromedular.

tico. Esta paciente, además de la fractura sufrió una lesión mutilante dorsal de la mano derecha, por lo que se realizó reconstrucción de tejidos blandos junto con la osteosíntesis. La última paciente se fracturó al sufrir caída de una escalera. Todos los pacientes presentaban angulaciones del cuello de más de 40° y cinco tenían conminución de la cortical volar. Nueve pacientes sufrieron fractura en la mano derecha dominante, una en mano izquierda no dominante y todos tenían madurez esquelética.

Todos los pacientes que cumplieron los criterios para tratamiento quirúrgico fueron tratados con la técnica quirúrgica descrita previamente. En cuatro casos se utilizaron dos tornillos. En otro caso, inicialmente se habían colocado dos tornillos, pero se observó rotación de la cabeza del metacarpiano, por lo que se decidió retirar el tornillo oblicuo. Se realizaron tres reducciones abiertas: en dos de los casos con conminución de la cortical volar y en la paciente con lesión mutilante dorsal de la mano (Tabla 1).

En la paciente con fractura por caída en mano izquierda se detectó conminución de la cabeza del metacarpiano, de la

cortical volar y mala calidad ósea. Se intentó colocar el tornillo centromedular y otro transversal, pero no fue posible controlar la pérdida de altura, por lo que se decidió retirar los tornillos y realizar osteosíntesis con clavillos Kirschner.

Se dio seguimiento a la mayoría de los pacientes por lo menos durante cuatro semanas hasta tomar radiografías de control. Todos lograron arcos de movimiento completos excepto la paciente en la que se realizó reconstrucción de tejidos blandos de la mano, quien presentó flexión de 20° y extensión de 0° de la articulación metacarpofalángica (Figura 4). Se obtuvo evidencia de consolidación en la consulta de seguimiento de un mes en todos los pacientes. La mayoría de los pacientes no acudieron a más consultas de seguimiento después de la consulta de un mes.

Discusión

Las fracturas de los metacarpianos, en particular el quinto, son relativamente comunes. Sin embargo, existe debate sobre el grado de angulación y acortamiento tolerados sin

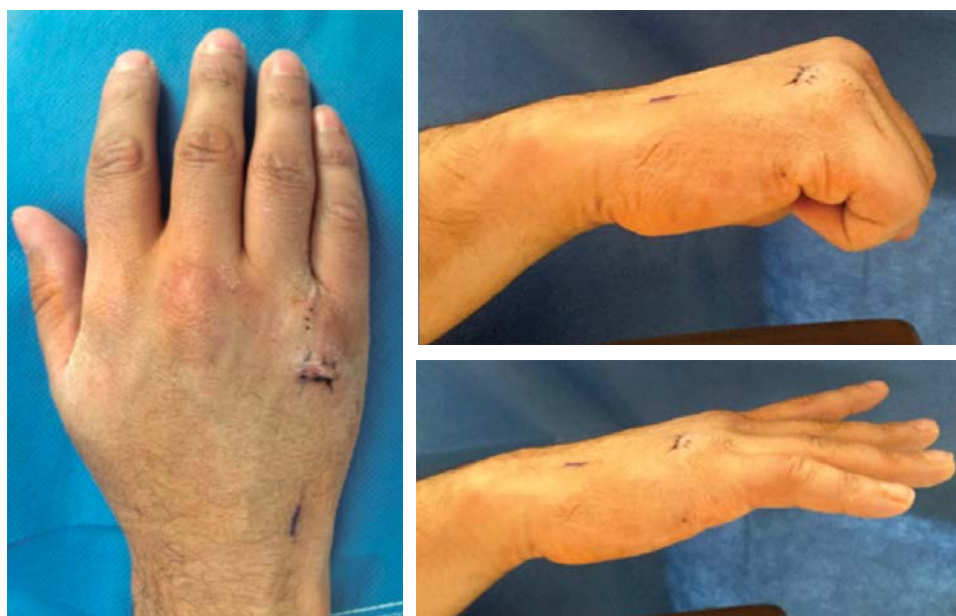

Figura 3.

Fotografías clínicas una semana después de la cirugía.

Tabla 1. Detalles quirúrgicos para cada paciente.

Paciente	Tipo de reducción	Número de tornillos	Tamaño de tornillo centro medular (mm)	Tamaño de tornillo oblicuo (mm)
1	Cerrada	1	3.0 x 30	—
2	Cerrada	1	4.0 x 36	—
3	Cerrada	1	3.0 x 26	—
4	Cerrada	2	3.0 x 32	2.0 x 27
5	Cerrada	2	4.0 x 34	2.0 x 12
6	Cerrada	1	3.0 x 36	—
7	Abierta	2	3.0 x 40	2.0 x 12
8	Cerrada	1	4.0 x 32	—
9	Cerrada	1	4.0 x 44	—
10	Abierta	1	3.0 x 34	—
11	Abierta	0	Clavillo Kirschner 0.62"	Clavillo Kirschner 0.62"

Se describe el número y tamaño de los tornillos o clavillos utilizados, así como el tipo de reducción utilizada.

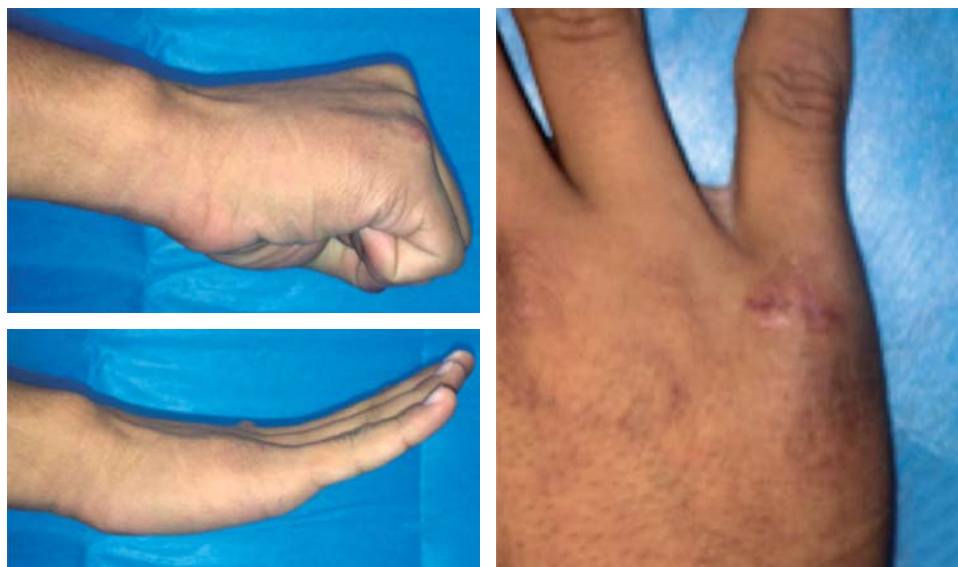

Figura 4.

Fotografías clínicas a un mes de la cirugía.

comprometer la función de la mano y sobre el tratamiento ideal para este tipo de fracturas. Se han tratado fracturas de manera conservadora con angulación dorsal de hasta 70°.⁹

Sahu y cols. llevaron a cabo una encuesta a cirujanos de miembro torácico para investigar las tendencias en el tratamiento de fracturas de quinto metacarpiano y descubrieron que las principales indicaciones para tratamiento quirúrgico eran: deformidad rotacional (84%), fractura expuesta (70.5%), fractura intraarticular (43.6%), fractura de 4º metacarpiano asociada (26.3%) y angulación volar. También observaron que los cirujanos eran más propensos a tolerar angulaciones del cuello (40-60°) que de la diáfisis (20-40°).⁹

Existen múltiples reportes y técnicas de reducción y fijación con clavillos Kirschner con buenos resultados funcionales y estéticos.¹⁴,¹⁵,¹⁶,¹⁷,¹⁸,¹⁹,²⁰ Tradicionalmente se efectuaba fijación retrógrada a través de la articulación metacarpofalángica; sin embargo, se asociaba a rigidez de la articulación y a lesión del aparato extensor y ligamentos colaterales durante la inserción.¹⁴ Existe una técnica de fijación anterógrada con clavillos Kirschner que ha reportado corto tiempo operatorio, bajo costo, movilización temprana, pronto regreso a actividades laborales al no bloquear la articulación metacarpofalángica y dar buenos resultados funcionales.¹⁴,¹⁵,¹⁷,¹⁸,²¹

La fijación interna con placas está indicada en situaciones en las que no es posible mantener la reducción anatómica o estabilización con técnicas menos invasivas. Este tipo de fijación confiere mayor estabilidad y por lo tanto arcos de movimiento más tempranos.⁷ Los reportes iniciales de osteosíntesis con placas registraron una tasa de retiro de hasta 75%. Los reportes con placas de bajo perfil han demostrado pronto regreso a actividades previas a la fractura en 93% de los casos, con sólo 10% de complicaciones.⁷

Kollitz y cols. no encontraron diferencias entre fijaciones con enclavado centromedular, reducción abierta o fijación interna con placas. Sin embargo, describieron de 32 a 36%

de complicaciones con fijación con placas. La complicación más común fue rigidez (76%), seguida de déficit de extensión (6.3%). Otras complicaciones más serias fueron no unión, infección y rotura de tendón extensor (1.6%).¹

Facca y cols. observaron que los pacientes tratados con placa tenían peores arcos de movimiento que quienes fueron tratados con clavillos Kirschner. Concluyeron que los malos resultados y altos costos de las placas no justifican su uso para el tratamiento de fracturas desplazadas de quinto metacarpiano.²⁰

En una revisión sistemática y metaanálisis, Yammime y Harvey compararon los resultados entre la fijación anterógrada centromedular, la osteosíntesis con placas y la fijación percutánea con clavillos en fracturas metacarpianas. Observaron mejores resultados y menores complicaciones en pacientes tratados con enclavamiento anterógrado. No encontraron diferencias funcionales con la escala de DASH rápida entre los diferentes tipos de osteosíntesis. Concluyeron que son necesarios estudios más amplios que registren mejor los desenlaces para comparar adecuadamente los resultados.²²

En 2010 Boulton publicó un reporte de caso de fractura subcapital de quinto metacarpiano tratada con un tornillo canulado centromedular. Refirió una temprana rehabilitación sin inmovilización postquirúrgica, consolidación a las 12 semanas, extensión completa y flexión de 80°.¹²

Del Piñal y cols. describieron una serie de 48 casos de osteosíntesis con tornillos centromedulares para el tratamiento de fracturas de metacarpianos. Observaron una evolución de las indicaciones y de la técnica quirúrgica a lo largo del tiempo. Utilizaron los tornillos 4.0 mm para el quinto metacarpiano. Para evitar el colapso y pérdida de altura de los metacarpianos en fracturas conminutas al introducir el tornillo de compresión, colocaron un segundo tornillo oblicuo centromedular para formar un constructo triangular. A esta configuración le llamaron puntal en Y. Refirieron que sus pacientes no fueron inmovilizados en el período post-

quirúrgico inmediato. Todas las fracturas consolidaron y sus pacientes presentaron arcos de movimiento completos.¹³

Consideraron un fracaso cualquier angulación de la cabeza o acortamiento del metacarpiano de más de 6 mm. Reportaron malos resultados en uno de cada seis pacientes tratados, aunque no especificaron si correspondían a fracturas de falanges o a metacarpianos.¹³ También realizaron tomografías de control y observaron que el área articular afectada por tornillos de 2.5 mm era de 13 a 18% de la cabeza del metacarpiano y de 19 a 25% para los de 3.0 mm. Con el estudio tomográfico concluyeron que la superficie articular afectada es pequeña y que el punto de entrada se encuentra muy dorsal y lejos de la superficie de carga.¹³

Ten Berg y cols. también hicieron un estudio tomográfico en 3D en pacientes tratados con tornillos centromedulares en metacarpianos para evaluar el área articular y subcondral ocupada por el tornillo. Midieron la superficie articular de la cabeza del metacarpiano, el volumen subcondral y los arcos de movimiento en los planos sagital y coronal para analizar el centro y el borde de la superficie articular de la falange proximal que hacía contacto con el área de entrada del tornillo en la cabeza del metacarpiano.²³ Descubrieron que esta área que hacía contacto con la base de la falange proximal en posición neutra era de 93 mm², en el plano coronal a 45° de flexión era 129 mm² y a 120° en el plano sagital era de 235 mm². La superficie articular de la cabeza del metacarpiano utilizada por el sitio de entrada del tornillo fue de 12% en posición neutra, 8% en 45° y 4% en 120°. Detectaron que el volumen subcondral ocupado por el tornillo apenas era de 4-5% de la cabeza del metacarpiano. También observaron que con hiperextensión de la falange proximal, el centro de la falange no tuvo contacto con el sitio de entrada del tornillo en 87% de los casos. En el plano coronal, el centro de la falange nunca tuvo contacto con el sitio de entrada de la cabeza del metacarpiano.²³

Ruchelsman y cols. revisaron 20 pacientes con fracturas subcapitales y diafisarias estables de metacarpianos tratadas con tornillos centromedulares. Reportaron arcos de movimiento adecuados en todos sus pacientes y fuerza de prensión similar a la mano contralateral. Todos sus pacientes lograron consolidación radiográfica a las seis semanas.¹¹

Doarn describió una serie de nueve fracturas de metacarpianos, siete de cuello y dos de diáfisis tratadas con tornillos centromedulares canulados. Refirió buenos resultados funcionales y radiográficos en todos sus pacientes.²⁴

No existe un estándar de oro para el tratamiento quirúrgico de las fracturas de quinto metacarpiano. La osteosíntesis con clavillos Kirschner retrógrados no permite un pronto regreso a actividades habituales y se asocia a la rigidez de la articulación metacarpofalángica. La osteosíntesis con placas ha mostrado consistentemente los peores resultados de todas las opciones de osteosíntesis, así como altas tasas de complicaciones. Los clavillos anterógrados obtienen mejores resultados funcionales tempranos, pero al atravesar la piel tienen más riesgo de infección, aunque no se han registrado mayores tasas de infección. Aun

cuando la técnica de osteosíntesis con tornillos centromedulares es relativamente nueva, los reportes han mostrado buenos resultados hasta el momento.

Del Piñal, Ruchelsman, Calder y Boulton han presentado casos de osteosíntesis de metacarpianos e incluso falanges que utilizan tornillos centromedulares canulados sin cabeza en los que no describen necesidad de inmovilización postquirúrgica. Todos reportan pronta recuperación de arcos de movimiento completos y consolidación en todos los casos sin angulación residual ni acortamiento de los metacarpianos con este tratamiento.

Existe debate en la literatura sobre el tipo de estabilidad que confiere este método de osteosíntesis. Del Piñal y cols. refieren que encontraron evidencia de consolidación primaria en algunos de sus controles radiográficos, pero en otros hallaron evidencia de consolidación secundaria.¹³

Una desventaja de nuestra serie de casos es que no se dio seguimiento a largo plazo, ya que la mayoría de los pacientes no volvieron a acudir a consulta después de observar consolidación en controles radiográficos y presentar arcos de movimiento completos. En los casos con conminución de la cortical volar, aún es necesario mejorar la técnica y definir el orden de los tornillos oblicuos y centromedulares para evitar la rotación de la cabeza y acortamiento del metacarpiano. Se sugiere que en caso de una gran conminución es mejor realizar la reducción abierta y fijación interna con los tornillos que intentar reducción cerrada y dañar la cabeza del metacarpiano con múltiples sitios de entrada con la guía o en su defecto, con los tornillos. Una desventaja de este método de osteosíntesis es su costo más elevado comparado con la osteosíntesis con clavillos Kirschner.

Se requieren estudios más amplios con seguimiento a largo plazo con escalas funcionales que comparen otros sistemas de osteosíntesis y cuantifiquen la fuerza de prensión para demostrar la superioridad de esta técnica sobre otras técnicas de osteosíntesis para fracturas de metacarpianos.

Conflicto de intereses

Los autores no tienen ningún conflicto de intereses que reportar.

Bibliografía

1. Kollitz KM, Hammert WC, Vedder NB, Huang JI: Metacarpal fractures: treatment and complications. *Hand (NY)*. 2014; 9(1): 16-23.
2. de Góes-Ribeiro A, Gonçalves DH, Filho JM, da Fonseca GM, Costa AC, Chakkour I: What is the real angle of deviation of metacarpal neck fractures on oblique views? A radiographic study. *Rev Bras Ortop*. 2016; 51(2): 150-6.
3. Dunn JC, Kusnezov N, Orr JD, Pallis M, Mitchell JS: The boxer's fracture: splint immobilization is not necessary. *Orthopedics*. 2016; 39(3): 188-92.
4. Pace GI, Gendelberg D, Taylor KF: The effect of closed reduction of small finger metacarpal neck fractures on the ultimate angular deformity. *J Hand Surg Am*. 2015; 40(8): 1582-5.
5. van Aaken J, Fusetti C, Luchina S, Brunetti S, Beaulieu JY, Gayet-Ageron A, et al: Fifth metacarpal neck fractures treated with soft wrap/buddy taping compared to reduction and casting: results of a

- prospective, multicenter, randomized trial. *Arch Orthop Trauma Surg.* 2016; 136(1): 135-42.
6. Eglseder WA Jr., Juliano PJ, Roure R: Fractures of the fourth metacarpal. *J Orthop Trauma.* 1997; 11(6): 441-5.
 7. Bernstein ML, Chung KC: Hand fractures and their management: an international view. *Injury.* 2006; 37(11): 1043-8.
 8. Theeuwens GA, Lemmens JA, van Niekerk JL: Conservative treatment of boxer's fracture: a retrospective analysis. *Injury.* 1991; 22(5): 394-6.
 9. Sahu A, Gujral SS, Batra S, Mills SP, Srinivasan MS: The current practice of the management of little finger metacarpal fractures--a review of the literature and results of a survey conducted among upper limb surgeons in the United Kingdom. *Hand Surg.* 2012; 17(1): 55-63.
 10. Ozturk I, Erturer E, Sahin F, Seckin F, Toker S, Uzun M, et al: Effects of fusion angle on functional results following non-operative treatment for fracture of the neck of the fifth metacarpal. *Injury.* 2008; 39(12): 1464-6.
 11. Ruchelsman DE, Puri S, Feinberg-Zadek N, Leibman MI, Belsky MR: Clinical outcomes of limited-open retrograde intramedullary headless screw fixation of metacarpal fractures. *J Hand Surg Am.* 2014; 39(12): 2390-5.
 12. Boulton CL, Salzler M, Mudgal CS: Intramedullary cannulated headless screw fixation of a comminuted subcapital metacarpal fracture: case report. *J Hand Surg Am.* 2010; 35(8): 1260-3.
 13. del Piñal F, Moraleda E, Rúas JS, de Piero GH, Cereza L: Minimally invasive fixation of fractures of the phalanges and metacarpals with intramedullary cannulated headless compression screws. *J Hand Surg Am.* 2015; 40(4): 692-700.
 14. Calder JD, O'Leary S, Evans SC: Antegrade intramedullary fixation of displaced fifth metacarpal fractures. *Injury.* 2000; 31(1): 47-50.
 15. Cepni SK, Aykut S, Bekmezci T, Kilic A: A minimally invasive fixation technique for selected patients with fifth metacarpal neck fracture. *Injury.* 2016; 47(6): 1270-5.
 16. Zhang X, Huang X, Shao X: Reduction of fifth metacarpal neck fractures with a Kirschner wire. *J Hand Surg Am.* 2015; 40(6): 1225-30.
 17. Ferreira GP, Pires PR, Portugal AL, Schneiter Hde G: Intra-focal reduction and percutaneous fixation of neck fractures of the fifth metacarpal: description of surgical technique. *Rev Bras Ortop.* 2014; 49(2): 116-20.
 18. Kim JK, Kim DJ: Antegrade intramedullary pinning versus retrograde intramedullary pinning for displaced fifth metacarpal neck fractures. *Clin Orthop Relat Res.* 2015; 473(5): 1747-54.
 19. Pan YW, Li PC, Zhu J, Li ZZ, Li YC, Zhu Y: Antegrade intramedullary fixation of the neck and subcapital fractures of the fifth metacarpal. *Zhonghua Wai Ke Za Zhi.* 2006; 44(24): 1689-92.
 20. Facca S, Ramdhian R, Pelissier A, Diaconu M, Liverneaux P: Fifth metacarpal neck fracture fixation: Locking plate versus K-wire? *Orthop Traumatol Surg Res.* 2010; 96(5): 506-12.
 21. Boussakri H, Elidrissi M, Azarkane M, Bensaad S, Bachiri M, Shimi M, et al: Fractures of the neck of the fifth metacarpal bone, treated by percutaneous intramedullary nailing: surgical technique, radiological and clinical results study (28 cases). *Pan Afr Med J.* 2014; 18: 187.
 22. Yammine K, Harvey A: Antegrade intramedullary nailing for fifth metacarpal neck fractures: a systematic review and meta-analysis. *Eur J Orthop Surg Traumatol.* 2014; 24(3): 273-8.
 23. ten Berg PW, Mudgal CS, Leibman MI, Belsky MR, Ruchelsman DE: Quantitative 3-dimensional CT analyses of intramedullary headless screw fixation for metacarpal neck fractures. *J Hand Surg Am.* 2013; 38(2): 322-30.e2.
 24. Doarn MC, Nydick JA, Williams BD, Garcia MJ: Retrograde headless intramedullary screw fixation for displaced fifth metacarpal neck and shaft fractures: short term results. *Hand (N Y).* 2015; 10(2): 314-8.