

Caso clínico

Resultados funcionales a corto plazo de la osteotomía de Weil en pacientes con metatarsalgia propulsiva

Hernández-Martínez JC,* Vázquez-Escamilla J,** Coronado-Puente M***

Instituto Nacional de Rehabilitación

RESUMEN. Introducción: La metatarsalgia es el motivo de consulta más frecuente en patología ortopédica del pie. La clave de su tratamiento radica en la correcta determinación del síntoma, que son alteraciones biológicas, morfológicas y mecánicas responsables del dolor. La osteotomía de Weil es comúnmente utilizada para múltiples patologías del antepié, incluyendo las metatarsalgias. **Material y métodos:** Se estudiaron pacientes intervenidos por síndrome de insuficiencia del primer rayo y deformidades asociadas productoras de metatarsalgia mecánica. El seguimiento mínimo fue de seis meses. Se entrevistó a todos los individuos con un cuestionario estandarizado basado en la AOFAS, una encuesta para saber su grado de satisfacción acerca de la cirugía. **Resultados:** Se obtuvieron 12 sujetos femeninos con un promedio de 51 años de edad en el período entre Marzo y Septiembre de 2013. Siete pies derechos, cinco izquierdos. Los valores de AOFAS mejoraron sólo en seis, se obtuvo un resultado excelente; cinco los calificaron como buenos y seis como no satisfactorio. **Conclusiones:** En una serie muy pequeña, se identificaron complicaciones postquirúrgicas cuando el acortamiento del metatarsiano es mayor a cuatro milímetros, con la aparición de rigidez (dedo flotante).

Palabras clave: Metatarsalgia, osteotomía, osteotomía de Weil.

ABSTRACT. Introduction: Metatarsalgia is the most common reason for consultation in orthopedic pathology of the foot. The key to its treatment lies in the correct determination of the symptoms, which are biological, morphological and mechanical alterations responsible for pain. Weil's osteotomy is commonly used for multiple forefoot pathologies, including metatarsalgias. **Material and methods:** We included patients with first-line failure syndrome and associated mechanical metatarsalgia-producing deformities. The minimum follow-up was six months. All individuals were interviewed with a standardized questionnaire based on the AOFAS, a survey to know their degree of satisfaction about the surgery. **Results:** Twelve female subjects with a mean age of 51 years were recruited between March and September of 2013. Seven right feet, five left. The AOFAS values improved only in six, in which an excellent result was obtained; five rated them as good and six as unsatisfactory. **Conclusions:** In a very small series, postoperative complications were observed when the shortening of the metatarsal was greater than four millimeters, with the appearance of stiffness (floating finger).

Key words: Metatarsalgia, osteotomy, Weil's osteotomy.

www.medicographic.org.mx

* Médico residente de 5º año de Alta Especialidad en Cirugía de Pie y Tobillo, Instituto Nacional de Rehabilitación (INR). Ciudad de México, México.

** Profesor titular del Curso de Alta Especialidad en Cirugía de Pie y Tobillo, Instituto Nacional de Rehabilitación (INR). Ciudad de México, México.

*** Médico adscrito al Servicio Médico de Grupo MABE. Estado de México.

Un agradecimiento a la Dra. Maribel Coronado Puente por su apoyo en el análisis estadístico de este artículo.

Dirección para correspondencia:

Dr. Juan Carlos Hernández-Martínez

Manzana S10, Lote 61-f, Dep. 202, Consorcio Cuautitlán Izcalli, CP 54720, Estado de México.

E-mail: jcarlosmtez@hotmail.com

Este artículo puede ser consultado en versión completa en <http://www.medicographic.com/actaortopedica>

Introducción

La metatarsalgia es el motivo de consulta más frecuente en patología ortopédica del pie. La clave de su tratamiento radica en la correcta determinación del síntoma, o lo que es lo mismo, en dilucidar qué alteraciones biológicas, morfológicas y mecánicas son responsables del dolor.¹

La osteotomía de Weil es comúnmente utilizada para múltiples patologías del antepié, incluyendo las metatarsalgias.² Ésta consiste en una osteotomía oblicua de la cabeza y cuello metatarsal que provee un acortamiento controlado del metatarsiano (MTT) utilizando fijación rígida interna. A pesar de su uso común, esta osteotomía se asocia a una tasa alta de complicaciones. De hecho, es el único parámetro del sistema de valoración clínica de la AOFAS en que los resultados postoperatorios son peores que los preoperatorios. Esta técnica fue descrita originalmente por L. S. Weil y popularizada en los últimos años por L. S. Barouk. A pesar de ser una técnica ampliamente difundida en la actualidad, existen escasos trabajos en la literatura que reporten los resultados obtenidos con esta técnica.³

Las complicaciones propias de esta osteotomía que más aparecen en la literatura son la rigidez metatarsofalángica y la metatarsalgia por transferencia; diversos autores comunican porcentajes entre 5 y 15%; existe controversia sobre la utilización aislada de la osteotomía o la necesidad de realizar siempre un alineamiento, según el criterio del maestro.⁴

Se utiliza también para el tratamiento de las luxaciones metatarsofalángicas menores, ya que proporciona un acortamiento controlado del metatarsiano, sin depresión adicional. Los resultados preliminares muestran que con esta osteotomía se obtiene una alta tasa de reducción de las luxaciones metatarsofalángicas menores, pero una gran contractura en extensión posterior.⁵

La osteotomía de Weil ofrece muchas ventajas sobre otras más tradicionales;⁶ éstas incluyen relativa estabilidad y una gran área de contacto hueso-hueso. Sin embargo, la deformidad de dedo flotante parece ser una complicación común después de realizarla.⁷

En la osteotomía de Weil los resultados a corto plazo han sido prometedores, con tasa de reducción del dolor y la desaparición de callosidades plantares; sin embargo, la mejoría en el rango de movilidad no siempre se ha considerado satisfactoria, así como la aparición de dedos flotantes, que han sido reportados.⁸

La experiencia clínica ha sugerido que la tendencia a la rigidez es mayor cuanto mayor es el acortamiento: aquellos mayores a seis milímetros en el segundo rayo y cinco milímetros en el tercero predisponen a la rigidez. Ésta limita 50% de la extensión metatarsofalángica.⁹

Las complicaciones pueden presentarse por una mala indicación quirúrgica, incorrecta planificación, errores de técnica o cuidados postquirúrgicos inadecuados. Las técnicas quirúrgicas correctas serán diferentes según el rayo que esté afectado o según el nivel.¹⁰

Biomecánicamente, los músculos intrínsecos se sitúan normalmente en la zona plantar respecto al eje del metatarsiano (centro de la cabeza del metatarsiano); al realizar la

osteotomía, ésta se hace por encima de dicho eje. Después de la osteotomía y el desplazamiento proximal del fragmento de la cabeza, los intrínsecos discurren dorsalmente al eje de rotación, lo que puede provocar la flexión de la articulación metatarsofalángica.¹¹

La rigidez puede explicarse en parte por los problemas de cicatrización de los tejidos blandos, las alteraciones morfológicas en la cabeza del metatarsiano resultantes, esto limitaría el rango de movilidad del tendón y provocaría alteraciones en el movimiento de los músculos interóseos, las características biomecánicas del material de fijación, etc.¹²

Cualquier gesto quirúrgico sobre los metatarsianos puede proporcionar un efecto de elevación de su extremo distal, un acortamiento del hueso o una combinación de ambos. La mayoría de las técnicas consiguen de forma predominante uno de los dos efectos.

EL objetivo de este estudio fue valorar los resultados funcionales de la osteotomía de Weil realizada a pacientes con metatarsalgia de tipo mecánica, principalmente en el tercer *rocker* (Figuras 1 a 3).

Material y métodos

Se trató de un estudio prospectivo, longitudinal y observacional en individuos que contaran con el diagnóstico de metatarsalgia de tipo mecánica o propulsiva. Fueron manejados con osteotomía tipo Weil por síndrome de insuficiencia del primer rayo y deformidades asociadas productoras de metatarsalgia mecánica. El seguimiento mínimo fue de seis meses, de Marzo a Septiembre de 2013. Se les realizaron diferentes técnicas para el tratamiento del síndrome de insuficiencia del primer rayo, según el requerimiento de la deformidad, así como osteotomía de Weil a los metatarsianos menores. Fueron revalorados dos meses después de la intervención quirúrgica. Se entrevistó a todos los sujetos con un cuestionario estandarizado basado en la AOFAS, se hizo encuesta a cada uno para saber su grado de satisfacción acerca de la cirugía (excelente, bueno, satisfactorio y no satisfactorio). Como método estadístico, se utilizó t de Student.

Técnica quirúrgica de la osteotomía de Weil (Figura 4):

- Abordaje dorsal de dos centímetros.
- Se realiza sección longitudinal de la cápsula.
- Se luxa dorsalmente la cabeza del metatarsiano.
- Se hace osteotomía de un milímetro distal al borde articular y lo más paralelo al suelo posible.
- Se desplaza el fragmento.
- Se fija osteotomía (tornillo de 2.4 milímetros).
- Se reseca el reborde óseo distal.

Resultados

Se realizaron en 12 pacientes con un promedio de 51 años de edad como media. Todos fueron del sexo femenino; siete pies derechos, cinco izquierdos.

Los rockers de la marcha

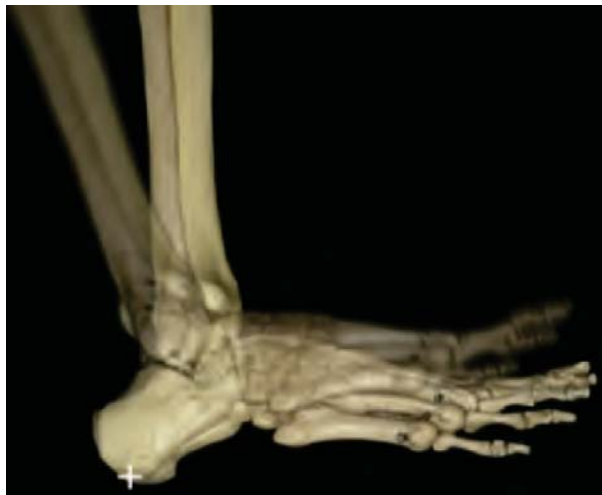

Figura 1. Primer rocker: choque de talón.

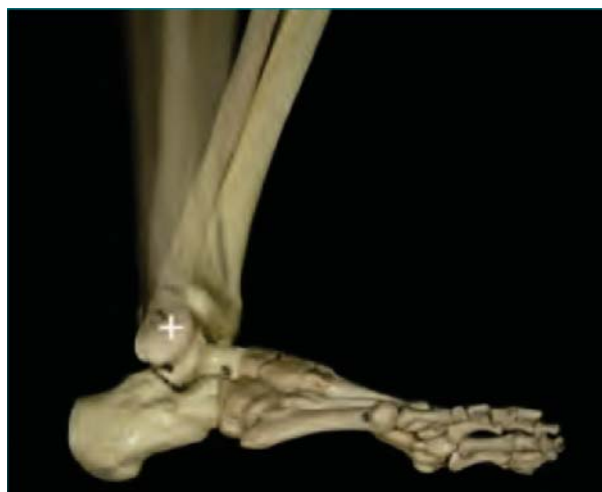

Figura 2. Segundo rocker: apoyo.

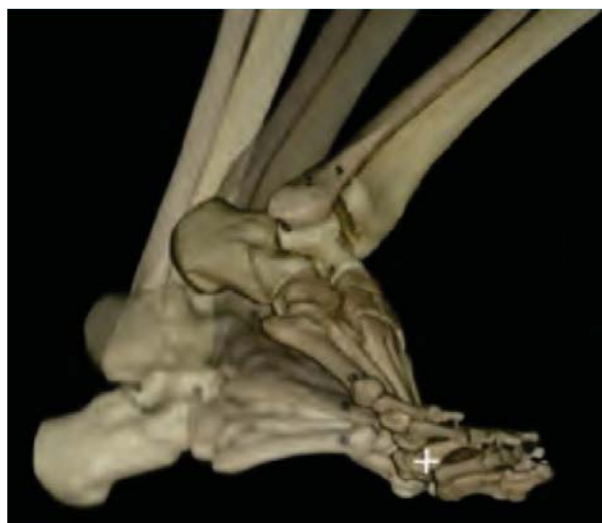

Figura 3. Tercer rocker: propulsión.

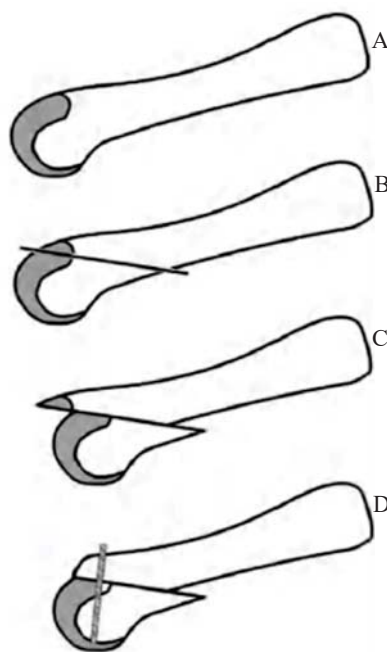


Figura 4.

Técnica quirúrgica de la osteotomía de Weil.

Se hizo osteotomía al segundo y tercer metatarsiano, con una resección mayor a cinco milímetros.

Los procedimientos adicionales fueron:

- Osteotomía de Chevron: 3.
- Artrodesis tipo lapidus: 1.
- Osteotomía de Scarf: 3.
- Chevron más Akin: 3.
- Osteotomía de Scarf más Akin: 2.

Hubo las siguientes complicaciones:

- Rigidez (dedo flotante): 7.
- Metatarsalgia por transferencia: 3.

Los resultados funcionales se agrupan en la *figura 5*.

El resultado de la encuesta de satisfacción del individuo se resume en la *tabla 1*.

Discusión

El Dr. Ernesto Maceira menciona en su estudio realizado en 1998 en Madrid, España, que estadísticamente se demuestra una gran correlación entre acortamientos mayores de cuatro milímetros en el metatarsiano 2 y cinco milímetros en el metatarsiano 3 y rigidez metatarsofalángica postoperatoria.

Desde un punto de vista práctico, se utiliza la osteotomía triple Weil cuando se precisan acortamientos mayores o iguales a cuatro milímetros en los rayos menores.

Factores que favorecen la rigidez metatarsofalángica:

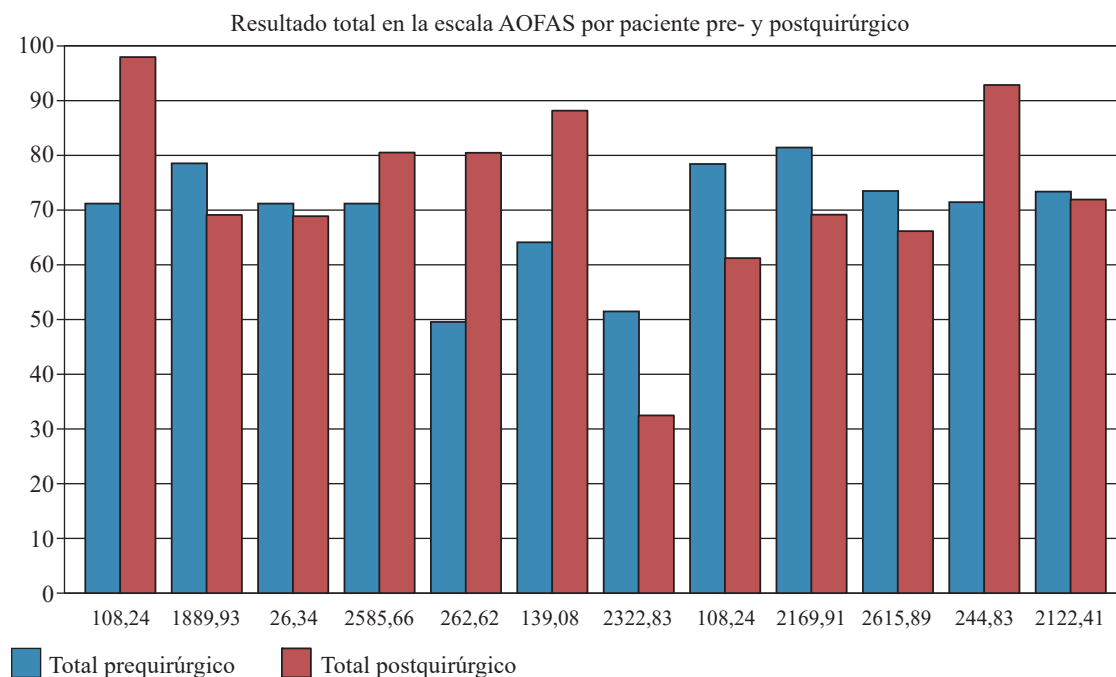


Figura 5.

Resultados comparativos pre- y postoperatorio de la escala de AOFAS para antepié.

Tabla 1. Resultados de la encuesta de satisfacción del paciente.

Satisfacción del individuo.				
Paciente	Excelente	Bueno	Satisfactorio	No satisfactorio
1	X			
2				X
3				X
4		X		
5		X		
6		X		
7				X
8				X
9				X
10				X
11		X		
12		X		

- Tope óseo que queda en el dorso de la nueva cabeza tras la osteotomía.
- Excesiva distancia dorsoplantar de la nueva cabeza, que limitaría la capacidad de excursión de los tendones y huesos.
- Fibrosis cicatrizal de partes blandas.
- Presencia de material de fijación.

En el 2001, Trenka y sus colaboradores realizaron un estudio en cadáveres y reportaron que la depresión de la cabeza del metatarsiano cambia el nivel del eje de la articulación metatarsofalángica, por lo que hay que llevar a cabo las siguientes intervenciones que pueden prevenir la contractura extensora postquirúrgica:

- Alargamiento del tendón extensor.

- Realización del plano de la osteotomía lo más paralelo posible al suelo.
- Adición de una transferencia de tendón flexor a extensor.
- Inserción de una aguja de Kirschner temporal (posición plantar 5°).

Migues y su grupo reportaron en 2004 un estudio de 38 sujetos y 70 pies (54%) donde 28.5% tuvieron un dedo flotante como secuela postquirúrgica, que asociaron como causa a la artrodesis interfalángica proximal.

Hofstaetter y sus colegas informaron en 2005 sobre su trabajo realizado en 25 pies de 24 personas, con buenos a excelentes resultados en 21 pies (84%) a un año y 22 (88%) a siete años, realizando la media de resección ósea de 4.3 mm.

En 2007, el Dr. Ramón Viladot Perice, en su estudio titulado «Complicaciones y secuelas de la cirugía de los rayos menores», menciona que el dedo flotante puede observarse en la rigidez articular como secuela de la cirugía o después de un acortamiento importante del metatarsiano en general, cuando dicho acortamiento es mayor a cinco milímetros. Él menciona que se debe tener en cuenta que este tipo de osteotomía es intraarticular, lo cual favorece la rigidez.

Conclusiones

Los resultados a corto plazo con esta osteotomía son regulares. Una posible causa es el acortamiento del metatarsiano mayor de cuatro milímetros, con la consiguiente rigidez de la articulación metatarsofalángica (dedo flotante).

La edad no es un factor que puede intervenir en la aparición de complicaciones.

Bibliografía

1. Highlander P, VonHerbulis E, Gonzalez A, Britt J, Buchman J: Complications of the Weil osteotomy. *Foot Ankle Spec.* 2011; 4(3): 165-70.
2. Pérez-Muñoz I, Escobar-Antón D, Sanz-Gómez TA: The role of Weil and triple Weil osteotomies in the treatment of propulsive metatarsalgia. *Foot Ankle Int.* 2012; 33(6): 501-6.
3. Trnka HJ, Gebhard C, Mühlbauer M, Ivanic G, Ritschl P: The Weil osteotomy for treatment of dislocated lesser metatarsophalangeal joints: good outcome in 21 patients with 42 osteotomies. *Acta Orthop Scand.* 2002; 73(2): 190-4.
4. Coughlin, Mann, Saltzman: *Surgery of the foot and ankle.* Coughlin, Mann, Saltzman. Madrid: Marbán; 2011: 375-82.
5. Trnka HJ, Nyska M, Parks BG, Myerson MS: Dorsiflexion contracture after the Weil osteotomy: results of cadaver study and three-dimensional analysis. *Foot Ankle Int.* 2001; 22(1): 47-50.
6. Maceira-Suárez E: Aproximación al estudio del paciente con metatarsalgia. *Revista del Pie y Tobillo.* 2003; 2: 14-29.
7. Viladot-Perice R, Álvarez-Goenaga F, Garcia-Bonet J, Viladot-Voegeli A: Complicaciones y secuelas de la cirugía de los radios segundo a quinto del pie. *Rev Ortop Traumatol.* 2007; 51(supl.1): 102-10.
8. Galeote-Rodríguez JE: *Estudio clínico y radiológico del tratamiento de la metatarsalgia mediante osteotomía de Weil, aislada o asociada a otras técnicas quirúrgicas* [Tesis Doctoral]. Madrid: Universidad Complutense de Madrid; 2004.
9. Hofstaetter SG, Hofstaetter JG, Petroutsas JA, Gruber F, Ritschl P, Trnka HJ: The Weil osteotomy: a seven-year follow-up. *J Bone Joint Surg Br.* 2005; 87(11): 1507-11.
10. Mígues A, Slullitel G, Bilbao F, Carrasco M, Solari G: Floating-toe deformity as a complication of the Weil osteotomy. *Foot Ankle Int.* 2004; 25(9): 609-13.
11. Mígues A, Slullitel G, Carrasco M, Soletano P, Facundo B: Osteotomía de Weil: precisión y eficacia de la planificación preoperatoria. *Tobillo y Pie.* 2009; 1: 13-6.
12. Maceira E, Fariñas F, Tena J, Escobar R, Baltés JL: Análisis de la rigidez metatarso-falángica en las osteotomías de Weil. *Rev Med Cir Pie.* 1998; 12: 35-40.