

Caso clínico

Cementado del polietileno en una prótesis de rodilla osteointegrada. Reporte de caso

García-Dobarganes Barlow FE,* Negrete-Corona J,** Díaz-Tovar AA***

Hospital Ángeles de Querétaro

RESUMEN. Se presenta el caso de una paciente de 94 años de edad, la cual fue intervenida hace 14 años de reemplazo articular de rodilla derecha por gonartrosis; actualmente con gonalgia y datos de inestabilidad. En las radiografías se aprecian signos de desgaste del polietileno y no se observan datos de aflojamiento en los componentes metálicos. El modelo implantado de polietileno ya no se fabrica en la actualidad y los componentes metálicos de la prótesis no presentan aflojamiento, por lo que se decide el cementado de un inserto de polietileno similar a las características previas para que se adapte al componente tibial. A dos años de evolución la paciente se reporta asintomática, con buena funcionalidad y sin signos radiológicos de desgaste. Sólo se ha encontrado un caso clínico similar en Madrid con resultados igualmente satisfactorios, por lo que creemos que ésta puede ser una solución a un problema que se presenta cada vez más con mayor frecuencia en la práctica quirúrgica y que originalmente sólo se había descrito en revisiones de prótesis de cadera.

Palabras clave: Rodilla, prótesis, inestabilidad, revisión, cementado, componente tibial.

ABSTRACT. We present the case of a 94 years-old patient, which was operated 14 years ago of a right total knee replacement for osteoarthritis, actually she suffers of pain and instability; her X ray shown polyethylene wear without loosening of the metal components. The polyethylene insert is not manufactured anymore so we decided cement a new polyethylene insert on the native tibial baseplate. The two years follow up show us a patient asymptomatic, good function and no radiolucencies on the tibial component. We only found a similar case report in Madrid and we believed that this decision, taken from total hip revisions, will succeed.

Key words: Knee, prosthesis, instability, revision, cement, tibial component.

* Jefe de la División de Cirugía del Hospital Ángeles de Querétaro. Profesor Titular del Curso de Ortopedia, Universidad Anáhuac Querétaro. Profesor asistente al Curso de Alta Especialidad de Cirugía Articular, UNAM.

** Profesor Titular del Curso en Ortopedia y Alta Especialidad en Cirugía Articular del Hospital «Lic. Adolfo López Mateos» del ISSSTE-UNAM, Presidente de AMECRA 2015-2016.

*** Cirujano Ortopedista, Alumno del Curso de Alta Especialidad de Cirugía Articular en el Hospital «Lic. Adolfo López Mateos» del ISSSTE-UNAM.

Dirección para correspondencia:

Dr. Fidel Enrique García Dobarganes Barlow

Hospital Ángeles Querétaro

Calle Bernardino del Razo 21, Ensueño, 76178 Santiago de Querétaro, Qro.

E-mail: fdobarganes@icloud.com

Introducción

El desgaste del polietileno, aparte de estar íntimamente relacionado con la composición química y las propiedades físicas y mecánicas del producto terminado depende de la correcta fabricación de los componentes y de una multitud de factores adicionales. Entre éstos se cuentan las cargas impuestas, el recorrido de los componentes entre sí, el patrón del movimiento, las técnicas de implantación y cementación y el grado de uso que se le dé al implante. El desgaste aceptable para el polietileno UHMWPE es 0.1 mm por año. La resistencia al desgaste depende específicamente de la resina, los procesos de fabricación, los métodos de esterilización, así como de la técnica quirúrgica con respecto a una adecuada implantación, alineación y estabilidad.^{1,2,3}

Se considera el reemplazo total de rodilla como una intervención con altos índices de éxito, uno de los factores importantes para dicho éxito es la supervivencia de los implantes que actualmente es de 15 a 25 años hasta en 90% de los pacientes intervenidos. A pesar de estos resultados predecibles, existen ciertas causas de falla.^{4,5,6,7}

Según Sharkey, en una revisión consecutiva de 212 causas de revisión de reemplazo total de rodilla, considerando como causas de falla temprana aquéllas ocurridas dentro de los dos primeros años luego de la cirugía, la más frecuente fue por inestabilidad o por mal alineamiento. Entre todas las causas de falla, la principal fue el desgaste de polietileno (25%), seguida en frecuencia por aflojamiento aséptico (24.1%), inestabilidad (21.2%), infección (17.5%), artrofibrosis (14.6%), mal alineamiento (11.8%), deficiencia del mecanismo extensor (6.6%), necrosis avascular de la patela (4.2%), fractura periprotésica (2.8%) y resuperficialización de la patela (0.9%).^{4,8,9,10,11}

Una solución sencilla al desgaste de polietileno reside en su sustitución al comprobar la estabilidad de los componentes metálicos, esto último resulta de vital importancia en su identificación temprana, ya que suele afectar ulteriormente a uno o a ambos componentes metálicos, lo que implica un seguimiento periódico de los pacientes por parte del médico para detectar lo más oportunamente señales de desgaste en el polietileno, lo que supone cambiarlo a tiempo para evitar la osteólisis y la falla consecuente.

Se presenta el caso de una paciente con antecedente de reemplazo total de rodilla, con desgaste del polietileno y sintomatología de inestabilidad y dolor, pero sin datos radiológicos de aflojamiento protésico. Dicho polietileno dejó de fabricarse y la paciente no contaba con los recursos económicos para que se le elaborara un polietileno unitario con la casa comercial, el cual debía contar con varias opciones de grosor para la adecuada estabilidad de la prótesis al momento de la sustitución, además de un tiempo de espera entre cuatro y seis meses que aumentaba el riesgo de daño protésico, por lo que se optó por cementar un polietileno de características similares sobre el platillo tibial existente tomando en cuenta la poca actividad física de la paciente y el riesgo que implicaba realizar un cambio de todos los componentes de la prótesis.

Esta idea fue retomada de lo descrito en la artroplastia total de cadera donde se indica cementar el polietileno y mantener el componente acetabular metálico cuando es estable y su fijación es óptima (siempre y cuando se compruebe intraoperatoriamente) o por lesiones en el anclaje del polietileno a la copa; de esta forma recambiando tan sólo el polietileno se evita lo que supondría con su extracción de la copa metálica una grave lesión en el hueso acetabular.^{12,13} Esta técnica fue introducida por Heck y Murray en 1986 con buenos resultados, conservación del capital óseo y con menores riesgos y tiempos quirúrgicos.^{14,15,16}

Caso clínico

Femenino de 94 años de edad, dedicada al hogar con antecedente de hipertensión de 15 años de evolución, con 10 gestas obtenidas por vía vaginal, ningún aborto, postoperada de histerectomía a los 58 años por miomatosis uterina, fue intervenida a los 79 años de reemplazo articular de rodilla izquierda por gonartrosis. Se implantó una prótesis «Search» cementada (B/Braun AESCULAP, Tuttlingen, Germany). Mantuvo una evolución satisfactoria, al año siguiente se realizó reemplazo de la rodilla contralateral bajo el mismo diagnóstico. A los 88 años, en otra unidad hospitalaria, fue operada de fractura transtrocanterica de cadera derecha, con colocación de una hemiprótisis tipo Thompson; sin embargo, cuatro años después de la fractura, acudió a consulta refiriendo coxalgia y gonalgia derecha, por lo que se tomaron controles radiológicos y se detectó una protrusión de la hemiprótisis con aflojamiento del vástago, además de desgaste del polietileno en rodilla derecha por disminución del espacio articular tibiofemoral (*Figura 1*) que coincidía con sintomatología de inestabilidad a la marcha. Por predominio de la sintomatología en cadera, se procedió a una revisión de la hemiprótisis a los 92 años de edad, se colocó una prótesis total híbrida de vástago largo cementado sin complicaciones. No obstante, a los tres meses de postoperada de cadera la paciente continuó con gonalgia derecha,

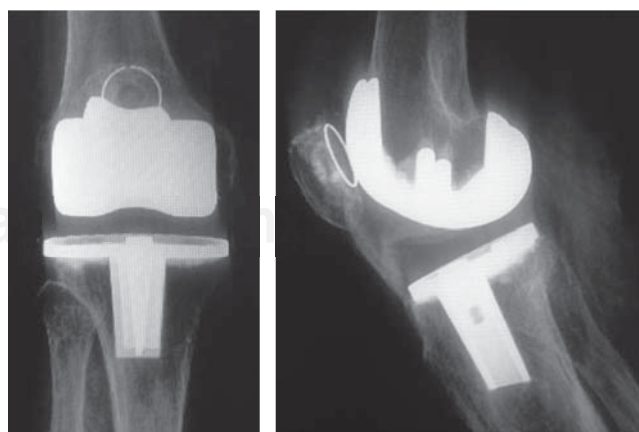


Figura 1. Radiografías AP y lateral de rodilla derecha, los componentes metálicos sin presencia de interfaces, la subluxación hacia posterior del fémur sobre la tibia.

sensación de «chasquidos» y de inestabilidad principalmente a la deambulación, a la exploración sin compromiso de ligamentos colaterales, con aumento discreto de volumen pero sin datos clínicos de infección, sin derrame intraarticular, rangos de movilidad con extensión de 5°, flexión activa de 90°, dolorosa a partir de 70° aunque podía llegar a una flexión pasiva de hasta 100°. En el estudio radiológico se apreciaron los componentes metálicos bien implantados, sin hundimientos o lateralización del platillo tibial, sin presencia o aumento de interface en las radiografías seriadas, aunque volvió a evidenciarse una disminución del espacio articular tibiofemoral, así como una subluxación articular hacia posterior del fémur sobre la tibia, la sombra del polietileno se observó interrumpida sugiriendo ruptura del mismo, lo que justificó la inestabilidad referida por la paciente.

Se decidió la cirugía para recambiar el componente de polietileno (*Figura 2*), pero se nos informó mediante la casa comercial que ya no se fabrica el modelo con el que cuenta la paciente, debido a una nueva versión llamada «Search-evolution». La casa comercial nos dio como primera opción elaborar un inserto de polietileno con las mismas características del modelo anterior, pero el costo unitario de elaboración, el cual debía tener la opción a varias piezas de diferentes milímetros de grosor para la adecuada estabilidad de la prótesis, sobrepasaba las posibilidades económicas de la paciente, además requería un tiempo de espera entre cuatro y seis meses, lo que aumentaba el riesgo de aflojamiento protésico. La otra alternativa era cambiar toda la prótesis, lo que implicaba un riesgo quirúrgico mayor, así como del riesgo de una lesión ósea al retirar componentes bien cementados. Es importante tomar en cuenta que la paciente presenta además un vástago largo femoral cementado que alcanza el tercio distal de la diáfisis del fémur, lo que limita las opciones de un vástago

para el componente femoral en la prótesis de rodilla. Tomando en cuenta la poca actividad física de la paciente y sus antecedentes quirúrgicos, se decidió cementar un componente de polietileno sobre el platillo tibial, similar a lo descrito en revisiones de polietileno en prótesis de cadera. Se estudió el nuevo modelo de polietileno, el cual si bien no es de las mismas características morfológicas, principalmente para su fijación al platillo tibial, la similitud en la concavidad para los cóndilos femorales y el tamaño sí lo son. Durante la intervención quirúrgica se corroboró la adecuada fijación de los componentes metálicos femoral y tibial, tras utilizar una prueba de plástico del nuevo modelo para comprobar la estabilidad ligamentaria y el adecuado recorrido en flexión y extensión se empleó un polietileno de la prótesis «Search-evolution» (B/Braun AESCULAP, Tuttlingen, Germany) que es, como se había ya comentado, la evolución de la prótesis que portaba la paciente. En la cirugía se corroboró la estabilidad de los componentes así como la ausencia de daño en las superficies de los mismos, se realizó un lavado de forma profusa previamente y se cementó el componente de polietileno de acuerdo con las mismas recomendaciones del cementado en cadera, en el que mediante una fresa se realizaron surcos en la plataforma lisa del componente tibial para su mejor sujeción con el cemento, posteriormente se comprobó de forma manual el cementado del polietileno, la estabilidad y correcta movilidad de la prótesis (*Figura 3*). El postoperatorio transcurrió sin alteraciones con una pronta rehabilitación y sin restricción al apoyo. En la última revisión a 24 meses de postoperada la paciente se encuentra asintomática, con adecuada marcha con uso de bastón, con una extensión de 0° y una flexión activa de 90° y pasiva de 110° (*Figura 4*). Los estudios radiológicos más recientes no presentaron datos de inestabilidad o de aflojamiento de los componen-

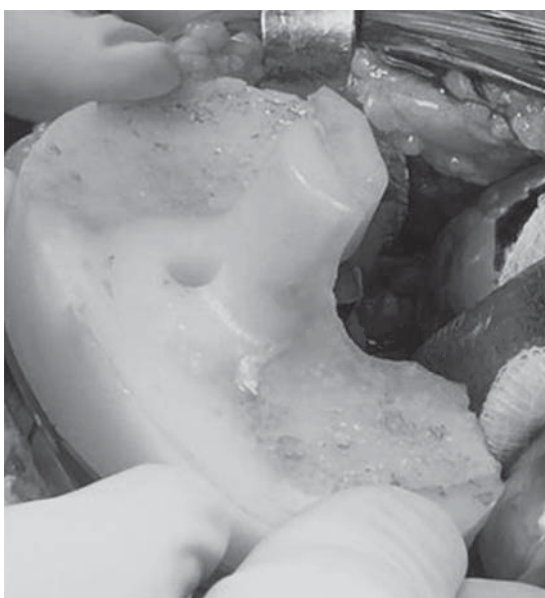

Figura 2. Inserto de polietileno original con desgaste de predominio posterior.

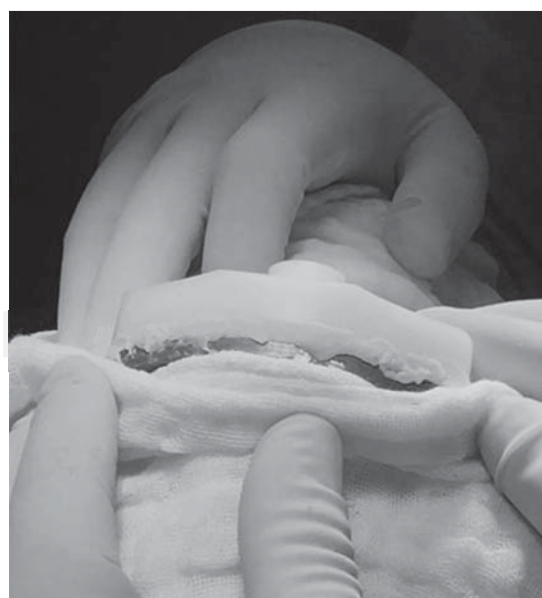

Figura 3. Cementado del nuevo inserto de polietileno al componente tibial.

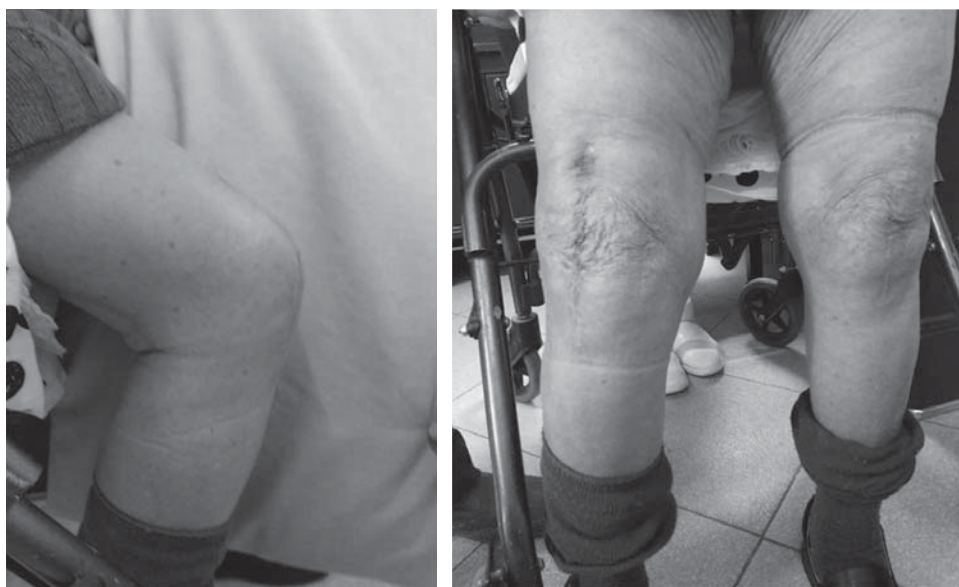

Figura 4.

Foto clínica de la paciente.

tes metálicos y no se observaron cambios respecto a las radiografías postoperatorias (Figura 5).

Discusión

El polietileno es una fuente posible de complicaciones en la cirugía protésica de rodilla y entre éstas se incluyen desgaste, roturas parciales o totales, subluxaciones o luxaciones.^{17,18,19,20,21,22,23,24,25,26,27,28} El desgaste es el problema más frecuente y tiene la potencialidad de producir el aflojamiento o el deterioro de los componentes femoral y/o tibial, ya sea por fenómenos puramente mecánicos o por la producción de la enfermedad de las partículas o por ambas.¹⁸ Chiu y cols.¹⁹ han señalado que casi 90% de los recambios tienen desgaste del metal y por lo tanto es muy importante detectar el inicio del desgaste del polietileno, ya que la aparición de estos problemas determina la supervivencia de la artroplastia y de la necesidad de reemplazar uno o varios componentes de la prótesis. Huang y cols.¹⁹ encontraron 33 casos de 71 revisiones en los que sólo se necesitó sustituir el polietileno, frente a los 34 casos restantes en los que hubo que cambiar al menos uno de los componentes metálicos.^{10,21}

El problema que plantea el presente caso es que el aumento en la expectativa de vida de los pacientes, así como la supervivencia de las prótesis van en camino a superar la vida media de los modelos protésicos desde el punto de vista comercial, pues la competencia entre las casas comerciales por la elaboración de nuevos modelos con mejores materiales y mejor tecnología, sin la garantía de conservación o existencia de los previos para este tipo de recambios, implica un problema importante de cara al futuro de las revisiones protésicas.²⁹

Así, Furnes y cols.³⁰ señalan que hay modelos de prótesis de rodilla, entre ellos el que se presenta en este caso, con excelentes resultados clínicos y de supervivencia que han sido retirados del mercado comercial de las empresas.

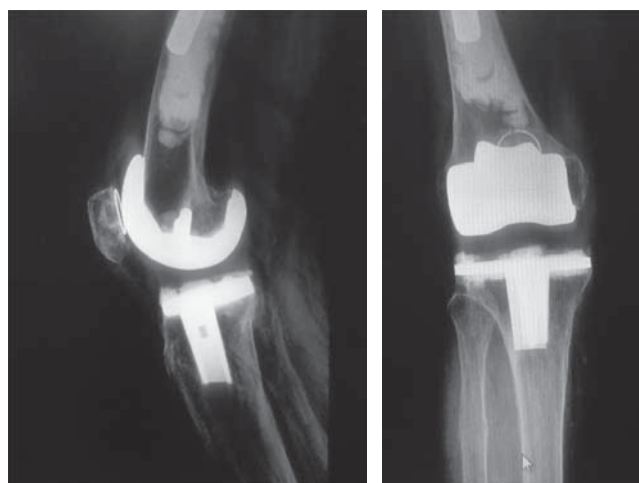


Figura 5. Radiografías AP y lateral de rodilla derecha posterior al cambio y cementado del polietileno.

En la cirugía de cadera ya es conocida la situación en la que retirar el componente acetabular con adecuada orientación y perfectamente integrado supone un riesgo de lesión ósea.⁵ En estos casos la opción de cementar un núcleo de polietileno sobre el cotilo ha sido probada en estudios biomecánicos y es una solución factible, duradera y no aumenta la tasa de aflojamientos.

La literatura aconseja en caso de cotilos metálicos lisos, realizar surcos en el metal con el uso de fresas y conseguir una capa de cemento de 2 mm así como usar polietilenos no lisos en su superficie de contacto al cemento, pues el principal problema del aflojamiento parece presentarse en la unión polietileno-cemento.²⁹

En el presente caso se decidió cementar un nuevo inserto de polietileno, pues debido a la edad de la paciente, su escasa actividad física, con un fémur en su tercio distal ocupado por el vástago de una prótesis de revisión en cadera, sin la

posibilidad económica de que se le elabore un inserto unitario con varias opciones de medidas en el grosor, que además implicaba un tiempo de espera que aumentaba el riesgo de osteólisis y ante componentes metálicos perfectamente estables y fijos al hueso. Con lo anterior, se logró una correcta alineación y una estabilidad de la articulación que son la causa esencial del desgaste del polietileno y de la sintomatología álgica de la paciente.

La evolución es corta, pero los controles radiológicos satisfactorios así como la clínica de la paciente nos hacen tener esperanza en esta solución.

Este caso representa una solución alternativa para un problema poco frecuente, pero que muy probablemente incrementa su incidencia por el aumento en la esperanza de vida de los pacientes y el constante cambio de los implantes por parte de las casas comerciales con el fin de mejorarlos, pero sin la garantía de existencia de los modelos previos. Sólo hemos encontrado un caso similar en la literatura que revisamos.²⁹ Esta solución es válida cuando hay desgaste del polietileno con componentes metálicos sin aflojamiento y elevado riesgo de fractura periprotésica para un recambio total.²⁹

Bibliografía

- Lavernia CJ, Cardona D, Alcerro JC: Polietileno. *Acta Ortop Mex.* 2010; 24(3): 197-204.
- Heisel C, Silva M, Schmalzried TP: Bearing surface options for total hip replacement in young patients. *Instr Course Lect.* 2004; 53: 49-65.
- Schmalzried TP, Callaghan JJ: Wear in total hip and knee replacements. *J Bone Joint Surg Am.* 1999; 81(1): 115-36.
- Lara-Cotassio G, Castañeda-Galeno SA: Causas de reemplazo total de rodilla fallido. *Rev Col de Or Tra.* 2009; 23(2): 98-102.
- Lonner JH, Lotke PA: Aseptic complications after total knee arthroplasty. *J Am Acad Orthop Surg.* 1999; 7(5): 311-24.
- Bliss DG, McBride GG: Infected total knee arthroplasties. *Clin Orthop Relat Res.* 1985; (199): 207-14.
- Austin MS, Sharkey P, Hozack W, Rothman R: Knee failure mechanisms after total knee arthroplasty. *Tech Knee Surg.* 2004; 3(1): 55-9.
- Sharkey PF, Hozack WJ, Rothman RH, Shastri S, Jacoby SM: Insall Award paper. Why are total knee arthroplasties failing today? *Clin Orthop Relat Res.* 2002; (404): 7-13.
- Ranawat CS, Luessenhop CP, Rodríguez JA: The press-fit condylar modular total knee system. Four-to-six-year results with a posterior-cruciate-substituting design. *J Bone Joint Surg Am.* 1997; 79(3): 342-8.
- Feng EL, Stulberg SD, Wixson RL: Progressive subluxation and polyethylene wear in total knee replacements with flat articular surfaces. *Clin Orthop Relat Res.* 1994; (299): 60-71.
- Hirakawa K, Bauer TW, Yamaguchi M, Stulberg BN, Wilde AH: Relationship between wear debris particles and polyethylene surface damage in primary total knee arthroplasty. *J Arthroplasty.* 1999; 14(2): 165-71.
- Maloney W: The revision acetabulum: dealing with bone loss: socket retention: staying in place. *Orthopedics.* 2000; 23(9): 965-6.
- Álvarez-González P, Berjón-Rufes J, Usoz-Irada I: Recambio acetabular. Cementación de núcleo de polietileno sobre cotilo metálico previo no cementado y bien integrado (tres casos). *Rev Esp Cir Ortop Traumatol.* 2005; 49(3): 193-7.
- Bidolegui FM, Pereira S, Lugones A, Pereira H, Vindver G: Revisión acetabular con conservación del componente metálico osteointegrado y cementado de un componente de polietileno: Reporte de una serie de 40 casos. *Rev Asoc Argent Ortop Traumatol.* 2013; 78(4): 190-8.
- Springer BD, Hanssen AD, Lewallen DG: Cementation of an acetabular liner into a well-fixed acetabular shell during revision total hip arthroplasty. *J Arthroplasty.* 2003; 18(7 Suppl 1): 126-30.
- Callaghan JJ, Parvizi J, Novak CC, Bremner B, Shrader W, Lewallen DG, et al: A constrained liner cemented into a secure cementless acetabular shell. *J Bone Joint Surg Am.* 2004; 86-A(10): 2206-11.
- Sanjuan-Cerveró R, Jiménez-Honrado PJ, Gil-Monzó ER, Sánchez-Rodríguez RJ, Fenollosa-Gómez J: Biomecánica de las prótesis de rodilla. *Patología del Aparato Locomotor.* 2005; 3(4): 242-59.
- Cheng K, Pruitt L, Zaloudek C, Ries MD: Osteolysis caused by tibial component debonding in total knee arthroplasty. *Clin Orthop Relat Res.* 2006; 443: 333-6.
- Chiu YS, Chen WM, Huang CK, Chiang CC, Chen TH: Fracture of the polyethylene tibial post in a NexGen posterior-stabilized knee prosthesis. *J Arthroplasty.* 2004; 19(8): 1045-9.
- Clarke HD, Math KR, Scuderi GR: Polyethylene post failure in posterior stabilized total knee arthroplasty. *J Arthroplasty.* 2004; 19(5): 652-7.
- Majewski M, Weining G, Friederich NF: Posterior femoral impingement causing polyethylene failure in total knee arthroplasty. *J Arthroplasty.* 2002; 17(4): 524-6.
- Mariconda M, Lotti G, Milano C: Fracture of posterior-stabilized tibial insert in a Genesis knee prosthesis. *J Arthroplasty.* 2000; 15(4): 529-30.
- Mestha P, Shenava Y, D'Arcy JC: Fracture of the polyethylene tibial post in posterior stabilized (Insall Burstein II) total knee arthroplasty. *J Arthroplasty.* 2000; 15(6): 814-5.
- Ng TP, Chiu KY: Recurrent dislocation of total knee arthroplasty: an unusual cause. *J Arthroplasty.* 2003; 18(8): 1067-70.
- Niki Y, Matsumoto H, Otani T, Yoshimizu F, Inokuchi W, Morisue H: Gigantic popliteal synovial cyst caused by wear particles after total knee arthroplasty. *J Arthroplasty.* 2003; 18(8): 1071-5.
- Poulter RJ, Ashworth MJ: A case of dissociation of polyethylene from its metal baseplate in a "one piece" compression-moulded AGC tibial component. *Knee.* 2005; 12(3): 243-4.
- Sands KC, Silver JW: Fracture of the polyethylene tibial post in a posterior stabilized PFC total knee arthroplasty. *Orthopedics.* 2005; 28(10): 1203-4.
- Tuoheti Y, Watanabe W, Itoi E: Anterior dislocation after total knee arthroplasty: a case report. *J Orthop Sci.* 2004; 9(6): 643-5.
- Canillas del Rey FM, Nieto-López D, Carballo-Vázquez F, Sanjurjo-Navarro J: Recambio de platillo de polietileno en prótesis de rodilla integrada. A propósito de un caso. *Rev Esp Cir Osteoartic.* 2006; 41(227): 142-5.
- Furnes O, Espehaug B, Lie SA, Vollset SE, Engesaeter LB, Havelin LI: Early failures among 7,174 primary total knee replacements: a follow-up study from the Norwegian Arthroplasty Register 1994-2000. *Acta Orthop Scand.* 2002; 73(2): 117-29.