

Caso clínico

Lesión del músculo iliaco por ejercicio inadecuado

Magaña-Reyes J,* Domínguez-Gasca LG,** García-Luna A,*** Domínguez-Carrillo LG****

Hospital Ángeles León

RESUMEN. *Antecedentes:* La lesión traumática del músculo iliaco es rara; generalmente es causada por trauma o ejercicio intenso, que ocasiona hematoma del músculo con neuropatía del nervio femoral como complicación. Los hematomas espontáneos del mismo ocurren en pacientes con trastornos de la coagulación. *Caso clínico:* Masculino de 45 años con 18 días de evolución, con dolor intenso en la nalga, ingle y fosa iliaca derechas e incapacidad de realizar flexión de la cadera, originados durante la realización de movimientos repetitivos (flexión de la cadera con elevación bilateral de las extremidades inferiores en posición supina). A la exploración: dolor a la flexión y/o rotación interna de la cadera derecha, maniobra Thomas positiva, cuádriceps con fuerza muscular 2/5; zona de parestesias en el territorio del nervio femoral derecho. La resonancia magnética de pelvis mostró ruptura parcial del músculo iliaco, con sangre entre sus fibras. El paciente fue tratado con reposo y analgésicos durante ocho días, extensión gradual de la cadera, muletas axilares con apoyo parcial; a los ocho días se inició con diatermia a fosa iliaca, ejercicios activos asistidos de flexión-extensión de cadera, bicicleta ergométrica y fortalecimiento del cuádriceps. La evolución fue satisfactoria; fue dado de alta asintomático a las seis semanas.

Palabras clave: Ruptura del músculo iliaco, hematoma, parálisis femoral, ejercicio.

ABSTRACT. *Background:* Traumatic iliacus muscle injury is rare; it is usually caused by trauma or intense exercise involving the pelvic girdle; it can produce a hematoma with femoral nerve neuropathy. Spontaneous muscle hematomas occur in patients with coagulation disorders. *Clinical case:* A 45-year-old male with 18 days of evolution, with an intense pain in the right buttock, groin and iliac fossa, with an inability for hip flexion and ambulation caused by inadequate exercise (supine double leg lifts). On the physical examination: intense pain with bending and/or internal rotation of the right hip, positive Thomas maneuver, quadriceps rated 3/5; area of paresthesia in the right femoral nerve territory. Pelvic magnetic resonance imaging showed: right iliacus muscle tear with blood between its fibers. Initial treatment was rest and analgesics for eight days and gradual extension of the hip, axillary crutches with partial weight bearing and diathermy on the right abdominal lower quadrant, active hip exercises, bicycle and right quadriceps strengthening. The evolution was satisfactory, with full recovery in six weeks.

Key words: Iliacus muscle strain, hematoma, femoral palsy, exercise.

www.medigraphic.org.mx

* Radiólogo. Departamento de Imagenología del Hospital Ángeles León.

** Residente de Traumatología del Hospital General de León.

*** Intensivista. Jefe de la Unidad de Cuidados Intensivos del Hospital Ángeles León.

**** Especialista en Medicina de Rehabilitación. Profesor de la Facultad de Medicina de León, Universidad de Guanajuato. México.

Dirección para correspondencia:

Luis Gerardo Domínguez-Carrillo

Hospital Ángeles León.

Av. Cerro Gordo Núm. 311, Jardines del Moral, León, Gto. Teléfono: 477-788-56-00

E-mail: lgdominguez@hotmail.com

Este artículo puede ser consultado en versión completa en <http://www.medigraphic.com/actaortopedica>

Introducción

La lesión por ruptura del músculo iliaco es un hallazgo poco frecuente; es ocasionada habitualmente por traumatismo o la realización de ejercicio intenso que involucra a la cintura pélvica; llega a producir un hematoma y tiene como complicación la neuropatía del nervio femoral.¹ Por otra parte, los hematomas espontáneos de este músculo se presentan en pacientes con alteraciones de la coagulación.² Presentamos a un individuo con este diagnóstico originado en la realización de ejercicio inadecuado.

Caso clínico

Masculino de 45 años de edad, sin antecedentes de importancia, con padecimiento de 18 días de evolución originado en la realización de dos series de 30 movimientos (flexión de cadera con elevación bilateral de las extremidades pélvicas con extensión de rodilla en posición supina) (Figura 1); en los 15 minutos posteriores presentó dolor intenso (10 en la EVA) en la zona lateral de la cresta iliaca derecha con irradiación al glúteo, región inguinal y fosa iliaca derechas, con imposibilidad para la flexión de la cadera y deambulación. Fue valorado por primera vez; se le prescribió analgésico y reposo por tres días, con paraclínicos normales; al no tener cambios en la sintomatología, se le solicitó una resonancia magnética de la columna lumbar, donde se detectó protrusión discal L4/L5 central y hernia discal L5/S1; se le recetó pregabalina a dosis de 75 mg para incrementarla a 150 mg a los cuatro días; el sujeto, con dolor de 7 en la EVA, fue canalizado a rehabilitación. A la exploración en rehabilitación, se encontró postura en bipedestación con semiflexión de cadera, ambulación con ayuda de andador, dolor intenso al intentar movilidad activa en flexión y/o rotación interna de la cadera, prueba de Thomas positiva, cuádriceps derecho con calificación 3/5. El anillo inguinal estaba normal, por lo que se descartó hernia inguinal; se ubicó zona de hiperestesia en el territorio del

Doble elevación de extremidades inferiores en posición supina

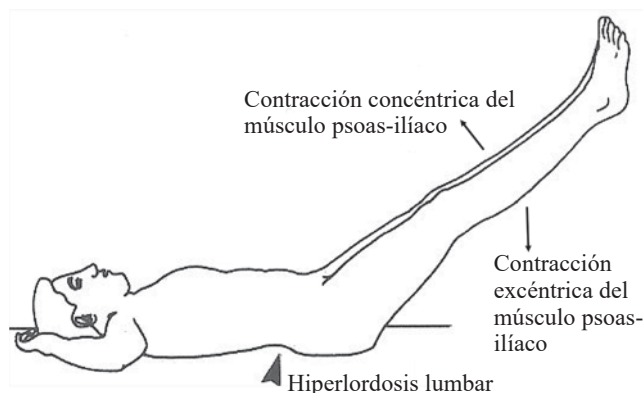


Figura 1. Movimiento de doble elevación de extremidades inferiores en posición supina, ejercicio inadecuado para el fortalecimiento de los músculos abdominales.

nervio femoral derecho en el muslo y la pierna; se realizó el diagnóstico presuncional de ruptura muscular parcial del psoas-iliaco derecho. Se solicitó resonancia magnética de la pelvis (Figuras 2 y 3), donde se corroboró la ruptura parcial grado III del músculo iliaco derecho, con sangre entre sus fibras. Se le manejó inicialmente con reposo, con cadera en flexión por tres días; posteriormente, extensión paulatina de la cadera a posición neutra por cinco días más, marcha con ayuda de muletas axilares con apoyo parcial; farmacológicamente, con tramadol a dosis de 10 mg cada seis a ocho horas aunado a paracetamol 500 mg. Al octavo día, se inició manejo con diatermia a la fosa iliaca derecha, ejercicios activo-asistidos de flexo-extensión de cadera por ocho días; se agregaron ejercicios en bicicleta estacionaria, electroes-

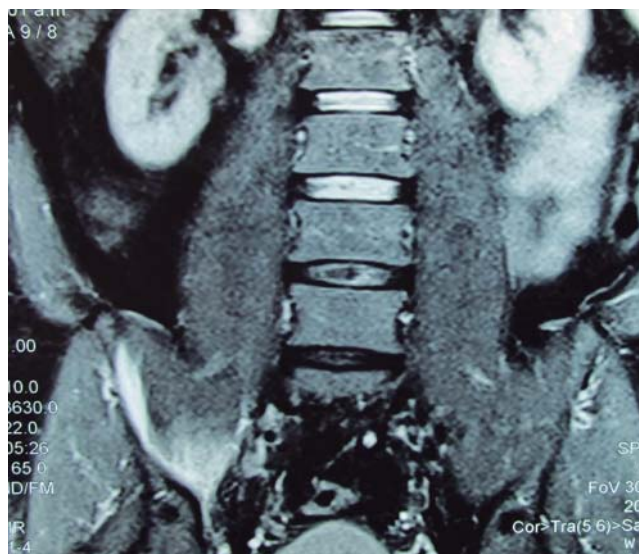


Figura 2. Resonancia magnética de columna lumbo-sacra y pelvis, en corte coronal, ponderada en T2, mostrando ruptura parcial (grado III) del músculo iliaco derecho, con sangrado entre sus fibras.

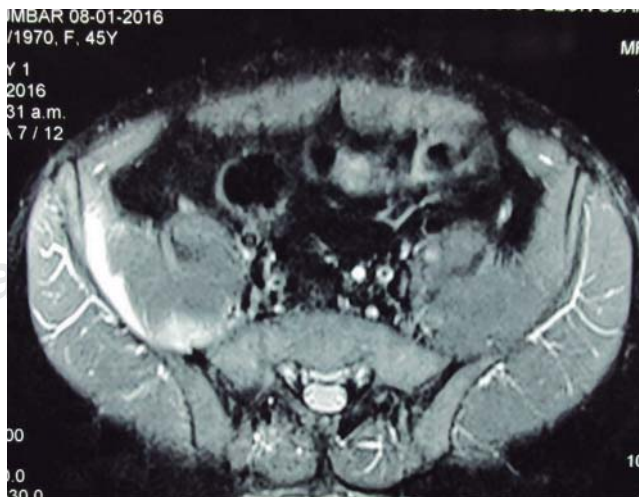

Figura 3. Resonancia magnética de pelvis en corte axial, ponderada en T2, mostrando ruptura parcial del músculo iliaco derecho, grado III, con sangre entre el coxal y el músculo.

timulaciones y fortalecimiento del cuádriceps derecho con técnica de Dapre (ejercicios de resistencia progresiva con incremento diario). La evolución resultó satisfactoria; fue dado de alta a las seis semanas con indicaciones de no efectuar el tipo de ejercicio que desencadenó el cuadro.

Discusión

En la mayoría de los gimnasios aún se efectúan rutinas de ejercicios con poca o inadecuada supervisión; un ejemplo es la elevación de ambas extremidades inferiores con rodillas en extensión en posición supina,³ con la suposición de que dicho movimiento es útil para fortalecer los músculos abdominales. Desde el punto de vista biomecánico, este movimiento es efectuado por el complejo muscular psoas-ilíaco, que por su inserción proximal, durante su acción ocasiona hiperlordosis lumbar, lo que hace vulnerables a los músculos paravertebrales; si a eso agregamos que durante el descenso de las extremidades inferiores, la contracción es de tipo excéntrico, actuando sobre un largo brazo de palanca, se incrementa el riesgo de desgarro muscular. Es más frecuente la lesión en su inserción distal en el trocánter menor; no obstante, puede presentarse a nivel de sus inserciones proximales, como en el caso presentado. Además, debe recordarse que por cada centímetro cuadrado de músculo existen aproximadamente 3,000 capilares, que durante el desgarro ocasionan sangrado que, de no romper la fascia, produce hematoma localizado de menor o mayor magnitud; por último, el nervio crural puede afectarse por sus relaciones anatómicas tanto con el músculo psoas como con el músculo ilíaco, produciendo su parálisis por compresión o irritación.

En relación con la prevalencia, las lesiones del complejo muscular del psoas-ilíaco de tipo traumático se presentan habitualmente en personas jóvenes durante la práctica deportiva de soccer, fútbol americano, rugby, salto de longitud, gimnasia, artes marciales y, con menor frecuencia, en corredores de fondo. En un estudio enfocado a lesiones relacionadas con la cadera y la ingle que incluyó 628 lesiones registradas en jugadores de fútbol soccer durante siete temporadas, se encontraron entre 12 y 16% de lesiones por temporada;⁴ se presentaron 18 cuadros distintos; de ellos, la lesión de los músculos aductores ocupó 64%, seguida de la lesión del músculo psoas-ilíaco en 8%. En otro estudio prospectivo de 998 jugadores daneses en donde participaron 44 clubes de diferente categoría, se registraron 58 lesiones musculares; de ellas, 52% fueron de los músculos aductores de cadera, 28% del psoas ilíaco y 27% de músculos abdominales.⁵

Las manifestaciones clínicas más frecuentes son dolor lumbar o en el flanco ipsilateral, que se incrementa con la flexión activa de cadera; en 37–57% de los casos se puede observar neuropatía por compresión o irritación del nervio femoral.⁶ El dolor predomina en la zona lumbar, el abdomen y la cadera, si el hematoma es del psoas; y en la cadera, fosa ilíaca, ingle y muslo, si el afectado es el ilíaco.¹ A la explo-

ración se encuentra imposibilidad para flexionar la cadera ipsilateral a la lesión; existe dificultad para la marcha y para mantener la posición de pie debido al dolor y la debilidad de la extremidad afectada. Los movimientos activos suelen quedar reducidos a la mínima amplitud y el intento de extender pasivamente la cadera agrava el dolor (signo del psoas).⁷ La parálisis del cuádriceps impide la extensión activa de la rodilla, que se mantiene en flexión, con reflejo patelar débil o ausente. Se pueden presentar parestesias y disminución o pérdida de la sensibilidad cutánea correspondientes al área del nervio femoral; en ocasiones también se ve afectado el nervio femorocutáneo lateral. Ocasionalmente, puede aparecer equimosis en la pared abdominal, en la región inguinal o el muslo proximal. Los pacientes con grandes hematomas del psoas-ilíaco pueden presentar signos de hipovolemia e, incluso, estado de choque, ya que el músculo puede contener un gran volumen sanguíneo.

Al diagnóstico se llega por un interrogatorio adecuado y exploración física completa, corroborándose con apoyo de imagen. En todos los individuos es indispensable comprobar su estado de coagulación. La ecografía abdominal puede aportar mucha información para detectar estas lesiones; no obstante, la tomografía, la angiografía y la resonancia magnética tienen mayor sensibilidad y especificidad. La tomografía es útil para diferenciar los hematomas de otras lesiones retroperitoneales como abscesos y tumores; la angiografía puede actuar de manera diagnóstica y terapéutica al ser posible la embolización del vaso sangrante. En el estudio del grupo de Bui⁸ sobre 4,862 resonancias magnéticas de cadera y pelvis, se detectaron 32 personas con lesión del psoas-ilíaco, identificando el grado de ruptura muscular; la prevalencia de lesión del tendón del psoas-ilíaco y de lesiones miotendinosas del mismo fue de 0.66%, sin diferencia estadística entre géneros en edades comprendidas entre siete y 95 años; en mayores de 65 años se encontró ruptura completa, a diferencia de ruptura parcial en el resto.

Entre los diagnósticos diferenciales⁹ de este cuadro se encuentran la apendicitis aguda, los abscesos musculares, tumores retroperitoneales, el cólico nefrítico, la coxartrosis o la hemartrosis de cadera, las fracturas de las espinas ilíacas posterosuperior y anterosuperior y las hernias discales. Cuando no existe antecedente traumático, es indispensable realizar pruebas de coagulación y descartar discrasia sanguínea o el uso de anticoagulantes. La cirugía estaría indicada si hay progresión del sangrado, parálisis completa sin signos de recuperación en lo inmediato o ambos. La neuropatía femoral es habitualmente reversible; el tiempo para la recuperación es variable y a veces prolongado. Los pacientes hemofílicos se tratan con reposición de factor VIII o IX hasta que cesa el sangrado y en ellos se contraindica la cirugía.

El tratamiento de los hematomas del psoas-ilíaco es controvertido; en hematomas de pequeño o moderado tamaño sin repercusión hemodinámica, el manejo es conservador, con reposo absoluto y analgesia adecuada; puede llegar a requerirse la aplicación de tracción del miembro ipsilateral para rectificar la contractura refleja de la cadera, alinear la

articulación y disminuir el dolor, así como un programa de rehabilitación.¹⁰ El manejo de la hemostasia resulta en extremo importante.

En el caso de grandes hematomas que causen compresión importante con alteración funcional de las estructuras adyacentes, la indicación quirúrgica¹¹ es una importante alternativa.

En los individuos hemofílicos se producen con frecuencia sangrados menores intramusculares e intermusculares. Entre los sitios afectados se incluye la vaina del iliopsoas, que provoca el síndrome ya descrito. En la hemofilia, el sangrado es espontáneo o con antecedentes de traumatismos leves, una caída u otros esfuerzos físicos previos; la mayor incidencia se observa entre los 10 y 25 años. Está contraindicada la cirugía.

Bibliografía

1. Tamai K, Kuramochi T, Sakai H, Iwami N, Saotome K: Complete paralysis of the quadriceps muscle caused by traumatic iliacus hematoma: a case report. *J Orthop Sci.* 2002; 7(6): 713-6.
2. Ashrani AA, Osip J, Christie B, Key NS: Iliopsoas haemorrhage in patients with bleeding disorders--experience from one centre. *Haemophilia.* 2003; 9(6): 721-6.
3. Silvermetz MA: Pathokinesiology of supine double leg lifts as an abdominal strengthener and suggested alternative exercises. *Athletic Training.* 1990; 25: 18-22.
4. Volpi P, Melegati G, Tornese D, Bandi M: Muscle strains in soccer: a five-year survey of an Italian major league team. *Knee Surg Sports Traumatol Arthrosc.* 2004; 12(5): 482-5.
5. Werner J, Häggglund M, Waldén M, Ekstrand J: UEFA injury study: a prospective study of hip and groin injuries in professional football over seven consecutive seasons. *Br J Sports Med.* 2009; 43(13): 1036-40.
6. Falvey EC, King E, Kinsella E, Franklyn-Miller E: Athletic groin pain (part 1): a prospective anatomical diagnosis of 382 patients—clinical findings, MRI findings and patient-reported outcome measures at baseline. *Br J Sports Med.* 2016; 50: 423-30 doi: 10.1136/bjsports-2015-094912
7. Thorborg K, Branci S, Stensbirk F, Jensen J, Hölmich P: Copenhagen hip and groin outcome score (HAGOS) in male soccer: reference values for hip and groin injury-free players. *Br J Sports Med.* 2014; 48(7): 557-9.
8. Bui KL, Ilaslan H, Recht M, Sundaram M: Iliopsoas injury: an MRI study of patterns and prevalence correlated with clinical findings. *Skeletal Radiol.* 2008; 37(3): 245-9.
9. Choa GP, Lim CS: Iliopsoas haematoma: an uncommon differential diagnosis for groin pain. *Hong Kong J Emerg Med.* 2011; 18: 173-6.
10. Tyler TF, Fukunaga T, Gellert J: Rehabilitation of soft tissue injuries of the hip and pelvis. *Int J Sports Phys Ther.* 2014; 9(6): 785-97.
11. Giuliani G, Poppi M, Acciarri N, Forti A: CT scan and surgical treatment of traumatic iliacus hematoma with femoral neuropathy: case report. *J Trauma.* 1990; 30(2): 229-31.