

Caso clínico

Formación de un solo hueso en antebrazo, en pseudoartrosis infectada de cúbito proximal

Escobedo-Troncoso VM,* Cantú-Morales D**

Instituto Nacional de Rehabilitación

RESUMEN. Propósito: Presentar el resultado exitoso de la técnica de formación de un solo hueso en antebrazo en un paciente con fractura inicial de cúbito con múltiples osteosíntesis e injertos fallidos. **Caso:** Paciente masculino dedicado a labores del campo que, a los 39 años de edad, sufre fractura de cúbito izquierdo, después de una evolución de 13 años y 5 intervenciones quirúrgicas con diversos tipos de osteosíntesis e injertos fallidos, que finalizaron en pseudoartrosis infectada de cúbito izquierdo, decidiendo efectuarle la formación de un solo hueso en antebrazo evolucionando satisfactoriamente en función. **Actualmente:** supinación de 20° de antebrazo, flexoextensión de codo y muñeca completas, fuerza muscular adecuada, actualmente integrado en su trabajo de campo sin limitaciones funcionales. **Conclusión:** La técnica de formación de un solo hueso en antebrazo es, en casos adecuadamente seleccionados, una excelente alternativa de cirugía de reconstrucción o de salvamento en extremidad torácica.

Palabras clave: antebrazo, fractura, cúbito, un solo hueso, labores del campo.

ABSTRACT. Purpose: To present the successful results of the single-bone reconstruction technique in the forearm in a patient who sustained an ulnar fracture and underwent multiple osteosyntheses and failed grafts. **Case:** Male patient, agricultural worker, who at age 39 sustained a left ulnar fracture. After 13 years and 5 surgeries involving different types of osteosyntheses and failed grafts, which resulted in infection of the left ulnar pseudoarthrosis, we decided to do a single-bone reconstruction of the forearm. He did well and achieved good function. His current status is: 20° of forearm supination, full elbow and wrist flexion and extension, appropriate muscle strength, and he returned to his job without functional limitations. **Conclusion:** The single-bone forearm reconstruction technique is, in properly selected cases, an excellent surgical alternative when reconstruction or salvage of the thoracic limb is required.

Key words: forearm, fracture, ulnar, single-bone, agricultural work.

Introducción

La creación de un solo hueso para antebrazo o sinostosis radiocubital es un procedimiento quirúrgico útil cuando hay inestabilidad del antebrazo con pérdida ósea, ya que la pér-

dida ósea debido a trauma, infección ósea, tumores, operaciones múltiples o deformidades congénitas no deja muchas opciones de tratamiento.^{1,2,3,4,5}

Peterson los ha clasificado en tipo 1: complicaciones postraumáticas, tipo 2: resección de tumores óseos, enfermedades congénitas e infecciones óseas (osteomielitis), pseudoartrosis con pérdida ósea de cúbito y/o radio.⁵

La finalidad de este procedimiento es el salvamento de la extremidad afectada, bajo las siguientes premisas; a) integridad y funcionalidad de la articulación cúbito-humeral y radiocarpal, radiocubital distal, b) integridad ligamentaria de codo y muñeca y c) suficiente funcionalidad muscular de la extremidad para realizar tareas de la vida diaria.^{6,7}

De acuerdo a Vitale, el cúbito «hace» al codo, mientras que el radio «hace» a la muñeca. Sin importar los defectos del radio o cúbito o ambos, mientras el codo y la muñeca no

* Médico adscrito del Servicio de Infecciones Óseas y Pseudoartrosis del Instituto Nacional de Rehabilitación.

** Cirujano ortopeda. Alta Especialidad en Cirugía Articular.

Dirección para correspondencia:

Dr. David Arturo Cantú Morales.

INR. Calzada México-Xochimilco Núm. 289,

Col. Arenal de Guadalupe. CP.14389, Del. Tlalpan, México, D.F.

E-mail: drkntu@gmail.com

Este artículo puede ser consultado en versión completa en <http://www.mediagraphic.com/actaortopedica>

estén dañados, tengan movilidad y sean estables, la cirugía de formación de solo hueso podrá llevarse a cabo.⁸

En términos estéticos se conserva la extremidad y función de la misma únicamente perdiendo pronosupinación, ya que al fusionar el antebrazo se pierde esta capacidad articular. Chan ha recomendado la posición óptima para la formación del antebrazo en un solo hueso. La posición recomendada de rotación del antebrazo en la literatura ha sido en neutro o ligeramente en pronación. Una pronación excesiva se requiere para las tareas que requieran interacción con el ambiente externo, mientras que la supinación excesiva se requiere para las actividades que se lleven por encima del cuerpo. La rotación del hombro y abducción/aducción permite que el antebrazo en neutro o pronado logre pronación, neutro o incluso ligera supinación. Algunos obreros se beneficiarían de la posición en supinación de la mano no dominante para sostener algunas herramientas.⁹

La formación de un solo hueso en antebrazo es posible realizar por medio de peroné microvascularizado y/o transferencia de cúbito a radio o viceversa no microvascularizado. Se han recomendado múltiples técnicas de fijación para la formación del antebrazo en un solo hueso, como son; placas, clavos libres, fijadores, clavo en cerrojo, etcétera. De acuerdo a cada paciente será de utilidad el material de osteosíntesis a colocar.^{1,5,10,11}

Presentación del caso

Masculino de 39 años, campesino, diestro. Sin antecedentes heredofamiliares de importancia. Vive en casa propia (adobe), techo de paja, una sola habitación, zona rural, zoonosis+, uso de letrina, alimentación regular en cantidad y calidad, hábitos higiénicos regulares. Sin antecedentes personales patológicos de importancia. Inicia su padecimiento en 1994 al ser golpeado por un toro en codo izquierdo provocando dolor, deformidad e incapacidad funcional, es atendido en su lugar de origen donde se integra diagnóstico de Fractura de cúbito izquierdo tratado con osteosíntesis.

En el año 2000 presenta dolor en tercio proximal de antebrazo izquierdo, deformidad y limitación para realizar su trabajo diario.

Acude con facultativo quien realiza nueva osteosíntesis de cúbito izquierdo.

Hasta el 2001 persiste con dolor y deformidad. Decide solicitar otra opinión y en ese mismo año es intervenido quirúrgicamente por tercera ocasión.

En el 2003 continúa con dolor y deformidad del tercio proximal de antebrazo izquierdo y se le practica una cuarta intervención quirúrgica utilizando injerto de peroné libre; esta vez evolucionando con fístulas con las cuales continúa hasta el 2007 donde realizaron quinta intervención quirúrgica consistente en revisión de osteosíntesis.

A su ingreso se presenta con extremidad superior izquierda con antebrazo hipotrófico, presencia de cicatrices en cara dorsolateral de antebrazo, hipertróficas, con aumento de volumen en tercio proximal de antebrazo y presencia de

fístula de 1 × 1 cm, con gasto seropurulento. Arcos de movilidad de hombro sin limitaciones; codo con extensión menores 5°, flexión 100°, pronosupinación 0°, fuerza muscular: flexores, extensores de codo, flexores de muñeca y dedos en 3 (escala Daniels), llenado capilar menor a dos segundos. Sin compromiso neurovascular distal.

A su ingreso se encontraba con los siguientes resultados de laboratorio:

Leucocitos 6,200, Hb 14.3, Hto 41.9, Plaquetas 179, VSG 15, Glucosa 83.7, Proteínas t 7.36, Albúmina 4.41, globulina 2.5.

Su diagnóstico de ingreso fue pseudoartrosis infectada de cúbito izquierdo (*Figuras 1 y 2*).

En esta institución se realizan en el año del 2007: dos desbridamientos para posteriormente realizar osteosíntesis para la formación de un solo hueso en antebrazo con clavo centromedular Foresight más toma y aplicación de injerto óseo de tibia ipsilateral. A los cuatro meses el paciente presenta desanclaje de clavo por fractura de olécranon, por lo que se realiza recolocación de clavo a la formación de un solo hueso del antebrazo, más toma y aplicación de injerto de cortical de cresta iliaca a defecto óseo en olécranon fijado con tres tornillos 2.7 más colocación de fijador externo a codo (*Figura 3*). Evoluciona satisfactoriamente con cicatrización adecuada y sin presencia de fístulas. A los tres meses se retira fijador externo por mostrar datos de adecuada consolidación e integración de injerto. A los dos años el paciente cae de caballo presentando fractura supracondílea de húmero izquierdo, se manejó con fibra de vidrio por cuatro meses y posteriormente se retira encontrando adecuada consolidación de fractura. Se programa a los dos años para retiro de material de osteosíntesis (*Figura 4*). Actualmente el paciente se encuentra con actitud de supinación de 20° de

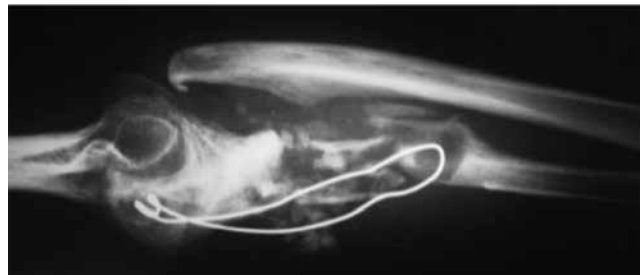


Figura 1. Radiografía lateral de antebrazo al ingreso, donde se observa una resorción del injerto óseo, osteosíntesis insuficiente, pseudoartrosis y luxación radiocubital así como radiohumeral.

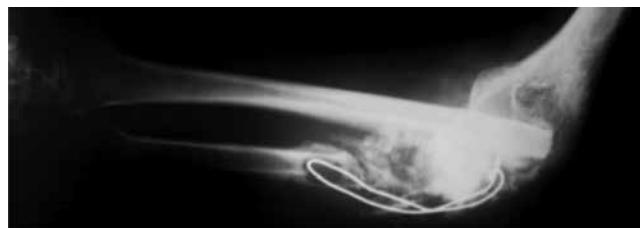

Figura 2. Radiografía AP de antebrazo al ingreso.

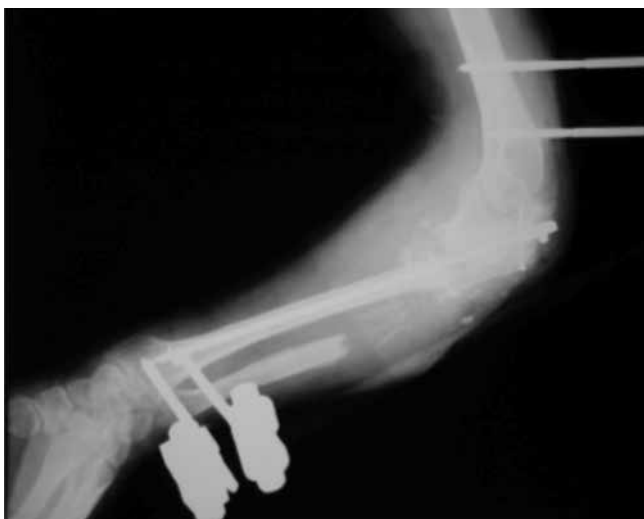


Figura 3. Radiografía postoperatoria de la cuarta intervención quirúrgica, en la cual se agregó injerto de cresta ilíaca a defecto en olécranon fijado con 3 tornillos más colocación de fijador externo.

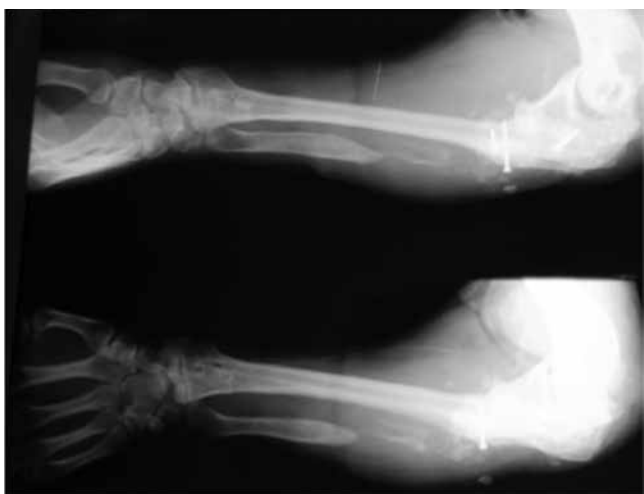

Figura 4. Radiografías postoperatorias del retiro del clavo centromedular donde se observa integración de la formación de un solo hueso.

antebrazo con flexoextensión de codo y muñeca completas con fuerza muscular adecuada para continuar labores de la vida diaria, actualmente integrado en su trabajo de campo sin limitaciones funcionales.

Discusión

El caso presentado muestra la múltiple exposición quirúrgica de un paciente, el cual fue manejado desde un inicio de una forma insuficiente, ya que la fatiga del material y la persistencia de exudado llevaron al paciente a buscar distintas valoraciones con el único fin de conservar su extremidad. En este caso, posterior al compromiso recurrente de tejidos blandos que presentaba, así como a la pérdida ósea secundaria a resorción, o bien por pérdida en tantas cirugías, orientaba al tratamiento a una amputación como única solución. En nuestra valoración, se tomó la decisión

de someter al paciente a tiempos quirúrgicos consistentes primero en desbridamientos y escarificaciones para intentar resolver el proceso infeccioso, para finalmente realizar el procedimiento de formación de un solo hueso en antebrazo como tratamiento definitivo. Lamentablemente en un principio no se obtuvo el resultado deseado por falta nuevamente de estabilidad, pero el proceso infeccioso aparentemente ya estaba resuelto, lo cual facilitó que la recolocación del clavo centromedular, y a pesar de no haber tenido pérdida ósea, se tomó injerto de cresta ilíaca, debido a la experiencia que se tiene en este servicio, en el que el injerto óseo autólogo es el mejor estimulador para la consolidación. Posterior a dos años de su consolidación y retiro de fijador externo el paciente sufrió una caída de caballo, lo cual le ocasionó una fractura del cúbito, mínimamente desplazada sin comprometer la articulación del codo, y sin causar ruptura del material de osteosíntesis, motivo por el cual se decidió su manejo conservador con fibra de vidrio por seis semanas. Se le propuso al paciente un retiro de material debido a la adecuada calidad ósea y consolidación observada en las radiografías.

Las indicaciones para una formación de un solo hueso en antebrazo incluyen una inestabilidad radiocubital significativa, sintomática, ya sea axial, angular o rotacional acompañados de una pérdida ósea o una no unión recidivante.⁵ Una mano normal, con un extremo proximal del cúbito y distal del radio razonablemente adecuados, así como la presencia de articulaciones humerocubital y radiocarpiana funcionales, son críticos para realizar este procedimiento.¹ En este caso, el paciente presentaba una función adecuada para el codo y muñecas, ya que su principal afectación se encontraba en la infección por no unión infectada a nivel de cúbito.

Mientras la reducción y fijación interna con placas es el tratamiento de elección para la mayoría de las fracturas de antebrazo, este procedimiento requiere una disección extensa de tejidos blandos. En nuestra experiencia utilizamos la fijación intramedular a la que posteriormente se agregó mayor fijación con un fijador externo, así como el uso de injerto óseo para estimular la respuesta biológica de consolidación.

Green y Mital (1979) recomiendan que en los casos de sinostosis radiocubital congénita bilateral, la posición ideal del antebrazo en la formación de un solo hueso es, para el brazo no dominante, entre 20 a 35° de supinación, mientras que para el brazo dominante entre 30 a 45° de pronación. En su estudio, argumentan que la rotación, flexión y abducción del hombro puede compensar la posición supina del antebrazo con una pronación relativa. En contraste, un antebrazo fijado en pronación, no podría alcanzar una supinación funcional debido a que los movimientos del hombro son de poca ayuda en su compensación; sin embargo, el argumento para que el antebrazo dominante sea fijado en pronación es la comodidad de esta posición para la escritura.¹²

En otro estudio, se realizó una simulación en pacientes sanos a los cuales se les inmovilizaba en posición supina,

neutra y prona, solicitándoles realizar actividades de la vida diaria y calificando su rendimiento. Los sujetos calificaron a la supinación como la mejor posición para la higiene y cuidado personal, aunque complicaba las actividades como el uso del teclado de computadora. La posición mejor puntuada fue la posición neutra, pudiendo adaptar la falta de rotación con ajustes mínimos en el hombro y en la muñeca.¹³

Otros autores han propuesto 30° de pronación, por la facilidad para manipular objetos pequeños y escribir.⁹ La posición elegida en nuestro paciente fue de 20° de supinación debido a que es el brazo no dominante y el que le sirve como auxiliar en sus actividades laborales. Aunque el uso de la formación de un solo hueso en antebrazo como procedimiento de salvamento está definido, la posición en la cual se debe fijar el antebrazo es controversial, encontrando en la literatura propuestas que van desde los 45° de supinación hasta 30° de pronación.^{1,2,8} La posición óptima de la sinostosis radial es dependiente de muchos factores incluyendo el involucro unilateral o bilateral, así como la lateralidad.

Conclusión

La formación de un solo hueso en antebrazo requiere de una estabilidad suficiente en el momento de realización del procedimiento para que sea efectivo. Este procedimiento puede ser considerado de salvamento, para evitar la amputación de la extremidad. La posición ideal dependerá de si es la mano dominante o no, pero principalmente deberá ser valorada bien por el paciente de acuerdo con sus necesidades y actividades de la vida diaria, pero nosotros sugerimos la

ligera supinación como la ideal, ya que aunque la pronación esté bloqueada, puede ser compensada con la rotación interna del hombro y ligera abducción del mismo.

Bibliografía

1. Castle ME: One-bone forearm. *J Bone Joint Surg Am.* 1974; 56-A(6): 1223-27.
2. Haque IU: The production of a one-bone forearm as a salvage procedure after haematogenous osteomyelitis. *J Bone Joint Surg Br.* 1982; 64B (4): 454-5.
3. Kitano KT, Tada K: One bone forearm procedure for partial defect of the ulna. *J Pediatr Orthop.* 1985; 5(3): 290-3.
4. Lowe HG: Radio-ulnar fusion for defects in the forearm bones. *J Bone Joint Surg Am.* 1963; 45B(2): 351-9.
5. Peterson CA 2nd, Maki S, Wood MB: Clinical results of the one-bone forearm. *J Hand Surg Am.* 1995; 20(4): 609-18.
6. Hahn SB, et al: One-bone forearm procedure for acquired pseudoarthrosis of the ulna combined with radial head dislocation in a child: a case with 20 years follow-up. *Yonsei Med J.* 2011; 52(1): 204-6.
7. Jones RW: Reconstruction of the forearm after loss of the radius. *Br J Surg.* 1934; 22(85): 23-6.
8. Vitale CC: Reconstructive surgery for defects of the shaft of the ulna in children. *J Bone Joint Surg Am.* 1952; 34 A(4): 804-10.
9. Chan PS, Blazer PE, Bozentka DJ, Gonzalez JB, Naranja RJ, Roros B: Optimal position for the one-bone forearm. *J Hand Surg Br.* 1999; 24(6): 724-6.
10. Salles GRM, LO, Cabrera N, Alvarez L: Formación de un solo hueso en el antebrazo con injerto vascularizado de peroné. *Rev Cubana Ortop Traumatol.* 2005; 19: 41-6.
11. Tong CW, Hung LK, Cheng JC: Lengthening of a one-bone forearm. *J Hand Surg Br.* 1998; 23 (4): 453-6.
12. Green WT, Mital MA: Congenital radio ulnar synostosis-surgical treatment. *J Bone Joint Surg Am.* 1979; 61(5): 738-43.
13. Wang AA, et al: Selection of fusion position during forearm arthrodesis. *J Hand Surg Am.* 2000; 25(5): 842-8.