

## Caso clínico

## Hidatidosis vertebral: a propósito de un caso

Varela R,\* Santelices JP,\*\* Cuzmar D,\*\*\* Aldunate JT,\*\* Plaza-Guzmán N,\*\*\*\* Lizama-Calvo P\*\*\*\*\*

Complejo Hospitalario San José, Región Metropolitana, Santiago

**RESUMEN.** La hidatidosis causada por el *echinococcus granulosus* puede afectar cualquier órgano del cuerpo siendo el pulmón y el hígado los más comúnmente afectados. El compromiso vertebral por el *echinococcus granulosus* es de escasa prevalencia, comprendiendo con menos de 1% del compromiso óseo. Presentamos el caso de una mujer de 50 años que consultó en Servicio de Traumatología por cuadro de dolor lumbar progresivo, de cinco meses de evolución, irradiado a extremidad inferior derecha y posterior compromiso neurológico de extremidad. El estudio imagenológico reveló espondilodiscitis T12-L1 que posterior a estudio de biopsia confirmó este cuadro. El tratamiento es mixto, tanto ortopédico como quirúrgico. El nivel de recurrencia es alto, reportándose entre 30 y 40%. El objetivo de este caso es proponer diagnóstico diferencial de masa vertebral de origen desconocido y detallar el manejo de esta patología.

**Palabras clave:** hidatidosis vertebral, *echinococcus granulosus*, prevalencia, nivel de recurrencia.

**ABSTRACT.** Hydatidosis caused by *echinococcus granulosus* may affect any organ in the body, with the lungs and the liver as the most commonly affected organs. Vertebral compromise resulting from *echinococcus granulosus* has a low prevalence and accounts for less than 1% of bone compromise. We report the case of a 50 year-old female who presented at the Trauma Service with progressive low back pain with 5 months of duration that irradiated to the right lower limb, and led to neurologic compromise of the limb. Imaging studies showed spondylodiscitis at T12-L1, confirmed by a biopsy. Treatment of this condition is both orthopedic and surgical. The recurrence rate is high, between 30 and 40%. The objective of describing this case is to propose the differential diagnosis of a vertebral mass of unknown origin and provide details as to how to manage this condition.

**Key words:** vertebral hydatidosis, *echinococcus granulosus*, prevalence, recurrence rate.

## Introducción

La hidatidosis causada por el *Echinococcus granulosus* puede afectar cualquier órgano del cuerpo siendo el pulmón y el hígado los más comúnmente afectados.<sup>1</sup> Posee un método de transmisión fecal-oral; el contacto con perros y ovejas

son factores de riesgo conocidos.<sup>1</sup> La mayoría de los casos ocurre en sectores rurales.

Después de la ingesta de material contaminado, el embrión es absorbido en la pared intestinal; llega al torrente sanguíneo desde donde alcanza rápidamente hígado y pulmón. El compromiso óseo ocurre después de una diseminación hematológica. El parásito se distribuye dentro del hueso trabecular y a través del canal medular. Debido a que no se forma una adventicia dentro del hueso, los quistes crecen de tamaño y generan vesículas hijas que permiten la diseminación a los huesos adyacentes, ésta es la razón de su apariencia multiquística.<sup>2</sup>

El compromiso vertebral por *Echinococcus granulosus* es de escasa prevalencia, comprendiendo menos de 1% del compromiso óseo.<sup>1</sup>

Mediante este caso clínico exponemos el proceso diagnóstico y el tratamiento realizado en esta infrecuente y compleja situación clínica.

\* Traumatólogo, Hospital San Borja Arriarán.

\*\* Traumatólogo, Complejo Hospitalario San José.

\*\*\* Residente Ortopedia y Traumatología, Universidad de Chile.

\*\*\*\* Médico Cirujano, Universidad de Santiago de Chile.

\*\*\*\*\* Interno de Medicina, Universidad de Chile.

Dirección para correspondencia:

Diego Cuzmar Grimalt

Universidad de Chile, Independencia No. 1027, Santiago, Chile.

Tel: +56983414280

E-mail: diegocuzmar@gmail.com

Este artículo puede ser consultado en versión completa en <http://www.medigraphic.com/actaortopedica>

## Presentación de caso

Paciente de 50 años, sexo femenino. Sin antecedentes mórbidos. Derivada del extrasistema. Refiere cuadro de dolor lumbar progresivo, de cinco meses de evolución, irradiado a extremidad inferior derecha. En el tercer mes de evolución se agrega compromiso neurológico progresivo de ambas extremidades inferiores, caracterizado por déficit de fuerza. Al interrogatorio dirigido, no refiere síndrome febril ni compromiso esfinteriano; sin embargo, relata baja de peso no cuantificada. Sin antecedentes de contacto previo TBC.

En su ingreso destaca cifosis toracolumbar, sensible a la palpación. El examen motor indica fuerza M4 desde raíz nerviosa L4 a S1 bilateral y reflejos osteotendíneos disminuidos a derecha.

Exámenes de laboratorio sin alteraciones; sin leucocitosis, PCR normal. En tomografía computada realizada en extrasistema se observa, como hallazgo, masa retroperitoneal.

Dado el cuadro descrito y la imagenología, se sospecha espondilodiscitis T12-L1 (*Figuras 1 a 3*) con compromiso neurológico y masa retroperitoneal. Se plantea además mal de Pott, el cual se descarta con baciloscopia negativa.

Con pase anestésico se realiza biopsia por trocar, la cual da salida a material de consistencia pastosa y membranoso amarillento, sin aspecto purulento ni caseoso. El cultivo corriente y Koch son negativos, no obstante, la biopsia es positiva para quiste hidatídico. Se realizan pruebas serológicas de Elisa IgG y Western blot y se confirman positivas para hidatidosis humana. Se inicia tratamiento con albendazol por dos semanas, previo a cirugía definitiva.

Evoluciona con absceso paravertebral lumbar, el cual es tratado con antibióticos endovenosos, aseo quirúrgico y drenaje por lumbotomía. Se toma biopsia, la cual es informada como positiva para quiste hidatídico. Lo anterior retrasa la

cirugía definitiva hasta la regresión clínica y normalización de parámetros infecciosos.

Después de esto, se realiza laminectomía descompresiva T12-L1 y fijación posterior de columna con tornillos transpediculares multisegmentaria en T9 a T11 y L2 a L4 y corrección de cifosis dorsolumbar con barras. Por último, se agrega decorticación y artrodesis con injerto mixto con vancomicina.

Durante el postoperatorio, evoluciona con infección de herida quirúrgica; se cultiva una muestra y se aísla *Staphylococcus aureus* MR y *Klebsiella pneumoniae* MR BLEE (+), por lo cual se inicia tratamiento con antibiótico,

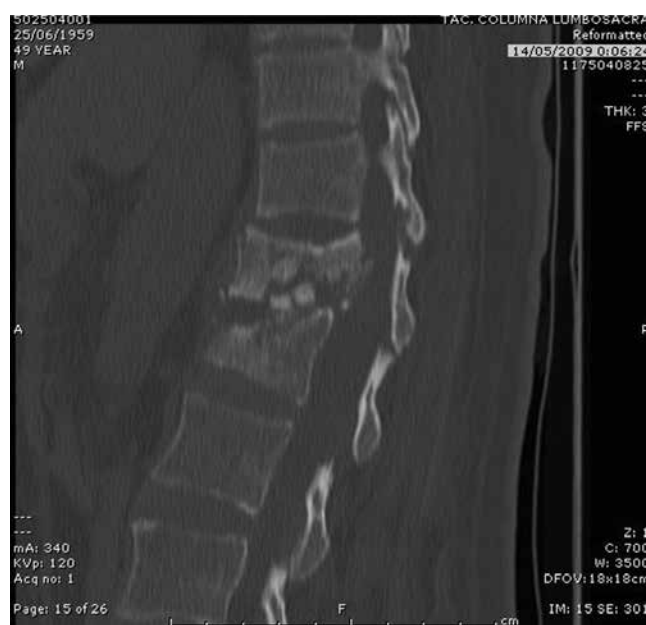

Figura 2. Corte sagital de TC de columna dorso-lumbar preoperatorio.

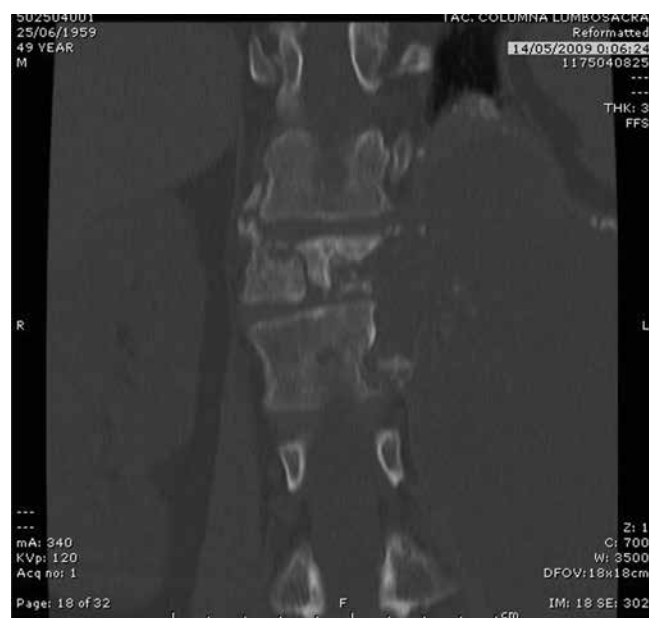

Figura 1. Corte coronal de TC de columna dorso-lumbar preoperatorio.

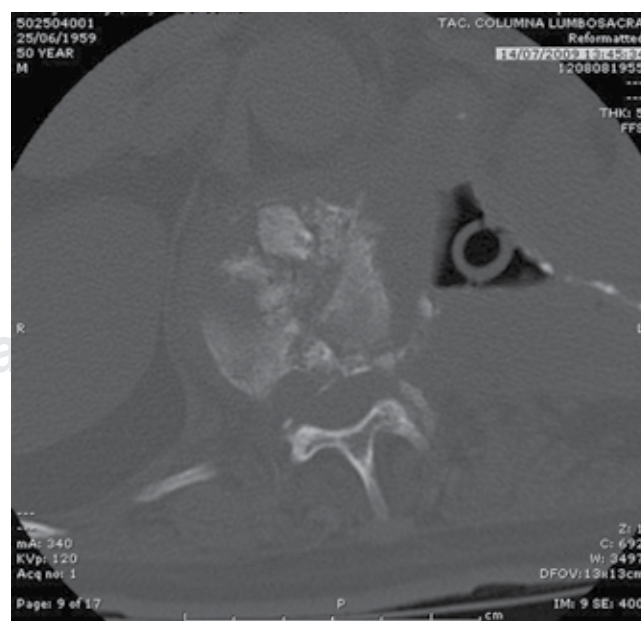

Figura 3. Corte axial de TC de columna dorso-lumbar preoperatorio.

asociado con vancomicina e imipenem por 35 días, con respuesta favorable.

En segundo tiempo quirúrgico, mediante abordaje costal derecho, se realiza desperiostización y resección costal. Abierta la pleura y rechazado el diafragma, se identifica nivel lesionado T12-L1. Se realiza resección de cuerpos vertebrales L1 y T12 y disco respectivo, raspado de carillas articulares superior e inferior y colocación de expansor vertebral (Vertex Expand, Medtronic®). Se efectúa cierre por planos y se deja tubo pleural conectado a trampa de agua (Figuras 4 y 5). En el intraoperatorio cursa con paro cardiorrespiratorio, recuperado tras maniobras.

Evoluciona favorablemente desde el punto de vista quirúrgico, pero presenta *rash* cutáneo generalizado, asociado con vancomicina, el cual es manejado en la de Unidad Cuidados Intensivos.

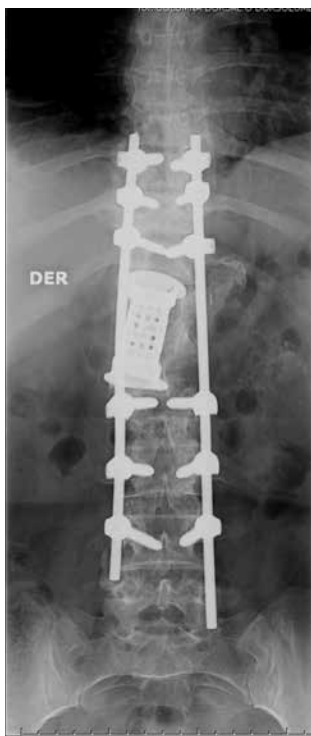
Inicia terapia kinésica activa inmediata postoperatorio y se decide retiro de drenajes a la semana.

Actualmente se encuentra en control, cursando con quiste hepático intraparenquimatoso manejado por equipo de cirugía digestiva.

## Discusión

El compromiso vertebral por *Echinococcus granulosus* es de escasa prevalencia, comprendiendo menos de 1% del compromiso óseo.<sup>1</sup>

La región torácica vertebral es asiento de la mayor proporción dentro de la columna (50%), seguida de la lumbar (20%), sacra (20%) y cervical (10%).<sup>2</sup>



**Figura 4.**

Radiografía de columna dorso-lumbar, visión anteroposterior, postoperatoria.

El compromiso espinal primario ocurre como resultado de shunts porto-vertebrales. El embrión llega a la vértebra a través de la circulación arterial, posteriormente, la larva puede desarrollarse en cualquier parte de la vértebra. El parásito afecta con mayor frecuencia regiones más vascularizadas, como el cuerpo vertebral. Los quistes hidatídicos vertebrales pueden producir destrucción ósea, compresión de la médula espinal o incluso pueden llevar a un ensanchamiento de las foráminas sacras y/o lumbares.<sup>3</sup>

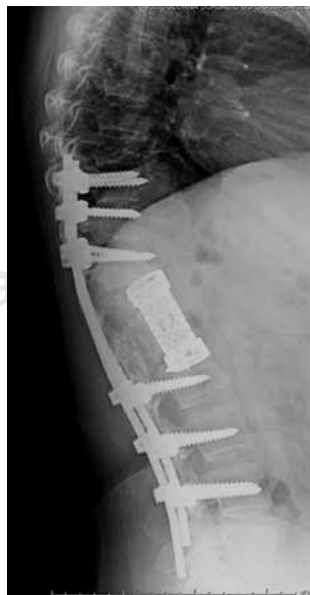En cuanto al estudio imagenológico, el TC ayuda a exhibir mejor la localización anatómica del quiste; sin embargo, la RNM provee una caracterización completa de esta enfermedad (compromiso óseo, de partes blandas y afectación neural) y ayuda en el diagnóstico diferencial.

Dentro de este último cabe mencionar: plasmocitoma (en lesiones únicas), fibroma condromixoides, metástasis, displasia fibrosa (lesiones multiquísticas), neoplasias cartilaginosas, seudotumor hemofílico, osteomielitis, tumor de células gigantes o quiste óseo aneurismático (lesiones óseas líticas con compromiso de partes blandas), linfoma y tuberculosis.<sup>4</sup>

La radiografía puede presentar un patrón en panal de abeja clásico, lo cual indica zonas de osteólisis.<sup>1</sup>

El quiste hidatídico adquiere una naturaleza multiquística en la RNM; sin embargo, cuando esta imagen pasa a ser unilocular y complicada, el diagnóstico diferencial debe incluir metástasis líticas. Otras características que lo distinguen son el compromiso exóftico de las lesiones y la producción de hueso compacto en su manifestación crónica. Si contamos sólo con la TC, las imágenes multiloculares también pueden corresponder a metástasis.<sup>5</sup>

La enfermedad hidatídica primaria puede llevar a la destrucción ósea, con preservación del espacio interóseo, masas paraespinales calcificadas, todo lo anterior, hace plantear el diagnóstico del tuberculosis.<sup>6</sup>



**Figura 5.**

Radiografía de columna dorso-lumbar, visión lateral, postoperatoria.

Generalmente el compromiso es silente, siendo estos casos detectados en la adultez. En los casos sintomáticos el dolor local en la región afectada.<sup>1</sup>

Dentro del laboratorio clásico se encuentra una marcada eosinofilia; sin embargo, el diagnóstico específico se obtiene mediante el análisis histopatológico de una biopsia ósea.<sup>1</sup>

Para el tratamiento es mixto, tanto farmacológico como quirúrgico. Idealmente debiera realizarse la exéresis de la lesión bajo cobertura antibiótica, dependiendo de la extensión o compromiso óseo.<sup>1</sup> Albendazol a dosis de 14 mg/kg/día por cuatro a seis semanas, pudiendo extenderse hasta un año dependiendo de la respuesta a terapia.<sup>1</sup> Dentro de las terapias quirúrgicas existe la extracción de la lesión, curetaje o aspirado.

El nivel de recurrencia es alto, reportándose entre 30 y 40%.<sup>1</sup>

### Bibliografía

1. Loudiyé H, Aktaou S, Hassikou H, El-Bardouni A, El-Manouar M, Fizazi M, et al: Hydatid disease of bone. Review of 11 cases. *Joint Bone Spine*. 2003; 70(5): 352-5.
2. Papanikolaou A: Osseous hydatid disease. *Trans R Soc Trop Med Hyg*. 2008; 102(3): 233-8.
3. Hamdan TA, Al-Kaisy MA: Dumbbell hydatid cyst of the spine: case report and review of the literature. *Spine*. 2000; 25(10): 1296-9.
4. Singh S, Korah IP, Gibikote SV, Shyam NK, Nair A, Korula A: Sacral hydatidosis: value of MRI in the diagnosis. *Skeletal Radiol*. 1998; 27(9): 518-21.
5. Tsitouridis I, Dimitriadis AS: CT and MRI in vertebral hydatid disease. *Eur Radiol*. 1997; 7(8): 1207-10.
6. Smith AS, Weinstein MA, Mizushima A, Coughlin B, Hayden SP, Lakin MM, et al: MR imaging characteristics of tuberculous spondylitis vs. vertebral osteomyelitis. *AJR Am J Roentgenol*. 1989; 153(2): 399-405.