

## Caso clínico

# Pinzamiento extraarticular de cadera. Reporte de caso

Hinzpeter-Cohen J,\* Barrientos-Mendoza C,\* Zamorano-Cárdenas A,\* Cuzmar-Grimalt D,\*\*  
Lizama-Calvo JM,\*\*\* Plaza-Guzmán N\*\*\*\*

Hospital Clínico de la Universidad de Chile

**RESUMEN.** El pinzamiento femoroacetabular corresponde al contacto mecánico entre el fémur y la pelvis, frecuentemente entre el cuello del fémur y el borde acetabular, ya sea por deformidad del primero (CAM) o del segundo (PINCER);<sup>1,2</sup> sin embargo, existen causas extraarticulares de pinzamiento.<sup>3,4</sup> A la par del aumento en el diagnóstico de pinzamiento se ha hecho cada vez más frecuente el tratamiento artroscópico de éste siendo hoy el estándar de tratamiento.<sup>5</sup> En este reporte se analiza un caso de pinzamiento de cadera extraarticular, causado por un contacto entre el fémur y una espina ilíaca antero inferior (EIAI) prominente debido probablemente a una avulsión antigua consolidada, y a su posterior manejo artroscópico.

**Palabras clave:** cadera, pinzamiento femoroacetabular, artroscopía, dolor.

**ABSTRACT.** Femoroacetabular impingement is the mechanical contact between the femur and the pelvis, frequently between the femur neck and the acetabular rim, whether due to a deformity of the former (cam type) or the latter (pincer type).<sup>1,2</sup> However, there may be extraarticular causes of impingement.<sup>3,4</sup> Together with the increased diagnosis of impingement, arthroscopic treatment is increasingly frequent and has become the standard treatment.<sup>5</sup> This report analyzes a case of extraarticular hip impingement caused by contact between the femur and a prominent anteroinferior iliac spine (AIIS), probably due to a healed old avulsion and its later arthroscopic management.

**Key words:** hip, femoroacetabular impingement, arthroscopy, pain.

## Introducción

El pinzamiento femoroacetabular corresponde a un contacto mecánico anormal en la articulación de la cadera entre el fémur y el acetábulo. Puede esquematizarse en dos tipos de deformidad causal: el tipo CAM, en el cual la deformidad es un cuello femoral prominente llamado BUMP y con escasa diferenciación entre cabeza y cuello y el pinzamiento tipo PINCER, que corresponde a una deformidad en el

acetábulo determinado por una sobrecobertura de la cabeza femoral y/o una retroversión acetabular.<sup>1,2</sup>

Existen causas mucho menos frecuentes de pinzamiento de cadera descritas en la literatura, principalmente como reportes de casos, una de ellas es el contacto entre el fémur y la espina ilíaca antero inferior,<sup>3,4,5</sup> sobre todo si esta última es prominente.

El tratamiento quirúrgico del pinzamiento se sustenta en la creencia de que determina artrosis a largo plazo<sup>6</sup> y además para aliviar la sintomatología dolorosa del paciente; otros signos, como limitación del rango articular de la cadera, rara vez suceden en el pinzamiento típico.

El objetivo de este trabajo es presentar un caso poco habitual de pinzamiento de cadera determinado por una causa infrecuente asociado con sintomatología distintiva, además de relatar un manejo exitoso mediante artroscopía de cadera con gestos quirúrgicos específicos para pinzamiento por EIAI.

## Presentación del caso

Se trata de un hombre de 33 años de edad sin antecedentes médicos de importancia, quien consultó por cuadro de

\* Traumatólogo de la Universidad de Chile.

\*\* Residente de Ortopedia y Traumatología de la Universidad de Chile.

\*\*\* Interno de Medicina de la Universidad de Chile.

\*\*\*\* Médico Cirujano de la Universidad de Santiago de Chile.

Dirección para correspondencia:

Diego Cuzmar Grimalt

Hospital Clínico Universidad de Chile, Santos Dumont No. 999, Santiago, Chile. CP 8380546

Tel. +56983414280

E-mail: diegocuzmar@gmail.com

Este artículo puede ser consultado en versión completa en <http://www.medigraphic.com/actaortopedica>

dolor en cara anterior del muslo izquierdo, de dos meses de evolución, en un principio muy intenso, con EVA 10 que fue cediendo parcialmente a EVA 8 al momento de su primera consulta.

El dolor fue desencadenado por golpear un balón de fútbol a intensidad máxima con el pie izquierdo, tras lo cual presentó dolor EVA 10 en región inguinal y muslo proximal, asociado con impotencia funcional de cadera izquierda.

En un principio, el cuadro fue catalogado como un desgarro del músculo cuádriceps y fue manejado con frío local, antiinflamatorios no esteroideos y reposo deportivo por 30 días. Al retornar a la actividad deportiva con trote y fútbol la sintomatología regresó, apareciendo dolor inguinal y de la raíz del muslo frente a esfuerzos cada vez menores. Finalmente el dolor se hace constante y se irradió a la región glútea, por lo que decidió consultar en nuestro centro.

En el examen inicial destaca limitación de rango articular de cadera izquierda y signos orientadores de pinzamiento femoroacetabular como el dolor a la flexión-aducción y rotación medial de cadera.

Indagando en la historia remota el paciente describió un cuadro similar a los 12 años de edad, con dolor en región proximal del muslo izquierdo tras una práctica de fútbol e impotencia funcional a la flexión de cadera, requiriendo dos meses de reposo deportivo con lo cual cedieron los síntomas. Además, cinco años previos a la consulta, notó la limitación de rango articular de la cadera izquierda a la flexión y rotación lateral en el contexto de la práctica de karate.

Por ello, se solicitó un estudio imagenológico inicial con radiografía de pelvis anteroposterior (*Figura 1*) en la que se apreció una osificación alargada sobre la cadera izquierda con base en el hueso ilíaco, en la región de la espina ilíaca anteroinferior. El estudio se amplía con tomografía de pelvis ósea (*Figura 2*) que mostró osificación sobre cadera izquierda con base en el aspecto posterior del hueso ilíaco, profundo al músculo glúteo menor, ambos cuellos femorales presentaron ángulo alfa aumentado con  $68^\circ$  en derecha y  $76^\circ$  en izquierda<sup>7,8</sup> y osificaciones en ambos labrum anterosuperiores mayores en izquierda.

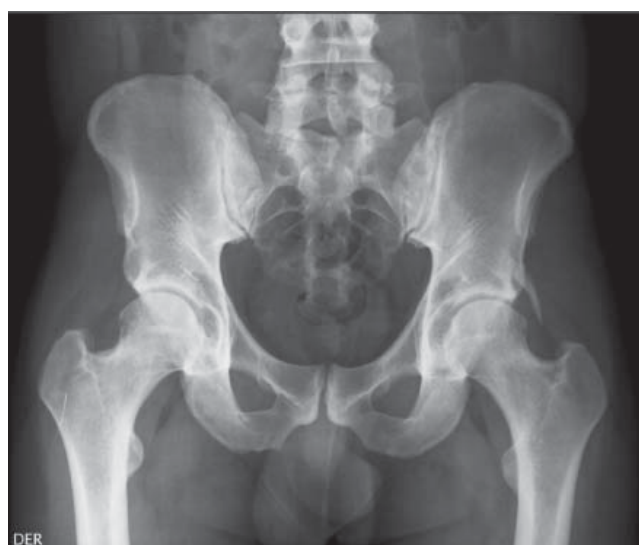Con base en todos los antecedentes descritos se efectuó el diagnóstico de pinzamiento femoroacetabular tipo CAM y pinzamiento extraarticular por osificación proveniente del hueso ilíaco. Como tratamiento se realizó una artroscopia de cadera con los portales habituales. Entre los gestos quirúrgicos se realizó una extracción de la osificación ilíaca, plastía del cuello femoral y regularización espina ilíaca anterosuperior.

El paciente evolucionó favorablemente, cediendo el dolor y aumentando el rango articular de cadera hasta llegar a valores normales. La radiografía postoperatoria mostró ausencia de la osificación. Por su parte, la tomografía postoperatoria evidenció la resección de la osificación ilíaca y

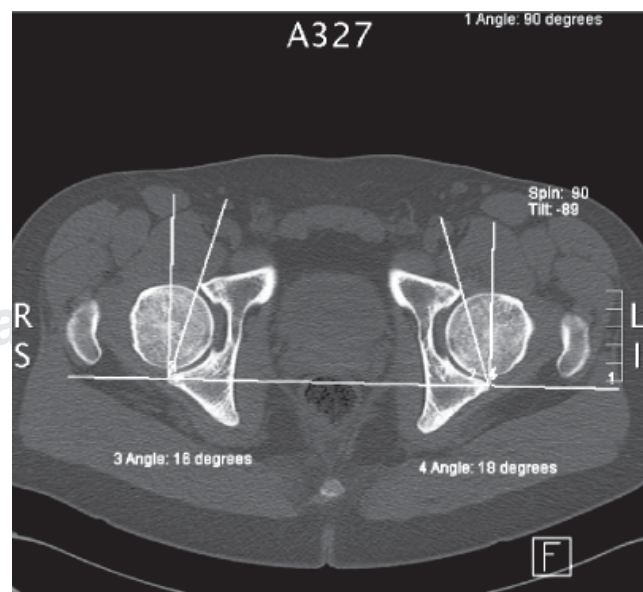
signos de plastía de cuello femoral con ángulo alfa postoperatorio de  $52^\circ$  grados.

## Discusión

El pinzamiento femoroacetabular es una patología de reciente caracterización. En la actualidad está bien definido el pinzamiento entre la interfaz cabeza-cuello femoral y el reborde acetabular. Por otra parte, las causas de pinzamiento de cadera extraarticular se están describiendo con mayor frecuencia, siendo de muy reciente descripción la causada por espina ilíaca anteroinferior. Se describe como evento causal de deformidad de EIAI una avulsión previa o una osteotomía.<sup>3</sup> En este caso en particular, existe el antecedente de cuadros clínicos similares desde temprana edad, lo que



**Figura 1.** Radiografía de pelvis anteroposterior.



**Figura 2.** Tomografía computada de pelvis, corte transversal.

podría corresponder a una deformidad ilíaca llamada dedo pélvico o ser una secuela de la osificación de una avulsión ósea antigua.

Lo particular de este caso clínico es que el hombre presentó sintomatología de pinzamiento y una marcada limitación de rango articular que no es propia del cuadro de pinzamiento femoroacetabular clásico en ausencia de artrosis. Es este signo es lo que debiera hacer sospechar una causa extraarticular debido al contacto de la EIAI, si bien existen otros hallazgos propios de este tipo de pinzamiento presentes en este paciente y que son consistentes con publicaciones previas, tales son el dolor a la flexión en el plano sagital sin agregar rotaciones, la localización del dolor en la cara anterior del muslo, la sensación de crujido en el rango articular límite y la reproducción del dolor característico al palpar la zona de la EIAI.<sup>3</sup> Se describe además como antecedente la participación en deportes con flexión de cadera como fútbol.<sup>5</sup> Si bien no fue realizado en este caso en particular, está descrito en la literatura la posibilidad de realizar infiltración con anestésico local en la zona de la EIAI lo que resultaría en una disminución del dolor pero sin ganancia de rango articular.<sup>9</sup>

Con respecto al estudio radiológico, en este caso se inició con una radiografía de pelvis AP y axial de cadera del lado afectado, lo que nos parece una buena aproximación inicial, ya que es un estudio económico y con buena disponibilidad y cobra más importancia porque puede ser diagnóstico, como en este caso, si la deformidad es marcada. Se debe tratar de sacar partido a la radiografía de pelvis AP, buscando signos de pinzamiento clásico CAM-PINCER, además se debe buscar dirigidamente retroversión acetabular a través del signo de entrecruzamiento,<sup>8</sup> sobrecobertura de cabeza femoral,<sup>8</sup> quistes en la parte proximal del cuello femoral<sup>3</sup> y esclerosis del anillo acetabular,<sup>3</sup> los cuales también pueden estar presentes en pinzamiento por EIAI. Los hallazgos propios del pinzamiento por EIAI<sup>3</sup> son la presencia de avulsiones de EIAI, calcificaciones en el origen del músculo recto anterior, extensión de la EIAI bajo el plano del techo acetabular y prominencia anterior o distal de la EIAI en radiografías axiales o de falso perfil.

El estudio imagenológico debe ser completado con una tomografía, ya que es más precisa en la determinación anatómica de las deformidades, el cual puede objetivar cuantitativamente signos de pinzamiento como son el ángulo alfa, la versión acetabular y las deformaciones tipo BUMP del cuello femoral,<sup>8</sup> además, en el caso de que el pinzamiento sea causado por la EIAI, la tomografía ofrece invaluable información tanto diagnóstica como para la planificación preoperatoria. Está descrito que en radiografías de pelvis AP puede pasar desapercibida una deformidad de EIAI causante de pinzamiento si es que la deformidad está hacia anterior, lo que hace aún más indispensable a la tomografía en caso de sospecha de pinzamiento extraarticular.

Actualmente el estándar de tratamiento del pinzamiento de cadera es la artroscopía,<sup>10</sup> si el diagnóstico de

pinzamiento extraarticular es preoperatorio se planificará la resección de la EIAI;<sup>5</sup> sin embargo, se describen hallazgos intraoperatorios consistentes con pinzamiento extraarticular que podrían hacer necesario agregar gestos a la artroscopía de cadera clásica para pinzamiento. Los portales artroscópicos no difieren de los habituales, anterolateral y anterior. El abordaje hacia la EIAI por artroscopía es mediante disección de la cápsula articular en la parte superior del anillo entre la 1:30 y las 2:00.<sup>4</sup> La resección de la deformidad se realiza mediante fresa ósea y radiofrecuencia, se confirma la resección ósea mediante intensificador de imágenes y finalmente la cápsula es suturada.<sup>5</sup>

En este caso en particular no se presentaron complicaciones operatorias; sin embargo, están descritas la avulsión de la inserción del músculo recto femoral y el paso de líquido hacia la cavidad abdominal.<sup>3,4</sup> Como complicación tardía está descrita la formación de calcificaciones heterotópicas, que deben prevenirse prescribiendo antiinflamatorios postoperatorios.<sup>4</sup>

En conclusión se debe tener en cuenta que existen causas de pinzamiento de cadera extraarticulares, que pueden ser aisladas o coexistir con los tipos PINCER y CAM, que presentan síntomas y signos orientadores y que son susceptibles de tratar satisfactoriamente mediante artroscopía de cadera.

## Bibliografía

1. Ganz R, Parvizi J, Beck M, Leunig M, Nötzli H, Siebenrock KA: Femoroacetabular impingement: A cause for osteoarthritis of the hip. *Clin Orthop Relat Res.* 2003; (417): 112-20.
2. Parvizi J, Leunig M, Ganz R: Femoroacetabular impingement. *J Am Acad Orthop Surg.* 2007; 15(9): 561-70.
3. Larson CM, Kelly BT, Stone RM: Making a case for anterior inferior iliac spine/subspine hip impingement: three representative case reports and proposed concept. *Arthroscopy.* 2011; 27: 1732-7.
4. Hetsroni I, Larson C, Dela Torre K, Zbeda R, Magennis E, Kelly BT: Anterior inferior iliac spine deformity as an extra-articular source for hip impingement: a series of 10 patients treated with arthroscopic decompression. *Arthroscopy.* 2012; 28: 1644-53.
5. Pan H, Kawanabe K, Akiyama H, Goto K, Onishi E, Nakamura T: Operative treatment of hip impingement caused by hypertrophy of the anterior inferior iliac spine. *J Bone Joint Surg Br.* 2008; 90(8): 677-9.
6. Tanzer M, Noiseux N. Osseous abnormalities and early osteoarthritis: the role of hip impingement. *Clin Orthop Relat Res.* 2004; (429): 170-7.
7. Kang AC, Gooding AJ, Coates MH, Goh TD, Armour P, Rietveld J: Computed tomography assessment of hip joints in asymptomatic individuals in relation to femoroacetabular impingement. *Am J Sports Med.* 2010; 38(6): 1160-5.
8. Barrientos C, Díaz J, Barahona M, Chaparro F, Brañes J, Salazar A: Caracterización morfológica de la cadera mediante tomografía axial computada en población chilena: Implicancias en el pinzamiento femoroacetabular. *Rev Chilena Ostoy y Traum.* 2012; 53: 70-7.
9. Kivlan BR, Martin RL, Sekiya JK: Response to diagnostic injection in patients with femoroacetabular impingement, labral tears, chondral lesions, and extra-articular pathology. *Arthroscopy.* 2011; 27: 619-27.
10. Larson CM, Giveans MR: Arthroscopic management of femoroacetabular impingement: early outcomes measures. *Arthroscopy.* 2008; 24: 540-6.