

Artículo de Revisión

Evaluación y tratamiento de la luxación protésica de cadera

Dabaghi A,* Saleme J,* Ochoa L**

Centro Médico ABC

RESUMEN. La luxación de cadera es la segunda complicación más frecuente de una artroplastía total de cadera, seguida del aflojamiento aseptico que es la segunda complicación más frecuente de una ATC, presentándose con una incidencia de 2.4-3.9% en procedimientos primarios y una incidencia de hasta 28% en cirugías de revisión. Las luxaciones de cadera pueden clasificarse en 3 grupos: temprana, intermedia y tardía. De manera general las luxaciones tempranas responden de manera favorable a tratamiento no quirúrgico y tienen bajo índice de recurrencia. En este caso la necesidad de realizar una cirugía de revisión es mucho mayor. El diagnóstico de una luxación de cadera es relativamente sencillo de realizar ya que el cuadro clínico es muy típico. Una vez identificada una luxación de cadera el primer paso a seguir es realizar un intento por reducirla de manera cerrada. Dentro las opciones encontramos las siguientes: cambio de los componentes modulares, avances trocántericos, revisión de la orientación de los componentes y, en última instancia, el uso de componentes constreñidos. Uno de los problemas más frecuentes por los que el paciente presenta inestabilidad recurrente temprana es la inadecuada orientación de los componentes protésicos. La ATC es una de las cirugías más útiles y con mayor éxito de los últimos 100 años, sin embargo, exige una técnica quirúrgica depurada, adecuada planeación y selección del paciente para poder cumplir las expectativas

ABSTRACT. Hip dislocation is the second most common complication of Total Hip Arthroplasty followed by aseptic loosening, is the second most common complication of THA presenting with an incidence of 2.4-3.9% in primary procedures and an incidence of up to 28% in revision surgeries. The hip dislocations can be classified into 3 groups: Early, middle and late. Generally early dislocations respond favorably to nonsurgical treatment and have low recurrence rate. In this case the need for revision surgery is much higher. The diagnosis of a dislocated hip is relatively easy to perform because the clinical picture is very typical. Having identified a dislocated hip the first step is to make an attempt to reduce a closed manner. Among the options are the following: Change of modular components, trochanteric progress, review of component orientation and ultimately the use of constrained components. One of the most common problems for which the patient presents early recurrent instability is inadequate orientation of the prosthetic components. The THA is one of the most useful and most successful surgeries the last 100 years, however requires a refined surgical technique, proper patient selection and planning to meet the expectations of it. It currently has a range of possible treatments for problem resolution, with the intent of restoring a stable and functional hip.

Nivel de evidencia: IV

www.medigraphic.org.mx

* Ortopedia y Traumatología. Centro Médico ABC.

** Ortopedia y Traumatología. Médico en adiestramiento de Alta Especialidad en Cirugía de Pelvis, Acetábulo y Politrauma del Hospital de Traumatología Lomas Verdes, IMSS.

Dirección para correspondencia:

Dr. Alejandro Dabaghi Richerand

Paseo del Pedregal 427, Col. Jardines del Pedregal, CP 01900, Delegación Álvaro Obregón, México, D.F.

Tel: 58 15 69 80, celular: 04455 39 33 71 58

E-mail: adabaghi@hotmail.com

Este artículo puede ser consultado en versión completa en <http://www.medigraphic.com/actaortopedica>

de la misma. Actualmente se cuenta con una gran gama de posibles tratamientos para la resolución del problema, con la intención de restablecer una cadera estable y funcional.

Palabras clave: cadera, tratamiento, evaluación, complicación, luxación, diagnóstico.

Key words: hip, treatment, evaluation, complication, dislocation, diagnosis.

Introducción

Antecedentes históricos de la artroplastía total de cadera

La historia de las reconstrucciones e intervenciones de la cadera datan desde inicios del siglo XVIII con la aparición de procedimientos que comprendieron, desde las amputaciones de la articulación coxofemoral evolucionando hasta los implantes más modernos como la prótesis de resurficialización o aleaciones de elementos metálicos y cerámicas. En 1729, fue considerada inicialmente por Sauveur-François Morand de manera rudimentaria, ya que se tenía poca claridad de la interacción implante-hueso. Pero fue Sir John Charnley quien llevó a establecer la artroplastía total de cadera (ATC) como un procedimiento costo-efectivo y duradero, adoptando las ideas de sus predecesores, así como de cementado descritas por León Wiltsie.¹

A lo largo de los años, la ATC ha demostrado ser una de las cirugías más costo-efectivas, ya que permite restablecer el nivel de actividad física previa, evitando la morbilidad importante asociada con la falta de movilidad en pacientes con alteraciones en la cadera.

Cuando se realiza una ATC se considera exitosa cuando se logra quitar el dolor, a la vez que se establece una articulación estable con una fijación duradera, pese a una actividad física elevada, lo que permite al paciente reincorporarse a una vida activa y altamente funcional.²

Al momento de planear una ATC es fundamental tomar en cuenta los múltiples factores que puedan interferir con los objetivos ya mencionados. Dentro de estos debemos tomar en cuenta la presencia de cirugías de cadera previas, el estado médico general, el nivel de actividad física previa, la presencia de problemas neuromusculares, discrepancia de los miembros pélvicos, así como la capacidad para apegarse al tratamiento postquirúrgico y las limitaciones que conlleva tener una prótesis de cadera. El pasar por alto la delicada planeación de un procedimiento de estas características y las peculiaridades de cada paciente determina un fracaso temprano, complicaciones y dificultades que conlleva revisar una ATC.

La luxación de cadera es la segunda complicación más frecuente de una ATC seguido del aflojamiento aséptico.³ El objetivo de este artículo es hacer una revisión de los factores más importantes que intervienen en la luxación de una

ATC así como la epidemiología, el manejo inicial ante una luxación temprana y tardía, las distintas estrategias de tratamiento conservador y quirúrgico y cuál es el tratamiento más adecuado.

Epidemiología

La luxación de cadera es la segunda complicación más frecuente de una ATC, presentándose con una incidencia de 2.4 a 3.9% en procedimientos primarios y una incidencia de hasta 28% en cirugías de revisión. En varios estudios se ha encontrado que, a pesar de la experiencia del cirujano en la realización de este procedimiento, la incidencia sigue manteniéndose estable en estos valores; aunque en algunas series de la que destaca la de Hedlundh et al., se ha reportado un aumento de la incidencia en cirujanos que realizan menos de 30 procedimientos al año comparado con sus contrapartes con mayor experiencia.^{4,5}

Esta complicación a la que frecuentemente se enfrenta el ortopedista tiene una gran morbilidad así como un costo económico más elevado. La mayoría de los pacientes que presentan estos problemas requieren ingresar al hospital para una o más reducciones cerradas y en ocasiones necesitan de cirugía de revisión. En el trabajo de Sánchez-Sotelo et al encontraron que el costo de una ATC primaria aumenta 27% cuando la reducción cerrada es exitosa y 148% cuando se requiere de una cirugía de revisión.⁶

Hay varias clasificaciones para la luxación protésica de cadera, las cuales se ilustran en la *tabla 1*.

La clasificación por temporalidad, de acuerdo con el procedimiento quirúrgico, es la que encontramos de mayor utilidad, ya que puede orientar al cirujano hacia los posibles problemas que están condicionando una luxación y el éxito que tendrá el paciente con un tratamiento no quirúrgico.

Las luxaciones de cadera pueden clasificarse en 3 grupos:

Temprana: Ocurre dentro de los primeros 6 meses.

Intermedia: Ocurre en el período después de los 6 meses hasta los 5 años.

Tardía: Ocurre después de 5 años del procedimiento quirúrgico.

De manera general, las luxaciones tempranas responden de manera favorable a tratamiento no quirúrgico y tienen

Tabla 1. Clasificación de luxación protésica.

Clasificación		
Dirección	Temporalidad	Dorr (Etiológico)
Anterior Posterior (más frecuente)	Temprana Intermedia Tardía	I: Mala posición extremidad II: Imbalance tejidos blandos III: Mala posición implantes

bajo índice de recurrencia. Las causas más frecuentes son insuficiencia de la musculatura abductora por un inadecuado restablecimiento del *offset* (brazo de palanca de los abductores), mala posición de los implantes y un pobre apego al tratamiento postquirúrgico.⁷

En el caso de las luxaciones tardías, las posibilidades por las que se luxa la prótesis generalmente son intrínsecas a la misma. Dentro de las más frecuentes están el aflojamiento aséptico, desgaste de las superficies de fricción y en ocasiones, el deterioro de la masa muscular. En ese caso, la necesidad de realizar una cirugía de revisión es mucho mayor.^{8,9}

Etiología

Son múltiples las causas por las que una ATC puede estar en riesgo de luxación. Éstas se enlistan en la *tabla 2*.

Las variables que están bajo control del cirujano que influyen en el riesgo de luxación son: el abordaje quirúrgico, la posición de los componentes protésicos, el tamaño de la cabeza femoral, el restablecimiento del *offset*, el cuidado y reparación de los tejidos blandos y la facilidad con la cual los componentes protésicos puedan pinzarse durante los movimientos de la cadera.^{10,11,12}

Hay múltiples abordajes para la realización de una ATC, en la *tabla 3* se describen de manera breve las principales ventajas y desventajas.

Pareciera que el abordaje posterolateral tiene un riesgo significativamente mayor que el resto de los mismos, sin embargo, en el estudio realizado por Masonis y Bourne se observó que el riesgo de luxación con este abordaje disminuye de manera significativa con la reparación capsular y la reinserción de los músculos rotadores externos cortos, acercándose de manera importante a la misma incidencia que los abordajes anterolateral y lateral directo.^{16,17,18,19}

Como ya se mencionó hay múltiples abordajes con sus ventajas y desventajas, no obstante, se recomienda que el cirujano use el abordaje que mejor conozca, con el que se sienta más cómodo y el que domine, ya que esto permite una adecuada orientación y colocación de los componentes y reparación de las estructuras capsulares y musculatura circundante.

La reconstrucción del *offset* es muy importante, ya que permitirá restablecer la biomecánica de la cadera y también una adecuada movilidad de la misma, reduciendo el riesgo de luxación. En caso contrario, la articulación protésica no

Tabla 2. Factores de riesgo.

Historia previa de tratamiento quirúrgico de cadera
Abordaje posterior
Malposición de alguno de los componentes
Pinzamiento durante los movimientos de la cadera
Tensión inadecuada de los tejidos blandos
Insuficiencia de abductores de la cadera
Avulsión o no unión del trocánter mayor
Falta de apego al tratamiento postquirúrgico
Mujer
Enfermedad neuromuscular

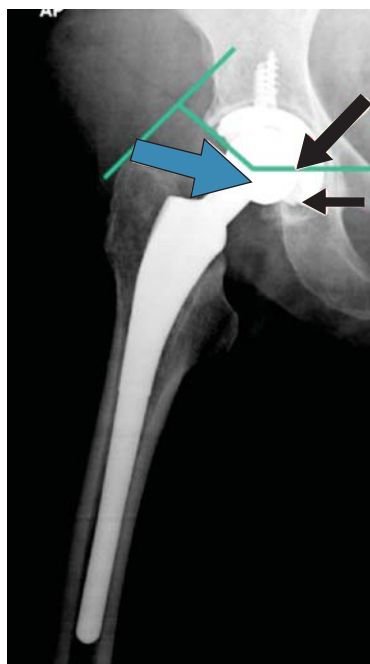

Figura 1.

Momentos que actúan sobre la cadera. Flechas negras: Aductores y peso del cuerpo. Flecha azul: Abductores.

tendrá una fuerza de oposición a la generada por la gravedad, el peso del cuerpo y los músculos aductores de la cadera teniendo poca capacidad de contención lo cual aumentará de manera significativa el riesgo de luxación (*Figura 1*).²⁰

En cuanto a la posición de los componentes, Herrlin et al encontraron que para lograr adecuados arcos de movimiento con una buena estabilidad, la posición ideal de los componentes debe de tener una anteversión femoral de 15-20°, inclinación acetabular de 40-45° y una anteversión acetabular de 20-28°.²¹ A pesar de que existen casos especiales en

Tabla 3. Características de abordaje.^{13,14,15}

Abordaje	Ventajas	Desventajas	Riesgo de luxación
Anterior directo	Disminuye el daño a los tejidos blandos preservando mayoría de la cápsula articular y la musculatura abductora	Abordaje técnicamente demandante con una curva de aprendizaje prolongada	0.6-1.3%
Anterolateral y lateral directo	Curva de aprendizaje corta, daño parcial de musculatura abductora con buena recuperación postquirúrgica	Daño de musculatura abductora en ocasiones asociada con claudicación, osificación heterotópica más común	3.1%
Posterolateral	Permite una exposición completa del fémur y acetábulo, no hay daño de la musculatura abductora	Más riesgo de luxación, mayor riesgo de lesión del nervio ciático	3.4-6.9%

los que debido a deformidades anatómicas los componentes protésicos se deben de colocar en posiciones fuera de las mencionadas, la colocación de componentes con valores por fuera de este rango se ha asociado con un aumento importante en la incidencia de revisión de una ATC.

El pinzamiento se define como el contacto que existe entre alguno de los componentes protésicos o hueso durante los movimientos de cadera. La relación cabeza-cuello es uno de los conceptos más utilizados en la actualidad para entender la importancia del pinzamiento en las ATC. Esta relación se determina midiendo el diámetro de la cabeza protésica/cuello protésico. Es ya bien conocido que el aumento de esta relación da mayor estabilidad a la articulación protésica, ya que el arco de movimiento necesario que requiere una prótesis para llegar al punto crítico de luxación es mayor (*jump distance*), aunado a que la distancia para que exista contacto con las estructuras que funcionan como fulcro para luxar la prótesis es mayor. Se ha visto en varios estudios que una relación < 2.0 supone un mayor riesgo de luxación.²² La relación cabeza-cuello se ve alterada por la geometría del cuello femoral, el uso de faldones y el tamaño de la cabeza femoral.²³ Además del riesgo de luxación, algunas de las consecuencias de un pinzamiento protésico son un desgaste acelerado del polietileno, limitación de los arcos de movimiento y aumento de liberación de partículas de polietileno que dan como consecuencia mayor osteólisis y aflojamiento más temprano de los componentes, lo cual se manifiesta con inestabilidad. Debido a este motivo, varios autores han propuesto que para evitar que haya pinzamiento se debe realizar una adecuada resección de osteofitos, restablecer de manera efectiva el *offset*, eliminar faldones de la cabeza femoral, usar polietileno con los bordes chaflanados y el uso de cuellos femorales trapezoidales y delgados.^{24,25,26}

Por lo anteriormente mencionado, se puede entender de manera muy clara el motivo por el cual la hiperlaxitud es un factor de riesgo para la luxación de una ATC, ya que hay un aumento de los arcos de movimiento, siendo más factible un pinzamiento en los extremos de los arcos de movimiento.

Diagnóstico

El diagnóstico de una luxación de cadera es relativamente sencillo de realizar, ya que el cuadro clínico es muy típico.

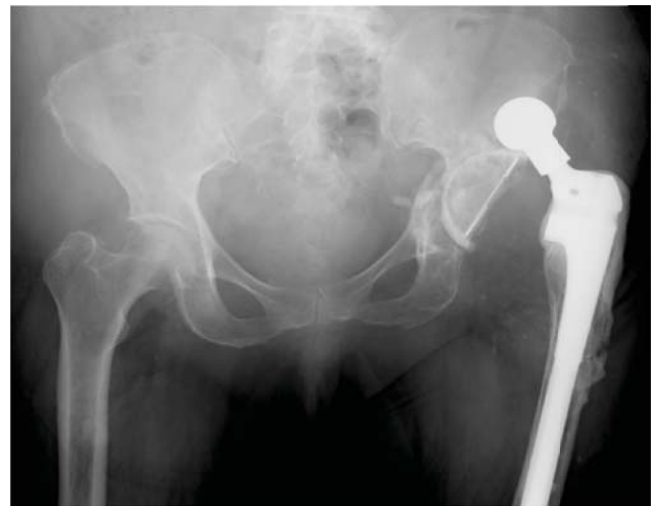

Figura 2. Radiografía anteroposterior de la pelvis con luxación posterior de artroplastía total de cadera.

co. La mayoría de las veces el paciente identifica que, posterior a realizar una flexión o rotación interna excesiva (ej. levantarse de una silla), la articulación protésica está fuera de su lugar. Además presentan un chasquido audible, deformidad y dificultad para la movilización por dolor. Generalmente, el paciente acude con el médico dentro de la primera hora del evento con un cuadro de dolor intenso en la ingle y la región proximal del muslo, con el miembro pélvico afectado con acortamiento, flexión y rotación interna cuando la cadera se ha luxado en dirección posterior (más frecuente) y en rotación externa y extensión cuando se ha luxado en una posición anterior.

A la llegada a urgencias, el paciente debe ser evaluado clínicamente y con estudios radiográficos, generalmente se requiere únicamente una radiografía antero-posterior (AP) de pelvis y en ocasiones, una proyección a través de la mesa, la cual es especialmente útil si hay duda de la dirección de la luxación, aunado a que nos proporciona datos en relación con la orientación de los componentes protésicos. Una vez realizado el diagnóstico, se recomienda realizar una reducción cerrada o en casos de ser imposible abierta, lo cual se requiere únicamente en 3 a 6% de los casos (Figura 2).²⁷

El reto en la luxación de cadera radica en identificar de manera temprana los factores de riesgo y causas que predisponen a que ocurra el evento, con ello, podremos realizar un tratamiento adecuado y dar un pronóstico en cuanto al riesgo de recurrencia.

Evaluación radiográfica

Como se mencionó anteriormente en el contexto del cuadro agudo una radiografía AP de pelvis es suficiente para realizar el diagnóstico y resolver por métodos cerrados la luxación. Sin embargo, una vez resuelto el cuadro agudo se deben realizar radiografías AP de pelvis, AP de cadera incluyendo la totalidad de la prótesis, a través de la mesa y un falso perfil.

En estas proyecciones se debe evaluar el desgaste de la prótesis; lo cual generalmente se aprecia con una lateralización de la cabeza femoral o una reducción excéntrica de la articulación. También se debe tomar en cuenta la presencia de osteofitos, calidad e integridad ósea, offset, geometría e integridad de los componentes, osteólisis y aflojamiento de alguno de los componentes. Para valorar la orientación de los componentes es especialmente útil la radiografía a través de la mesa, sin embargo, esta es difícil de valorar con precisión y cambios sutiles generalmente pasan desapercibidos.

En caso de sospechar una mala orientación de los componentes se recomienda realizar una tomografía computarizada (TAC) ya que esta logra definir de manera muy precisa la posición de los mismos y nos orienta sobre las intervenciones necesarias para su corrección.^{28,29}

Una vez resuelto el cuadro agudo, la exploración física debe incluir un análisis cuidadoso de la marcha, la presencia de discrepancia en los miembros pélvicos, oblicuidad pélvica, debilidad de los abductores, estado neurovascular, arcos de movimiento y fuerza muscular, así como la necesidad de aparatos de asistencia para la marcha.³⁰ Todas estas características nos pueden proporcionar información valiosa en cuanto a la orientación de los componentes, debilidad de la musculatura abductora, alteraciones neurológicas, vicios en la postura y marcha entre otros hallazgos. Aunado a esta exploración se debe pensar en la presencia de un proceso infeccioso articular, ya que éste puede aflojar los componentes y predisponer a una luxación. Si está indicado y hay sospecha se debe abordar de manera inicial con toma de proteína C reactiva, velocidad de sedimentación globular, cuenta leucocitaria, aspiración y cultivo de líquido articular de la cadera.³¹

Tratamiento

No quirúrgico

Como ya se mencionó anteriormente, una vez identificado una luxación de cadera, el primer paso a seguir es realizar un intento por reducirla de manera cerrada. La rea-

lización de este procedimiento generalmente se recomienda con el paciente bajo sedación, ya que la tensión muscular y dolor generalmente impiden una reducción adecuada. Existen varios métodos de reducción de una luxación de cadera (Allis, Stimson, Bigelow). El método de reducción más recomendable para las luxaciones posteriores es la tracción longitudinal con la cadera en ligera flexión, esto con la intención de llevar la cabeza femoral hacia una posición más anterior quitando del camino las estructuras que mantienen la cadera luxada. En caso de una luxación anterior, se debe realizar la maniobra de manera inversa. Se debe tener en consideración —y a pesar de que no suele suceder a menudo— no desplazar los componentes en la prótesis modulares con maniobras de alta energía.

Una vez lograda la reducción la cual generalmente se confirma con un chasquido audible, una posición y longitud normal de la extremidad y la recuperación de los arcos de movimientos de la cadera, hay que confirmar el éxito con una radiografía AP de la cadera.

De manera profiláctica y de acuerdo con las características de cada paciente, se deben de recalcar las precauciones de las posiciones y movimientos de riesgo para evitar una nueva luxación. Aproximadamente 2/3 partes de los pacientes que presentan una luxación temprana responden adecuadamente a un tratamiento no quirúrgico, mientras que si ésta es tardía, la probabilidad de que el paciente requiera de una cirugía de revisión es de 50%.^{11,32}

En caso recurrencia en pacientes que no se apegan a la medidas preventivas se puede recurrir a inmovilizadores en abducción de cadera, sin embargo, éstos generalmente no son necesarios cuando el paciente tiene los cuidados necesarios y entiende la biomecánica del problema. En el estudio realizado por De Wal et al no se observó una diferencia en el riesgo de luxación con el uso del inmovilizador en abducción, sin embargo, es una herramienta disponible que se usa de manera variable de acuerdo con el criterio y experiencia del ortopedista.^{33,34}

Quirúrgico

La prevalencia de luxaciones que requieren de una cirugía de revisión es de 13-44% de acuerdo con los factores de riesgo de cada paciente.³⁵ Una vez identificado un paciente con una luxación recurrente que no responde a medidas conservadoras se debe realizar una evaluación minuciosa de las posibles causas teniendo en cuenta las opciones quirúrgicas con las que se cuentan para la corrección de la inestabilidad. Dentro las opciones encontramos las siguientes: cambio de los componentes modulares, avances trocántéricos, revisión de la orientación de los componentes y en última instancia, el uso de componentes constreñidos.

El éxito de una cirugía de revisión para corregir la inestabilidad de una prótesis de cadera radica en identificar la(s) causa(s).³⁶ Como ya se mencionó anteriormente, la temporalidad de la luxación nos puede dar una pauta para la sospecha de la etiología probable.

El rango de opciones para la corrección quirúrgica puede ser desde el cambio de algunos componentes en las prótesis modulares hasta el retiro por completo de los componentes, lo cual supone una cirugía de revisión más compleja y con mayor morbilidad y costo.

Una vez dentro de quirófano hay que determinar lo siguiente:

- Calidad de tejidos blandos.
- Fijación de los componentes.
- Orientación de los componentes.
- Elementos que se estén pinzando durante los movimientos de la cadera.
- Tensión de los tejidos con la cadera reducida.
- Longitud de la extremidad.

Una vez determinados estos factores y de acuerdo con las necesidades y características específicas de cada paciente (ej. edad, actividad física, alteraciones neurológicas), se debe dar el tratamiento adecuado sin importar qué tan extenso éste sea, siempre y cuando las condiciones médicas lo permitan, la intención es resolver de manera efectiva el problema.

Cambio de los componentes modulares

Uno de los problemas más frecuentes por los que el paciente presenta inestabilidad recurrente temprana es la inadecuada orientación de los componentes protésicos. El cambio de uno o varios de los componentes en las prótesis modulares es una alternativa muy atractiva ya que supone una opción en la cual no se requiere el retiro de componentes fijos, evitando sacrificar la reserva ósea que esto supone y corrigiendo la orientación y desgaste si es el caso. Con esta opción se pretenden 2 cosas: permitir una adecuada contención de los componentes con los movimientos de la cadera y mejorar la relación cabeza-cuello, con lo cual se puede aumentar de manera importante la estabilidad de la prótesis. Esto se puede lograr realizando un cambio del polietileno para alojar una cabeza de mayor tamaño, siempre teniendo en cuenta que se debe conservar un grosor mínimo de 4 mm (ya que de lo contrario, la vida de la prótesis se reduce de manera significativa) e incluso usar insertos de polietileno con bordes elevados que den mayor contención. Colocar cabezas de mayor tamaño incrementa el arco de movimiento necesario para que se luxé la prótesis.^{5,37} Otro de los componentes que se pueden modificar es la altura del

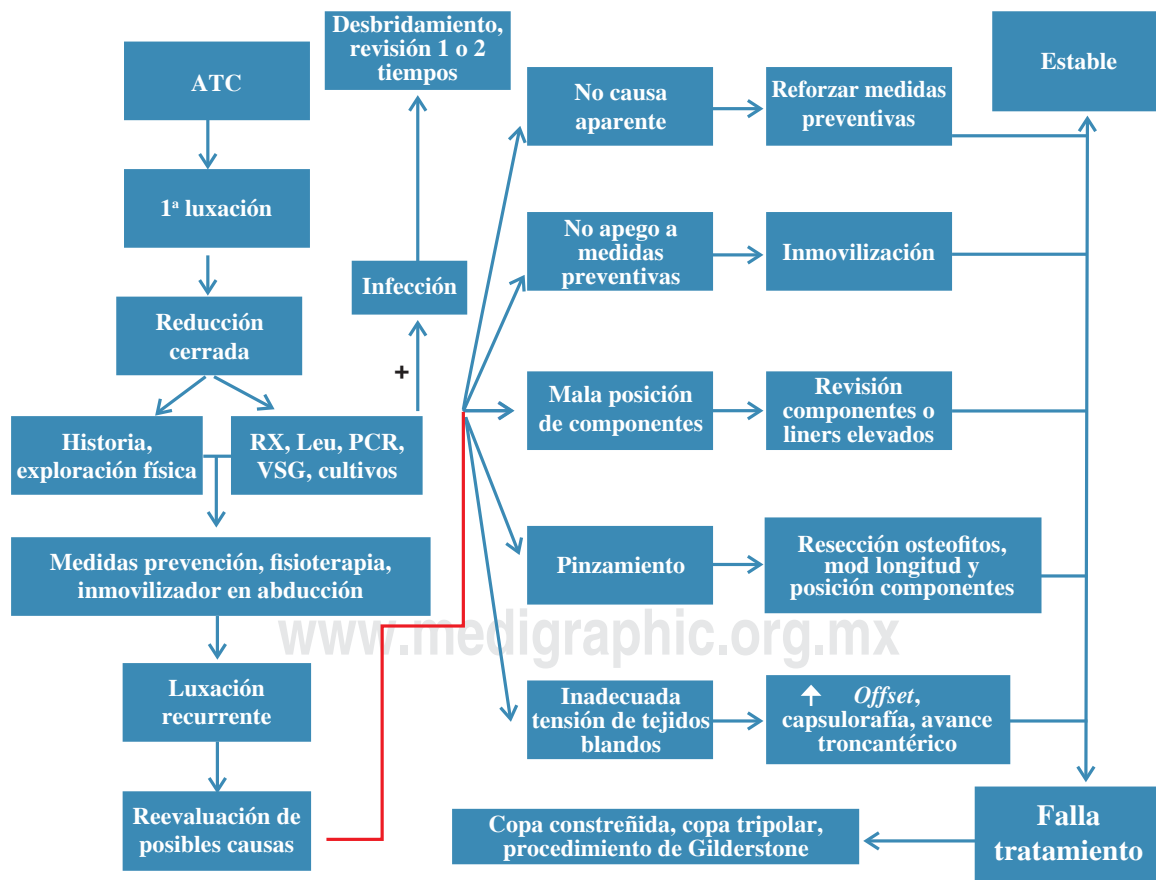


Figura 3. Algoritmo de manejo y tratamiento de luxación de artroplastía total de cadera.

cuello, con lo cual se puede acortar o aumentar el *offset*, dando mayor tensión a la musculatura abductora «apretando» la cabeza femoral en la cavidad acetabular. Si a pesar de la modularidad de la prótesis ésta no se puede estabilizar o nos enfrentamos a una prótesis no modular, el retiro de los componentes es indispensable cuando se trata de una inestabilidad secundaria a una mala posición de los componentes.

Artroplastía tripolar

La conversión de una ATC a una ATC tripolar se realiza colocando una cabeza bipolar en un acetábulo convencional. La ventaja teórica de este método es la disminución del movimiento de las superficies de contacto acetabular y femoral que disminuyen el movimiento necesario para luxar la prótesis. Con este tratamiento se preserva la movilidad de la cadera, ya que hay movimiento dentro del bipolo femoral. A pesar de que ésta no es una alternativa frecuentemente utilizada se puede tener como una opción en los casos resistentes a tratamientos convencionales.¹⁰

Insertos de constreñidos

El uso de insertos acetabulares constreñidos es una de las opciones terapéuticas con resultados más predecibles. Generalmente está indicado en casos de inestabilidad recurrente de una ATC, en la cual se ha documentado una deficiencia de la musculatura abductora, inestabilidad de etiología desconocida, pacientes que no se adhieren a las medidas de prevención y con alteraciones neurológicas. El problema de la colocación de estos componentes es la disminución de la movilidad y que además existe un mayor índice de pinzamiento. Antes de colocar un inserto constreñido, se deben de buscar todas las posibles causas de una luxación de una ATC, especialmente una mala posición de los componentes tanto acetabulares como femorales.^{38,39}

Reforzamiento de tejidos blandos y avances trocántéricos

Otra de las opciones que no se utilizan frecuentemente son el reforzamiento de los tejidos blandos, generalmente con injertos de fascia lata y tendón de Aquiles y avances trocántéricos, lo cual se realiza con la intención de aumentar la tensión y fuerza de la musculatura abductora. El problema que se ha visto con estas técnicas es que los resultados son impredecibles^{40,41,42} y tienen una gran cantidad de complicaciones, por lo cual estos procedimientos en la actualidad prácticamente están reservados para pacientes que no son candidatos a otros tratamientos (ej. prótesis constreñida) o en pacientes jóvenes con una alteración de los tejidos blandos demostrada.

Resección de Gilderstone

El último recurso y que de manera poco frecuente se realiza en la actualidad es la resección de Gilderstone. En ésta

se retiran los componentes protésicos dejando una extremidad acortada en la cual se forma una gran cantidad de tejido cicatrizal, permitiendo al paciente deambular de manera asistida con una gran claudicación. A pesar de que se utiliza tradicionalmente en casos de pérdidas óseas muy extensas, sobre todo en pacientes con procesos sépticos, es una opción que debemos de tener en cuenta como último recurso, sobre todo en casos de pacientes renuentes a obedecer las indicaciones preventivas (ej. en alteraciones siquiátricas) y en caso de que no haya otra alternativa de reconstrucción disponible.

Conclusiones

La ATC es una de las cirugías más útiles y con mayor éxito de los últimos 100 años, sin embargo, exige una técnica quirúrgica depurada y una adecuada planeación y selección del paciente para poder cumplir las expectativas de la misma. Dentro de las complicaciones más frecuentes está la luxación, la cual genera un costo económico, físico y emocional para el paciente que espera una pronta recuperación y reintegración a sus actividades físicas al momento de acceder a la realización de una ATC. Es importante que al evaluar un paciente con luxación de una ATC se determine la etiología de la misma, así como los factores de riesgo para poder proponer un tratamiento adecuado, con el fin de llevar a cabo una adecuada resolución del problema.

A pesar de que 2/3 partes de los casos de luxación temprana y 50% de las tardías responden favorablemente a un tratamiento no quirúrgico, la parte restante requerirá de ser tratado quirúrgicamente.^{11,32} Actualmente se cuenta con una gran gama de posibles tratamientos para la resolución del problema, con la intención de restablecer una cadera estable y funcional. En la *figura 3* se presenta el algoritmo recomendado para el abordaje y tratamiento de las principales causas de inestabilidad.

Bibliografía

1. Callaghan JJ, Rosenberg AG, Rubash HE: The Adult Hip. 2a edition, Vol. 1. Lippincott Williams & Wilkins, 2006: 1-15.
2. Stuchin SA: anatomic diameter femoral heads in total hip arthroplasty: a preliminary report. *J Bone Joint Surg Am.* 2008; 90 Suppl 3: 52-6.
3. Learmonth ID: Total Hip replacement and the law of diminishing returns. *J Bone Joint Surg.* 2006; 88 (7): 1664-73.
4. Meek RMD, Allan DB, McPhillips G, Kerr L, Howie CR: Late dislocation after Total Hip Arthroplasty. *Clin Med Res.* 2008; 6(1): 17-23.
5. Kung PL, Ries MD: Effect of femoral head size and adductors on dislocation after revision THA. *Clin Orthop Relat Res.* 2007; 465: 170-4.
6. Sanchez-Sotelo J, Haidukewych GJ, Boberg CJ: Hospital cost of dislocation after primary total hip arthroplasty. *J Bone Joint Surg Am.* 2006; 88(2): 290-4.
7. Fackler CD, Poss R. Dislocation in Total Hip Arthroplasties. *Clin Orthop Relat Res.* 1980; 151: 169-78.
8. Parvizi J, Picinic E, Sharkey P: Revision Total Hip Arthroplasty for instability: surgical techniques and principles. *Instr Course Lect.* 2009; 58: 183-91.
9. Von Knoch M, Berry DJ, Harmsen S, Morrey B: Late dislocation after Total Hip Arthroplasty. *J Bone Joint Surg Am.* 2002; 84: 1949-53.

10. Berry DJ, von Knoch M, Schlenck CD, Hamsen WS: Effect of femoral head diameter and operative approach on risk of dislocation after primary total hip arthroplasty. *J Bone Joint Surg Am.* 2005; 87: 2456-63.
11. Conroy JL, Whitehouse SL, Graves SE, Pratt NL, Ryan R, Crawford RW: Risk factors for revision for early dislocation in total hip arthroplasty. *J Arthroplasty.* 2008; 23: 867-72.
12. Morrey BF: Instability after total hip arthroplasty. *Orthop Clin North Am.* 1992; 23: 237-48.
13. Berend KR, Lombardi AV Jr, Seng BE, Adams JB: Enhanced early outcomes with anterior supine intermuscular approach in primary total hip arthroplasty. *J Bone Joint Surg Am.* 2009; 91(Suppl 6): 107-20.
14. Demos HA, Rorabech CH, Bourne RB, MacDonald SJ, McCalden RW: Instability in primary total hip arthroplasty with the direct lateral approach. *Clin Orthop Relat Res.* 2001; 393: 168-80.
15. Goldstein WM, Gleason TF, Kopplin M, Branson JJ: Prevalence of dislocation after total hip arthroplasty through a posterolateral approach with partial capsulotomy and capsulorrhaphy. *J Bone Joint Surg Am.* 2001; 83: 2-7.
16. Masonis JL, Bourne RB: Surgical approach, abductor function and total hip arthroplasty dislocation. *Clin Orthop Related Res.* 2002; 405: 46-53.
17. Ji HM, Kim KC, Lee YK, Ha YC, Koo KH: Dislocation after total hip arthroplasty: A randomized clinical trial of a posterior approach and a modified lateral approach. *J Arthroplasty.* 2012; 27: 378-85.
18. Kwon MS, Kuskowski M, Mulhall KJ, Macaulay W, Brown TE, Saleh KJ: Does surgical approach affect Total Hip Arthroplasty dislocation rates? *Clin Orthop Relat Res.* 2006; 447: 34-8.
19. Tsai SJ, Wang CT, Jiang CC: The effect of posterior capsule repair upon post-operative hip dislocation following primary total hip arthroplasty. *BCM Musculoskelet Disord.* 2008; 9: 29.
20. Canale TS, Beaty JH: Campbell's Operative Orthopaedics. Eleventh Edition. Vol. 1. Mosby Elsevier. 2008: 312-5.
21. Herrlin K, Selvik G, Pettersson H, Kesek P, Onnerfalt R, Ohlin A: Position, orientation and component interaction in dislocation of the total hip prosthesis. *Acta Radiol.* 1988; 29: 441-4.
22. Ursey MM, Noble PC, Rudner LJ, Conditt MA, Birman MV, Santore RF, Mathis KB: Does neck/liner impingement increase wear of ultrahigh-molecular-weight polyethylene liners? *J Arthroplasty.* 2006; 21(6 Suppl 2): 65-71.
23. Barrack RL: Dislocation after total hip arthroplasty: implant design and orientation. *J Am Acad Orthop Surg.* 2003; 11: 89-99.
24. Barrack RL, Lavernia C, Ries M, Thornberry R, Tozakoglou E: Virtual Reality computer animation of the effect of component position and design on stability after total hip arthroplasty. *Orthop Clin North Am.* 2001; 32: 567-77, vii.
25. Malik A, Maheshwari A, Dorr LD: Impingement with Total Hip Replacement: *J Bone Joint Surg Am.* 2007; 89: 1832-42.
26. Kim YH, Choi Y, Kim JS: Influence of patient, design and surgery-related factors on rate of dislocation after primary cementless total hip arthroplasty. *J Arthroplasty.* 2009; 24: 1258-63.
27. Woo RY, Morrey BF: Dislocation after total hip arthroplasty. *J Bone Joint Surg Am.* 1982; 64: 1295-306.
28. Puri L, Lapinski B, Wixson RL, Lynch J, Hendrix R, Stulberg SD: Computed tomographic follow-up evaluation of operative intervention for periacetabular lysis. *J Arthroplasty.* 2006; 21(6 Suppl 2): 78-82.
29. Nishii T, Sugano N, Miki H, Koyama T, Takao M, Yoshikawa H: Influence of component position on dislocation. *J Arthroplasty.* 2004; 19: 162-6.
30. Berend KR, Sporer SM, Sierra RJ, Glassman AH, Morris MJ: Achieving stability and lower-limb length in Total Hip Arthroplasty. *J Bone and Joint Surg Am.* 2010; 92: 2737-52.
31. Soong, M, Rubash H, Macaulay W: Dislocation after Total Hip Arthroplasty. *J Am Acad Orthop Surg.* 2004; 12: 314-21.
32. Ali Khan MA, Brakenbury PH, Reynolds IS: Dislocation following total hip replacement. *J Bone Joint Surg Br.* 1981; 63: 214-8.
33. Berry JD, Steinmann SP: Adult Reconstruction. Lippincott Williams & Wilkins. 2007: 95-102.
34. Canale TS, Beaty JH: Campbell's Operative Orthopaedics. Eleventh Edition. Vol. 1. Mosby Elsevier. 2008: 401-10.
35. Sánchez-Sotelo J, Berry DJ: Epidemiology of instability after total hip replacement. *Orthop Clin North Am.* 2001; 32: 543.
36. Daly PJ, Morrey BF: Operative correction of an unstable total hip arthroplasty. *J Bone Joint Surg Am.* 2004; 1992; 74: 1334-43.
37. Peters CL, McPherson E, Jackson JD, Erickson JA: Reduction in early dislocation rate with large-diameter femoral heads in primary Total Hip Arthroplasty. *J Arthroplasty.* 2007; 22(Suppl 2): 140-44.
38. Anderson MJ, Murray WR, Skinner HB: Constrained acetabular components. *J Arthroplasty.* 1994; 9: 17-23.
39. Shapiro GS, Weiland De, Markel DC, Padgett DE, Sculco TP, Pellicci PM: The use of a constrained acetabular component for recurrent dislocation. *J Arthroplasty.* 2003; 18: 250-8.
40. Eklund A: Trochanteric osteotomy for recurrent dislocation of total hip arthroplasty. *J Arthroplasty.* 1993; 8: 629-32.
41. Longjohn D, Dorr LD: Soft tissue balance of the hip. *J Arthroplasty.* 1998; 13: 97-100.
42. Hedlundh U, Ahnfelt L, Hybbinette CH, Weckstrom J, Fredin H: Surgical experience related to dislocation after total hip arthroplasty. *J Bone Joint Surg Br.* 1996; 78: 206-9.