



Síndrome de ventrículo izquierdo hipoplásico: diagnóstico prenatal en primer trimestre

Hypoplastic left heart syndrome: prenatal diagnosis in the first trimester

Manuel Ulises Reyes Hernández*

Citar como: Reyes HMU. Síndrome de ventrículo izquierdo hipoplásico: diagnóstico prenatal en primer trimestre. Acta Med GA. 2023; 21 (1): 85-86. <https://dx.doi.org/10.35366/109031>

Resumen

El síndrome de ventrículo izquierdo hipoplásico (SVIH) engloba un espectro de anomalías cardíacas caracterizado por hipoplasia severa del ventrículo izquierdo y su tracto de salida. El diagnóstico prenatal suele realizarse en el segundo trimestre. Se presenta el caso de una paciente con embarazo de 13 semanas que acudió a evaluación de primer trimestre. En la exploración cardíaca fetal destaca atresia mitral, ausencia de flujo en el ventrículo izquierdo, atresia aórtica y flujo reverso a través del istmo aórtico, integrando el diagnóstico de SVIH. Tamizaje de riesgo elevado de anomalías cromosómicas. Mediante biopsia corial se obtuvo muestra para cariotipo, reportado como 45x (síndrome de Turner). Mediante un protocolo estandarizado de evaluación cardíaca en primer trimestre es posible llegar al diagnóstico prenatal de SVIH desde esta edad gestacional.

Palabras clave: síndrome de ventrículo izquierdo hipoplásico, diagnóstico prenatal, síndrome de Turner.

Abstract

Hypoplastic left heart syndrome (HLHS) encompasses a spectrum of cardiac anomalies characterized by severe hypoplasia of the left ventricle and its outflow tract. Prenatal diagnosis is usually performed in the second trimester of pregnancy. We present the case of a patient with a 13-week pregnancy who attends the first-trimester evaluation. Fetal cardiac examination revealed mitral atresia, absence of flow in the left ventricle, aortic atresia, and reverse flow through the aortic isthmus, integrating the diagnosis of HLHS. High-risk screening for chromosomal abnormalities. A chorionic villus sampling was obtained for karyotype, reported as 45x (Turner's syndrome). Using a standardized protocol for cardiac evaluation in the first trimester, it is possible to reach a prenatal diagnosis of HLHS from this gestational age.

Keywords: hypoplastic left heart syndrome, prenatal diagnosis, Turner's syndrome.

INTRODUCCIÓN

El síndrome de ventrículo izquierdo hipoplásico (SVIH) se caracteriza por hipoplasia del ventrículo izquierdo y su tracto de salida.¹ Su incidencia es de 1-2.5 por cada 10,000 recién nacidos vivos.¹ La mayoría de los casos se identifican en segundo trimestre. El objetivo de este estudio es describir las características de diagnóstico de SVIH en primer trimestre.

PRESENTACIÓN DE CASO

Mujer de 34 años, sin antecedentes de importancia, que acude a ultrasonido de primer trimestre. Se identifica embarazo de 13.5 semanas, translucencia nucal aumentada (18.9 mm) e higroma quístico. Cálculo de riesgo elevado de aneuploidías (> 1:4).

En la revisión cardíaca el corte axial de cuatro cámaras se observó anormal por ausencia de llenado del

* Medicina Materno Fetal, Ecocardiografía Fetal. Hospital Angeles Clínica Londres, Ciudad de México.

Correspondencia:

Manuel Ulises Reyes Hernández
Correo electrónico: ulises.reyes.hdz@usal.es

Aceptado: 09-08-2022.



Figura 1:

- A)** Corte de cuatro cámaras: ausencia de flujo en el ventrículo izquierdo.
B) Feto normal.
 VD = ventrículo derecho.
 VI = ventrículo izquierdo. d = derecho. i = izquierdo.

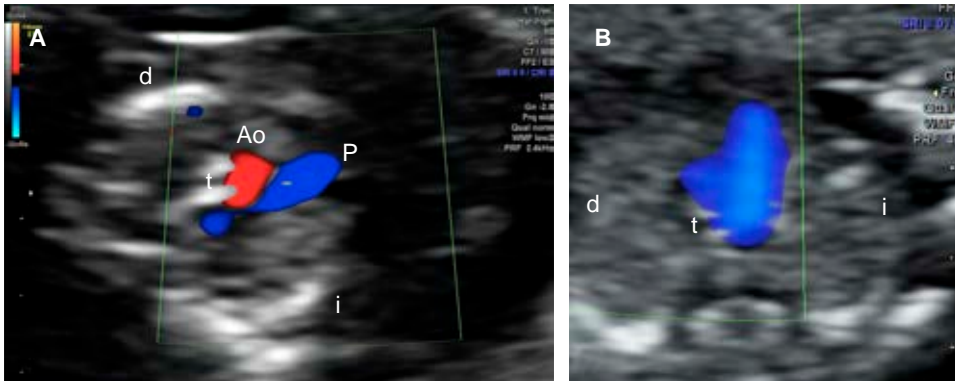
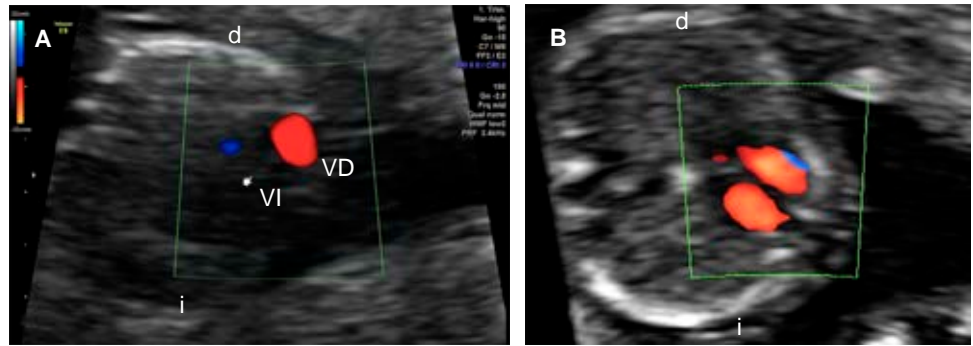


Figura 2:

- A)** Corte de tres vasos y tráquea: flujo discordante por aorta con flujo reverso.
B) Feto normal.
 Ao = aorta. P = pulmonar.
 t = tráquea. d = derecho.
 i = izquierdo.

ventrículo izquierdo con Doppler color (Figura 1) y atresia mitral. En el tracto de salida izquierdo se identificó atresia aórtica y ausencia de flujo anterógrado. En el corte de tres vasos y tráquea se identificó la imagen en “V” con flujo reverso a través del istmo aórtico (Figura 2). Con estas características se integró el diagnóstico de SVIH.

Se realizó asesoramiento genético y toma de biopsia corial. Posterior al mismo, la paciente solicitó interrupción de la gestación. El resultado del cariotipo fue 45X (síndrome de Turner).

DISCUSIÓN

Al evaluar en primer trimestre el corte de cuatro cámaras y tres vasos y tráquea con Doppler color, la detección del SVIH puede alcanzar 92%.² El diagnóstico prenatal permite una mejor condición preoperatoria y menor mortalidad quirúrgica.³

El pronóstico en fetos con SVIH es desfavorable en México, con mortalidad de 21% y morbilidad de 85%.⁴

Además, en nuestro país la opción de interrupción del embarazo se limita al primer trimestre, por lo que el diagnóstico temprano es fundamental.

REFERENCIAS

1. Simpson JM. Hypoplastic left heart syndrome. *Ultrasound Obstet Gynecol.* 2000; 15 (4): 271-278.
2. Liao Y, Wen H, Ouyang S, Yuan Y, Bi J, Guan Y et al. Routine first-trimester ultrasound screening using a standardized anatomical protocol. *Am J Obstet Gynecol.* 2021; 224 (4): 396.e1-396.e15.
3. Kumar RK, Newburger JW, Gauvreau K, Kamenir SA, Hornberger LK. Comparison of outcome when hypoplastic left heart syndrome and transposition of the great arteries are diagnosed prenatally versus when diagnosis of these two conditions is made only postnatally. *Am J Cardiol.* 1999; 83 (12): 1649-1653.
4. Reyes-Hernández MU, Bermúdez-Rentería LG, Cifuentes-Fernández EF, Hinojosa-Cruz JC. Desenlaces perinatales adversos en fetos con diagnóstico prenatal de cardiopatía congénita. *Ginecol Obstet Mex.* 2021; 89 (07): 516-523.

Conflicto de intereses: el autor declara que no tiene ningún conflicto de intereses.