



Síndrome de Mayer-Rokitansky-Küster-Hauser

Mayer-Rokitansky-Küster-Hauser syndrome

Elizabeth Mina Romero,* Sergio Álvarez Domínguez,* Carlos Andrés Valencia Arana,* Oscar Abelardo Murúa Millán,* Luis Eduardo Piña Ramírez,* María de Guadalupe Gómez Pérez†

Citar como: Mina RE, Álvarez DS, Valencia ACA, Murúa MOA, Piña RLE, Gómez PMG. Síndrome de Mayer-Rokitansky-Küster-Hauser. Acta Med GA. 2022; 20 (4): 353-355. <https://dx.doi.org/10.35366/107122>

Resumen

Introducción: El síndrome de Mayer-Rokitansky-Küster-Hauser (también conocido como aplasia mülleriana) es una rara anomalía congénita del tracto genital, de etiología desconocida, se caracteriza por la ausencia congénita del útero, cérvix y porción superior de la vagina. **Caso clínico:** Paciente femenino de 16 años de edad que presenta amenorrea primaria, perfil hormonal normal, desarrollo sexual adecuado Tanner 5, cariotipo 46 XX. Se realiza resonancia magnética, donde se detecta ausencia de útero y de los dos tercios proximales de la vagina. **Conclusión:** La resonancia magnética es una prueba diagnóstica que brinda gran detalle anatómico del útero y vagina, permitiendo caracterizar y clasificar correctamente a las anomalías müllerianas.

Palabras clave: Síndrome de Rokitansky, resonancia magnética, malformaciones uterinas, malformaciones müllerianas.

Abstract

Introduction: Mayer-Rokitansky-Küster-Hauser syndrome (also known as müllerian aplasia) is a rare congenital anomaly of the tract genital, of unknown etiology, characterized by the congenital absence of the uterus, cervix and upper portion of the vagina. **Clinical case:** A 16-year-old female patient with primary amenorrhea, normal hormonal profile, adequate sexual development Tanner 5, 46 XX karyotype. A magnetic sound is performed where the absence of the uterus and the proximal two-thirds of the vagina are detected. **Conclusion:** Magnetic resonance is a diagnostic test that provides great anatomical detail of the uterus and vagina, allowing to correctly characterize and classify Müllerian anomalies.

Keywords: Rokitansky syndrome, magnetic resonance imaging, uterine malformations, müllerian malformations.

INTRODUCCIÓN

El síndrome de Mayer-Rokitansky-Küster-Hauser, también conocido como aplasia mülleriana, es un trastorno congénito caracterizado por agenesia o aplasia del útero y la parte superior de la vagina en mujeres con un cariotipo femenino normal (46, XX). Los genitales externos se presentan normales y las pacientes típicamente tienen una función endocrina conservada.¹

Su incidencia es de una/4,000-5,000 mujeres, siendo la causa más frecuente de agenesia vaginal (una/4,000-10,000 mujeres), y la segunda causa de amenorrea primaria, sólo superada por la disgenesia gonadal. Representa 10% de

las anomalías de los conductos de Müller, se produce una falla temprana (alrededor de la quinta semana de gestación) en el desarrollo embrionario, por razones desconocidas.²

Se clasifica en dos tipos; tipo I: ausencia de 2/3 superiores de la vagina, y tipo II: (MURCS): hipoplasia de conductos müllerianos asociada a anomalías renales, cardíacas y esqueléticas.³

La resonancia magnética se considera el estándar de oro para el diagnóstico de agenesia uterovaginal, no es invasiva y es superior a la tomografía computarizada y ultrasonido al mostrar en detalle restos uterinos o agenesia completa, incluida la presencia de endometrio en los restos uterinos.¹

* Residente del Curso de Alta Especialidad de Resonancia Magnética, Facultad Mexicana de Medicina. Universidad La Salle.

† Titular del Curso de Alta Especialidad de Resonancia Magnética.

Hospital Angeles Pedregal, Ciudad de México, México.

Correspondencia:

Dra. Elizabeth Mina Romero

Correo electrónico: elizabethmr_14@hotmail.com

Aceptado: 15-03-2022.



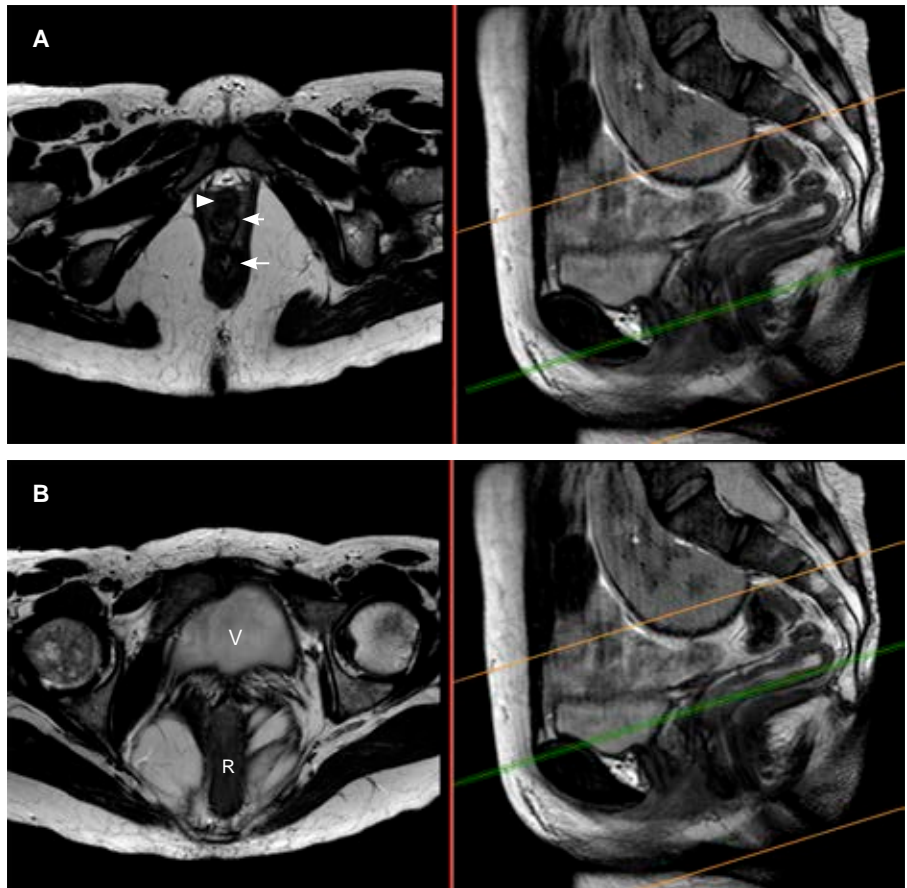


Figura 1:

Resonancia magnética en plano axial, secuencia T2 en fase convencional a diferentes niveles (referencia en las imágenes a la izquierda). **A)** Imagen a nivel del recto inferior donde se observa uretra (cabeza de flecha), canal vaginal (flecha corta) y recto inferior (flecha larga) con adecuada interfase entre sí. **B)** Imagen en plano axial a nivel del recto superior (**R**) donde se observa vejiga (**V**) ausencia útero-vaginal.

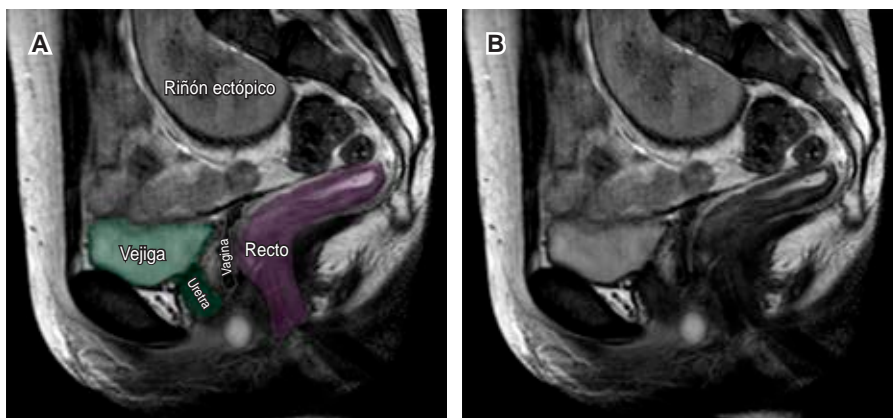


Figura 2:

A) Imágenes de resonancia magnética en plano sagital, secuencia T2 a nivel de la línea media, anotada y comparativa. **B)** Se demuestra presencia de imagen lineal en el espacio recto-vesical correspondiente con el tercio inferior de la vagina y ausencia completa del cérvix y útero; se resalta la uretra y vejiga (en color verde) así como el recto (en color morado), observando interfases grasas entre dichas estructuras. Además presencia de riñón derecho ectópico (pélvico).

CASO CLÍNICO

Paciente femenino de 16 años de edad, sin antecedentes personales de importancia, consulta por amenorrea primaria, examen físico: genitales externos femeninos adecuados para su edad, vagina con presencia de labios

mayores y menores, himen imperforado no permite paso de hisopo de examinación, con desarrollo sexual normal Tanner 5, los niveles séricos de hormona luteinizante, hormona foliculoestimulante y de testosterona se encuentran normales, indicando la función ovárica adecuada. El examen de cariotipo es femenino normal 46XX.

DISCUSIÓN

En el caso descrito se realizó un protocolo de resonancia magnética para valoración de útero, vagina y ovarios, observándose ausencia del útero y los dos tercios proximales de la vagina, con ovarios normales y riñón derecho ectópico de localización pélvica (*Figuras 1 y 2*), por lo que se encajó en el grupo I de las malformaciones müllerianas de la *American Fertility Society* y específicamente como síndrome de Mayer-Rokitansky-Küster-Hauser tipo II (MURCS).

CONCLUSIÓN

La resonancia magnética es una prueba diagnóstica fundamental en la evaluación de la anatomía pélvica y en

la valoración de las anomalías müllerianas, permitiendo caracterizarlas y clasificarlas de una manera adecuada.

REFERENCIAS

1. Herlin MK, Petersen MB, Brannstrom M. Mayer-Rokitansky-Küster-Hauser (MRKH) syndrome: a comprehensive update. *Orphanet J Rare Dis.* 2020; 15: 214.
2. Medina SC, Aguirre FJ, Montecinos CJ, Schiappacasse FG. Revisión pictográfica de las anomalías de los conductos de Müller por resonancia magnética. *Rev Chil Obstet Ginecol.* 2015; 80 (2): 181-190.
3. Rojas GPZ, Mera LFA, López LMR, Samper LVR. Síndrome de Mayer Von Rokitansky Küster Hauser, más que una actualización clínica, diagnóstica y tratamiento quirúrgico asociada a complicaciones anestésicas en el paciente pediátrico. *Sci Educ Med J.* 2021; 2 (1): 227-241.